4 — 113.

Digitized by Google

ATLANTE

DI TUTTE LE OPERE

DEL PROFESSORE

CAV. ANTONIO SCARPA

FIRENZE

Tipografia e Calcografia della Speranza

1836.

CAV. A. SCARPA.

Digitized by Google

ATLANTE

DELLE

OPERE COMPLETE

DI

ANTONIO SCARPA

CAVALIERE DELL' INSIGNE ORDINE AUSTRIACO DI *LEOPOLDO*, E DI QUELLI DELLA LEGIONE D' ONORE E CORONA FERREA; PROFESSORE D'ANATOMIA E CLINICA CHIRURGICA, E DIRETTORE DELLA FACOLTÀ MEDICA DELLA I. e R. UNIVERSITÀ DI PAVIA; MEMBRO DELLE RR. ACCADEMIE DI SCIENZE DI PARIGI, LONDRA, BERLINO, STOCKOLM ec. E DELLE SOCIETA DI CHIRURGIA DI LONDRA, EDIMBURGO, IRLANDA ec. ec.

E

SPIEGAZIONE

DELLE TAVOLE CHE LO COMPONGONO.

VOLUME UNICO

FIRENZE
PER. V. BATELLI E COMPAGNI
1839

ed by Google

Si *Desault* par sa méthode d'enseignement a créé chez nous l'anatomie chirurgicale, *SCARPA* en a démontré l'importance par des nombreuses applications.

Olivier.

ILLUSTRAZIONE

DELLA TAVOLA PRIMA DELL' ATLANTE

E

DELLE MALATTIE DEGLI OCCHI TAVOLA UNICA.

Fig. I.

a. b. Sacco lagrimale.

c. Tendine *a* legamento del muscolo *orbicolare* delle palpebre.

d. Punto lagrimale *superiore.*

e. Punto lagrimale *inferiore.*

f. Caruncola lagrimale.

g. Porzione del muscolo orbicolare delle palpebre, la quale copriva il sacco lagrimale, staccata in parte dal ligamento *c.* e rovesciata.

Fig. II.

a. Nervo ottico in apparenza sano.

b. b. La sclerotica.

c. c. La coroides più sottile che in stato naturale.

d. d. La massa fungosa interspersa di vasellini sanguigni in cui era degenerata la retina. Codesta fungosa massa era inerente al nervo ottico, e fluttuante nella camera posteriore.

Fig. III.

a. Il nervo ottico più duro che di consueto.

b. Ghiandoletta linfatica in istato morboso.

c. Porzione di sclerotica.

d. Tutte le cavità dell' occhio ripiene d' una massa fungosa di diversa consistenza, procedente dal nervo ottico e dalla retina.

Fig. IV.

Sciarpellamento della palpebra inferiore, cagionato da accorciamento dei tegumenti della stessa palpebra, in conseguenza di estesa cicatrice formatasi poco al di sotto dell' anzidetta palpebra.

Fig. V.

Stato della palpebra inferiore (*fig.* 1.) dopo l' operazione. Scorgesi che a motivo del maggiore accorciamento dei tegumenti dalla parte della tempia che da quella del naso, la palpebra inferiore nel suo angolo esterno non ha potuto rimontare così bene come nell' interno. Non pertanto dessa abbracciava sufficientemente il globo dell' occhio inferiormente, per impedire la discesa delle lagrime sulla guancia e correggere la deformità.

Fig. VI.

Due *pterigj* di diversa grandezza sull' istesso occhio preso da un cadavere.

a. Il maggiore *pterigio* situato sul globo dell' occhio dalla parte del naso.

b. Il minore *pterigio* dalla parte della tempia.

Le linee, una retta, l' altra semicircolare, segnate sopra il *pterigio a.* indicano la doppia direzione che si deve dare al taglio che si fa per l'estirpazione di questa malattia.

Fig. VII.

Dissezione della congiuntiva dell' occhio (*fig.* 3.) dalla quale resulta chiaramente non essere altro il *pterigio* che un morboso ingrossamento della sottile lamina della congiuntiva, che naturalmente copre l' esterna superficie della cornea.

Fig. VIII.

a. La nuvoletta della cornea.

b. Fascetto di vasi sanguigni varicosi della congiuntiva; da cui è intrattenuta ed alimentata, per così dire, la *nuvoletta* della cornea.

Fig. IX.

a. Procidenza dell' iride a traverso una ulceretta della cornea. Nella stessa figura osservasi il margine biancastro dell'ulcera, lo striogimento e spostamento non naturale della pupilla, e la figura bislunga che essa assume in simili circostanze.

Fig. X.

Stato dell' occhio (*fig.* 9.) dopo la guarigione della procidenza dell' iride. La pupilla riprende in parte la naturale sua figura.

Fig. XI.

Concrezione calcolosa dell' interno dell' occhio.

a. a. La sclerotica rovesciata.

b. Porzione della coroidea.

c. c. Concrezione calcolosa a forma di *scodella*, la quale occupava il fondo dell' occhio, e precisamente la sede del corpo vitreo.

d. d. Altra concrezione calcolosa nella sede del corpo cigliare.

Digitized by Google

e. Ingresso del nervo ottico nella cavità del bulbo pel centro della *scodella* calcolosa *c. c.*

f. Corpo molle infondibuliforme, che dal fondo dell' occhio si estendeva sino al luogo della cassula del cristallino.

Fig. XII.

a. Stafiloma della sclerotica e della coroidea, situato nel fondo dell' occhio.

Fig. XIII.

a. Altro simile stafiloma della sclerotica e della coroidea.

Fig. XIV. XV.

Pupilla artificiale.

Fig. XVI.

Doppia incisione dell' iride per la formazione della pupilla artificiale.

Fig. XVII.

Elevatore della palpebra superiore.

Fig. XVIII.

Forbici ricurve pel taglio dei tegumenti delle palpebre in occasione di *Trichiasi*, e di eccessivo rilasciamento dei tegumenti delle palpebre medesime.

Fig. XIX.

Piccole forbici opportunissime per recidere alcuna porzione dell' interno delle palpebre, o della congiuntiva.

Fig. XX.

Forbici ricurve sul loro dorso, comunemente dette dai chirurghi *a cucchiajo.*

Fig. XXI. XXII.

Apparato per la canterizzazione dell' osso *unguis* e della membrana pituitaria che veste quest' osso dalla parte della cavità del naso.

Fig. XXIII.

Coltellino per il taglio della cornea.

Fig. XXIV. XXV.

Forbicine di *Maunoir* per la formazione della pupilla artificiale.

Fig. XXVI.

Tasta di piombo tutta solida, portante una laminetta atta a comprimere la parete esteriore del sacco lagrimale.

Fig. XXVII.

Ago a punta ricurva per la depressione della cateratta.

* La punta del medesimo ago veduta colla lente.

Fig. XXVIII.

Simile ago a punta retta.

Fig. XXIX.

Piccolo bistorino a taglio convesso, opportunissimo per recidere le fungosità dell' interno delle palpebre, ed i tumoretti cistici delle palpebre medesime.

Fig. XXX.

Spillo conduttore delle lagrime.

ATLANTE TAVOLA SECONDA

ERNIE TAVOLA PRIMA

a. a. Anello inguinale del lato sinistro.

b. b. b. Intersecazione delle fettucce tendinose *collaterali* dell'aponevrosi dell'obliquo *esterno* in vicinanza dell'anello inguinale.

c. c. Arcata femorale sinistra.

d. Ligamento *sospensorio* del pene.

e. Osso del pube.

f. Ernia inguinale del lato sinistro.

g. g. g. g. Le fibre carnose del cremastere addossate soltanto alla cellulosa esteriore del sacco dell'ernia inguinale *interna.*

h. Continuazione della guaina aponevrotico-membranosa del muscolo cremastere, la quale comprende il cordone spermatico ed insiememente la vaginale tonaca del testicolo.

i. i. Anello inguinale destro.

k. k. Intersecazioni delle striscie tendinose dell'aponevrosi del muscolo obliquo *esterno* dell'addome in prossimità dell'anello inguinale destro.

l. l. l. La sottile tela aponevrotica che veste esternamente l'obliquo *esterno*, la quale si prolunga sull'anello inguinale, e sul cordone spermatico, non che sul sacco erniario.

m. Molle tessuto cellulare interposto fra la tela

aponevrotica esteriore dell'obliquo esterno, ed il sacco erniario.

n. Il sacco erniario fatto dal peritoneo.

o. Picciol ansa d'intestino ileon fuori uscita.

p. p. La guaina aponevrotica del muscolo retto dell'addome aperta per alcun tratto e fortemente stirata nei lati.

q. q. Continuazione dell'aponevrosi del muscolo obliquo *esterno* del lato destro dell'addome.

r. L'arcata femorale destra.

s. s. Il grande sacco del peritoneo dietro del quale traspariscono le budella.

t. La parete posteriore della guaina aponevrotica che inchiude il muscolo retto dell'addome.

u. u. Il muscolo retto dal lato destro spostato dalla sua sede naturale e stirato fortemente verso il lato sinistro del ventre.

v. Residuo della porzione muscolare dell'obliquo *esterno* recisa.

x. La *linea bianca* dell' addome.

y. La parete anteriore della guaina aponevrotica del muscolo retto, fatta dalla soprapposizione dell'aponevrosi dei muscoli obliquo *esterno* ed *interno*, incisa ed arrovesciata all'infuori.

1. 1. Arteria femorale d'ambedue i lati.

2. 2. Vena femorale.

3. 3. Arteria addominale.

4. Continuazione dell' arteria addominale destra.

5. 5. Arteria epigastrica di ciascheduu lato.

6, 7. 8. 9. Corso dell'arteria epigastrica destra verso il muscolo retto dell'addome dello stesso lato.

10. 10. Origine della vena epigastrica in ambedue i lati.

11. 11. Continuazione e distribuzione della vena epigastrica destra.

12. 13. L'arteria pudenda *esterna superiore*, la quale scorreva di traverso sopra l'ernia immediatamente sotto i comuni tegumenti.

14. 14. Vena safena.

15. 15. Nervo crurale anteriore.

16. 16. Due linee punteggiate indicanti la direzione che tengono talvolta le viscere nella formazione dell'ernia inguinale *interna* o sia al lato *interno* dell'arteria epigastrica; nel qual caso la detta arteria ritiene il suo posto naturale. *Ved. Memoria primo, §. XXVI.*

A. Muscolo obliquo esterno dell'addome.

B. B. Muscolo retto dell'addome del lato sinistro.

C. Muscolo traverso dell' addome del lato destro.

D. Porzione del muscolo glucio *maggiore*.

E. Muscolo tensore della guaina del femore.

F. Muscolo retto della coscia.

G. Muscolo sartorio.

H. Muscolo iliaco *interno*.

I. Origine tendinosa del muscolo adduttore *secondo* della coscia.

ATLANTE TAVOLA TERZA

ERNIE TAVOLA SECONDA

a. a. Anello inguinale sinistro.

b. b. Intersecazione delle fettucce tendinose *collaterali* dell' aponevrosi dell' obbliquo *esterno* in prossimità dell'anello inguinale.

c. c. c. c. c. c. Aponevrosi del muscolo obliquo *esterno* dell'addome recisa dalla cresta del fianco e dalla *linea bianca* sino in vicinanza dell'anello inguinale.

d. L'arcata femorale sioistra.

e. e. La guaina aponevrotico-membranosa del muscolo cremastere aperta.

f. Continuazione della guaina del muscolo cremastere, la quale comprende il cordone spermatico e la vaginale tonaca del testicolo.

g. g. g. I fasci fibrosi del muscolo cremastere.

h. h. Soffice tessuto cellulare interposto fra la guaina del cremastere ed il sacco erniario propriamente detto.

i. i. Il sacco erniario fatto dal peritoneo.

k. k. Porzione d'omento fuori uscita e discesa nell'ernia.

l. l. La guaina aponevrotica del muscolo retto del lato sinistro aperta ed arrovesciata.

m. Grande sacco del peritoneo, attraverso il quale traspariscono gl'intestini.

n. La parete posteriore della guaina aponevrotica che inchiudeva il muscolo retto sinistro dell'addome.

o. o. Muscolo retto sinistro dell' addome posto allo scoperto ed arrovesciato fortemente verso il lato destro del ventre.

p. Muscolo obliquo *interno* dell' addome del lato sinistro.

q. Porzione del grande sacco del peritoneo, che, recisa l'aponevrosi del fascialata e sollevato il ligamento fallopiano, si presentava al di fuori per disotto dell'arcata femorale sinistra.

r. Tegumenti comuni dello scroto.

1. Arteria femorale.

2. Vena femorale.

3. Arteria addominale.

4. Origine dell' arteria epigastrica.

5. 6. 7. 8. Continuazione dell' arteria epigastrica sinistra per di dietro al collo del sacco erniario verso il muscolo retto dell'addome dello stesso lato.

9. Origine della vena epigastrica.

10. 11. 12. Continuazione della vena epigastrica per di dietro del collo del sacco erniario verso il muscolo retto dell'addome.

13. Vena safena.

14. Nervo crurale *anteriore*.

15. Linea punteggiata ricurva indicante la via obliqua dal fianco al pube, che ordinariamente tengono le viscere che discendono a formare l'ernia inguinale.

A. Muscolo glucio maggiore.

B. Muscolo tensore della guaina del femore.

C. Guaina aponevrotica del femore.

D Muscolo sartorio.

E. Muscolo retto della coscia.

F. Muscolo vasto *esterno*.

G. Muscolo iliaco *interno*.

H. Origine tendinosa dei muscoli adduttori della coscia.

I. Muscolo gracile.

ATLANTE TAVOLA QUARTA

ERNIE TAVOLA TERZA

a. a. a. a. L'aponevrosi dell' obliquo muscolo *esterno* dell' addome del lato sinistro recisa lungo la *linea bianca*, e per entro dell' anello inguinale, indi arrovesciata sul pube.

b. b. b. b. La guaina aponevrotica del muscolo cremastere veduto dalla parte posteriore dell'ernia ed aperta per tutta la sua lunghezza; poscia tratta in su dal fondo dello scroto verso il fianco ed arrovesciata sul ventre unitamente al testicolo dello stesso lato.

c. c. c. c. Fascetti di fibre del muscolo cremastere, i quali trapariscono dietro la guaina aponevrotico-membranosa del medesimo muscolo.

d. d. Tonaca vaginale del testicolo aperta.

e. Il testicolo.

f. Aderenza naturale del testicolo colla tonaca vaginale nella quale è inchiuso.

g. g. L' epididimo.

h. La parete posteriore del sacco erniario fatta dal peritoneo, dietro il qual sacco, o sia fra esso e la guaina del cremastere ora aperta ed arrovesciata, scorrono i vasi spermatici che vanno ad inserirsi nel testicolo.

i. Il fondo del sacco erniario.

k. Il collo del sacco erniario.

l. l. Soffice tessuto cellulare, continuazione di quello che dietro il grande sacco del peritoneo accompagna i vasi spermatici lungo la parete posteriore del sacco erniario, e trovasi interposto fra codesto sacco e la guaina del cremastere.

m. La molle cellulosa che ricuopre il lato sinistro della vescica orinaria al di fuori del grande sacco del peritoneo.

n. Prominenza fatta dal grande sacco del peritoneo sotto dell' arcata femorale, dopo recisa l' aponevrosi del fascialata e sollevata l' arcata.

o. o. Il grande sacco del peritoneo dietro il quale trapariscono i giri degl' intestini.

p. La parete posteriore della guaina aponevrotica che inchiude il muscolo retto dell'addome del lato sinistro.

q. q. Il muscolo retto dell' addome posto allo scoperto per certo tratto ed arrovesciato fortemente sul lato destro del ventre.

r. r. Il muscolo obliquo *interno* dell' addome del lato sinistro.

s. Cellulosa dello scroto.

t. Il muscolo iliaco *interno*.

1. Arteria femorale.

2. Vena femorale.

3. Arteria addominale.

4. Origine dell' arteria epigastrica.

5. Ramo dell' arteria epigastrica sparso sul margine del pube.

6. 7. 8. 9. Continuazione dell' arteria epigastrica per di dietro del collo del sacco erniario al muscolo retto sinistro dell' addome.

10. 11. 12. Arteria spermatica.

13. 14. 15. Vaso deferente.

16. 17. 18. Vene spermatiche segregate dall' arteria dello stesso nome e dal vaso *deferente*.

19. Vena epigastrica troncata.

20. Vena safena.

21. Nervo crurale *anteriore*.

Digitized by Google

ATLANTE TAVOLA QUINTA

ERNIE TAVOLA QUARTA

a. Porzione del grande sacco del peritoneo messa allo scoperto mediante l'incisione dell'anello inguinale prolungata all'insù nelle carni dei muscoli addominali.

b. b. Il sacco erniario fatto dal peritoneo.

c. c. Stringimento fatto dal collo del sacco erniario, il quale stringimento si trovava situato alquanto più indentro che l'anello inguinale.

d. d. Alcune rughe o briglie di sostanza cellulosa, insorte a differenti distanze d'intorno lo stringimento fatto dal collo del sacco erniario.

e. e. e. f. f. f. Il tessuto cellulare esteriore del grande sacco del peritoneo che accompagna il sacco erniario ed il cordone spermatico, e s'interpone fra il sacco proprio dell'ernia e la guaina aponevrotica del cremastere.

g. Il sacco erniario aperto per picciol tratto, entro il quale vedesi una porzione d'ansa d'intestino ileon.

h. i. k. l. L'involto esteriore dell'ernia, o sia la guaina aponevrotico-membranosa del cremastere.

m. Il fascio *maggiore* di fibre carnose del cremastere.

n. o. p. Distribuzione dei fascetti e delle fibre carnose serpentine del muscolo cremastere.

q. q. La tonaca vaginale del testicolo aperta.

r. La tonaca albuginea del testicolo.

s. Parte dell'epididimo.

t. t. Vasi *varicosi* del cordone spermatico circondati e rinchiusi entro il tessuto cellulare. *Cirsocele* incipiente.

u. Tegumenti dello scroto.

v. v. La parete muscolare dell'addome aperta per breve tratto.

x. Porzione snudata del muscolo retto dell'addome del lato destro.

y. Continuazione del muscolo retto dell'addome del lato destro per entro la sua guaina aponevrotica.

z. Cresta dell'osso del fianco.

ATLANTE TAVOLA SESTA

ERNIE TAVOLA QUINTA

FIGURA PRIMA

a. a. Ansa d'intestino ileon discesa per l'inguine sinistro.

b. Omento aderente al lato interno del collo del sacco erniario.

c. c. Lembo d'omento libero d'attacco, arrovesciato sul lato esterno del sacco erniario.

d. L'omento che cinge l'intestino fuori uscito.

e. L'omento che a modo di cingolo *b. d. e.* stringe l'ansa intestinale e va ad attaccarsi fortemente alla parete posteriore del sacco erniario.

f. Luogo ove l'omento produceva maggiormente lo strozzamento dell'intestino.

g. Fondo del sacco erniario.

h. Involto esteriore dell'ernia fatto dalla guaina aponevrotico-membranosa del cremastere.

i. i. Tonaca vaginale del testicolo aperta.

k. Il testicolo.

l. L'epididimo.

m. n. Tegumenti dell'inguine e dello scroto.

o. Testicolo destro inchiuso nello scroto.

p. q. q. Aponevrosi del muscolo obliquo esterno dell'addome.

r. r. Anello inguinale sinistro.

s. Aorta ventrale.

t. Vena cava inferiore.

u. Vertebre dei lombi.

x. Porzione del muscolo psoas sinistro.

y. Parte del grande sacco del peritoneo.

FIGURA SECONDA

a. Porzione dell'aponevrosi dell'obliquo *esterno* dell'addome costituente la colonna superiore o interna dell'anello inguinale sinistro.

b. b. b. Sacco erniario fatto dal peritoneo.

c. c. Intestino ileon nel cavo del ventre.

d. Ansa del medesimo intestino discesa nell'ernia.

e. Porzione d' omento nel cavo del ventre.

f. f. Fenditura praticata nell' omento dall' ansa d' intestino protrusa nell' ernia.

g. g. Aderenza dell' omento ai lati del sacco erniario e posteriormente.

h. Cingolo completo fatto d' intorno l' ansa d'intestino dall' omento stato lacerato nel mezzo ed aderente ai lati del sacco erniario e posteriormente.

i. i. Margini duri e callosi della fenditura non naturale dell' omento.

k. Cordone spermatico spinto verso il lato esterno dell' ernia.

l. l. Tonaca vaginale del testicolo.

m. L' epididimo.

n. Il testicolo.

o. o. Tegumenti dell' inguine e dello scroto.

p. Parte del muscolo retto sinistro dell' addome.

q. Porzione del grande sacco del peritoneo.

FIGURA TERZA

a. a. Aponevrosi del muscolo obliquo *esterno* dell' addome del destro lato.

b. c. Tegumenti dello scroto e dell' inguine.

d. d. Sacco erniario.

e. e. e. Omento disceso nell' ernia ed aderente al fondo ed ai lati del sacco erniario.

f. Striscia d' omento a modo di nastro, aderente al collo, ai lati ed al fondo del sacco erniario, la quale comprimeva l' ansa d' intestino nel suo mezzo in modo da formare due altre picciole anse, l' una dall' un lato, l' altra dall' altro della fettuccia omentale.

g. g. Le due piccole anse d' intestino distese dall' aria e prominenti ad ambedue i lati del nastro omentale *f.*

h. i. Continuazione dell' involto fatto dall' espansione aponevrotico-membranosa del cremastere.

k. Il cordone spermatico.

l. Il testicolo.

m. L' epididimo.

FIGURA QUARTA

a. a. L' aponevrosi del muscolo obliquo *esterno* dell' addome.

b. b. c. c. Sacco erniario aperto per tutta la sua lunghezza.

d. d. Stringimento del sacco erniario poco sotto della sua metà.

e. Cavità *superiore* del sacco erniario.

f. Cavità *inferiore* del sacco erniario.

g. g. g. Profonda fossa della cavità *superiore* del sacco erniario.

h. h. Linea punteggiata indicante il fondo della cavità *inferiore* del sacco erniario dietro il testicolo.

i. i. Espansione aponevrotico-membranosa del cremastere soprapposta alla tonaca vaginale del testicolo.

l. l. La tonaca vaginale del testicolo aperta.

m. Il testicolo.

n. Parte dell' epididimo.

o. o. Tegumenti dell' inguine e dello scroto.

ATLANTE TAVOLA SETTIMA

ERNIE TAVOLA SESTA

FIGURA PRIMA

a. a. L' intestino cieco.

b. b. b. La naturale aderenza del principio dell' intestino colon e del cieco col grande sacco del peritoneo, qual era naturalmente nella regione ileo-lombare destra.

c. d. e. f. g. Il sacco ernario fatto da quel tratto di peritoneo che in istato naturale occupava la regione ileo-lombare destra.

h. L'estremità dell'intestino ileon prossima ad inserirsi nel colon.

i. Principio del colon intestino.

k. Appendice pinguedinosa del colon.

l. L' appendice *vermiforme*.

m. n. Guaina aponevrotico-membranosa del muscolo cremastere aperta nel luogo ove inchiude la vaginale del testicolo.

o. o. Tegumenti dello scroto.

p. q. Linee punteggiate indicanti l' estremità dell' ileon intestino ed il principio del colon per entro del cavo del ventre.

r. L' arteria epigastrica.

s. La vena epigastrica.

FIGURA SECONDA

a. a. Porzione dell' intestino cieco discesa nell' ernia.

b. c. La naturale aderenza che l' intestino cieco ed il principio del colon avevano naturalmente col peritoneo nella regione ileo-lombare destra.

d. e. f. L' appendice *vermiforme*.

g. h. i. Aderenze naturali dell' appendice *vermiforme* con quel tratto di peritoneo ch' è disceso a formare il sacco erniario.

k. L' estremità dell' ileon intestino.

l. Inserzione dell' estremità dell' ileon intestino nel colon.

m. m. Linee punteggiate indicanti la posizione dell' estremità dell' ileon e del principio del colon entro il ventre nella regione ileo-lombare destra.

n. n. L' aponevrosi del muscolo obliquo esterno dell' addome.

o. o. o. Il sacco erniario.

p. q. La tonaca vaginale del testicolo aperta.

r. Il testicolo.

s. L' epididimo.

t. Il cordone spermatico.

FIGURA TERZA

a. b. Quella porzione d' intestino colon sinistro che prima di discendere nello scroto stava legata naturalmente al grande sacco del peritoneo nella regione ileo-lombare sinistra, in vicinanza dei grossi vasi iliaci dello stesso lato. Vedesi codest' ansa di colon sinistro sollevata espressamente dal fondo del sacco erniario, e tratta all' infuori onde dimostrare chiaramente la naturale unione di quest' intestino con quella porzione del peritoneo ch' è discesa a formare il sacco erniario.

c. c. c. Le naturali briglie o legature del colon sinistro con quella porzione del grande sacco del peritoneo ch' è discesa a formare il sacco erniario.

d. Ligamento *laterale* del colon.

e. e. Il sacco erniario.

f. Il collo del sacco erniario.

g. La cellulosa interposta fra il sacco erniario e la guaina aponevrotico-membranosa del muscolo cremastere.

h. h. h. La guaina aponevrotico-membranosa del muscolo cremastere.

i. i. Spaccature della guaina del muscolo cremastere nel luogo ove cinge strettamente la tonaca vaginale del testicolo.

k. k. La tonaca vaginale del testicolo.

l. Il testicolo.

m. m. Tegumenti dello scroto.

n. Porzione del muscolo retto dell' addome.

o. o. Aponevrosi del muscolo obliquo *esterno* dell' addome in vicinanza dell' anello inguinale sinistro.

FIGURA QUARTA

a. a. L' ansa d' intestino ileon discesa nell' ernia.

b. b. Sacco erniario aperto.

c. c. Porzione del sacco erniario ingrossata ed indurita.

d. d. Sottile e trasparente membranella che lega l' intestino al fondo del sacco erniario, la quale membranella, tratto leggermente in su l' intestino, prende la forma di molte briglie ligamentose.

e. e. L' intestino veduto attraverso la sottile membranella che lo tiene attaccato al sacco erniario.

f. f. La guaina aponevrotico-membranosa del muscolo cremastere colla tonaca vaginale del testicolo aperta.

g. Il testicolo.

h. L' epididimo.

i. I vasi spermatici rinchiusi nella cellulosa del cordone.

FIGURA QUINTA

a. a. Ernia omentale *congenita*.

b. Il testicolo.

c. L' epididimo.

d. Porzione d' omento, a modo di cilindro, discesa nell' ernia.

e. e. e. Appendici pinguedinose dell' omento.

f. f. Forte aderenza dell' omento al fondo del sacco erniario, o sia, in questo caso, della vaginale del testicolo.

ATLANTE TAVOLA OTTAVA

ERNIE TAVOLA SETTIMA

a. a. a. L' omento nel cavo del ventre.

b. La porzione *anteriore* dell' omento, o sia quella che si trovava stesa sulla massa degl' intestini.

c. La porzione *posteriore* dell' omento che si insinuava posteriormente dietro alcuni giri del canale intestinale.

d. Briglia o laccio fatto dalle due sopra accennate porzioni d' omento *b. c.*

e. e. Luogo della recisione di quella parte d' omento che era discesa nell' ernia.

f. Residuo dell' omento che si trovava contenuto nell' ernia.

g. g. Ansa d' intestino ileon strozzata dalla briglia o laccio fatto dalle due porzioni d' omento *b. c. d. e. e.*

h. h. Fondo dell' ansa d' intestino ileon ricomparsa fuori del ventre, dopo che n' era stata fatta la riposizione.

i. i. Stringimento fatto dal collo del sacco erniario.

l. l. Parte del grande sacco del peritoneo.

m. m. Sacco erniario.

n. o. p. q. Tratto assai grande d' intestino ileon compreso dal laccio fatto dalla porzione *anteriore* e *posteriore* dell' omento *b. c. d.*

r. s. Continuazione del canale intestinale al disotto del laccio fatto dall' omento.

t. Principio dell' intestino colon.

u. u. L' appendice *vermiforme.*

v. Aderenza glutinosa dell' omento all' intestino ileon di là dallo strozzamento.

x. Il testicolo.

ATLANTE TAVOLA NONA

ERNIE TAVOLA OTTAVA

a. n. Arco femorale.

b. Porzione dell'aponevrosi del fascialata rimasta aderente al margine del ligamento fallopiano.

c. c. c. Aponevrosi del muscolo obliquo *esterno.*

d. Anello inguinale.

e. Cordone spermatico.

f. f. Fascetti di fibre carnose del muscolo cremastere.

g. g. Sacco erniario fatto dal peritoneo. Ernia femorale.

h. h. Cellulosa esteriore del peritoneo, la quale unitamente alle ghiandole inguinali e all'aponevrosi del fascialata, ricopriva il sacco erniario.

i. Ansa d' intestino ileon fuori uscita.

k. Muscolo obliquo *interno* dell'addome.

l. l. Incisione praticata attraverso le fibre dell' obliquo *interno* e dell' aponevrosi del trasverso, ad oggetto di mettere allo scoperto il corso dell' arteria epigastrica appoggiata sul grande sacco del peritoneo e diretta verso il muscolo retto.

m. m. Spaccatura della guaina aponevrotica del muscolo retto dell' addome.

n. Il margine esterno del muscolo retto posto allo scoperto ed alquanto arrovesciato.

o. o. La guaina aponevrotica del muscolo retto dell' addome.

p. Il muscolo iliaco interno.

q. Porzione del muscolo obliquo *esterno* dell' addome.

1. Arteria femorale.
2. Vena femorale.
3. Vena safena.
4. Arteria epigastrica.
5. 6. 7. Continuazione dell' arteria epigastrica.
8. Arteria addominale.
9. Arteria spermatica.
10. Ramo minore dell' arteria spermatica. I vasi spermatici sono rappresentati in questa tavola come se fossero sostenuti da un uncinetto. Vedesi però abbastanza chiaramente che se codesti vasi fossero abbandonati a sè stessi, discenderebbero, come sono postati naturalmente in vicinanza del margine del ligamento fallopiano.
11. 12. Continuazione dell' arteria spermatica.
13. 14. Vena spermatica divisa in più rami.
15. 16. Vaso *deferente.*
17. Nervo crurale *anteriore.*
18. Luogo ove l' arteria spermatica è meno vicina che tutt' altrove al margine del ligamento fallopiano.

ATLANTE TAVOLA DECIMA

ERNIE TAVOLA NONA

FIGURA PRIMA

a. a. a. Parte del grande sacco del peritoneo.

b. b. b. b. Quella porzione del grande sacco del peritoneo che formava il collo del sacco erniario e che si è convertita nell' *imbuto* membranoso, o sia atrio di comunicazione fra le due bocche dell' intestino troncato dalla gangrena.

c. L' orificio *superiore* dell' intestino troncato.

d. L' orificio *inferiore* dell' intestino stato reciso dalla gangrena.

e. e. Luogo ove il collo del sacco erniario strozzava l' intestino.

f. Promontorio fatto dall' addossamento in linea paralella delle due porzioni d' intestino troncato dalla gangrena.

g. Continuità del tubo intestinale dal lato io cui riceve l' inserzione del mesenterio.

h. i. Solco, lungo il quale discendevano le materie fecali versate dalla bocca *superiore* dell' intestino nell' *imbuto* membranoso, per essere indi dirette nella bocca *inferiore* del medesimo intestino.

k. l. Canaletto fistoloso dell' inguine fatto in parte dal residuo del collo del sacco erniario, in parte dall' aponevrosi dei muscoli addominali e dai comuni tegumenti dell' inguine.

m. Porzione superiore dell' intestioo ileon.

n. Porzione inferiore dell' intestino ileon.

o. Mesenterio.

p. Aponevrosi dei muscoli addominali arroveciata sull' arcata femorale.

q. q. Cresta dell' osso del fianco.

r. r. Cavità articolare del capo del femore.

s. Pinguedine.

t. t. Tuberosità dell' ischio.

FIGURA SECONDA

a. Porzione *superiore* dell' intestino ileon.

b. Porzione *inferiore* dell' ileon intestino.

c. Segmento dell' intestino ileon compreso dallo strozzamento fatto dal collo del sacco erniario.

d. Residuo della circonferenza del tubo intestinale ove si attacca il mesenterio, la quale non era strozzata dal collo del sacco.

e. Mesenterio.

f. f. Porzione del grande sacco del peritoneo.

g. g. Sacco erniario spogliato dell' esteriore involto fatto dall' aponevrosi del cremastere e degenerato in una sostanza polposa di color fosco.

h. h. Luogo preciso ove l' intestino ileon trovavasi strozzato dal collo del sacco erniario.

i. Il cordone spermatico spogliato della guaina del cremastere.

k. k. La tonnea vaginale del testicolo, detratta la guaina aponevrotica del cremastere entro la quale era rinchiusa.

l. Il testicolo.

m. L' epididimo.

n. I vasi spermatici in vicinanza della loro inserzione nel testicolo.

FIGURA TERZA

a. Porzione *superiore* dell' intestino ileon.

b. Porzione *inferiore* dell' ileon intestino.

c. c. c. Intestino ileon aperto, compresa quella parte del medesimo iotestino ch' era stata strozzata dal collo del sacco erniario.

d. Promootorio fatto dall'addossamento delle due porzioni d'intestino *a. b.* in linea paralella fra di loro.

e. Insaccatura della porzione *superiore* dell' intestino ileon al disopra del promontorio.

f. g. Solco per cui le materie fecali si disponevano a disceodere dalla bocca superiore dell'intestino nell' imbuto membranoso dopo che fosse socceduta la separazione della porzione gangrenata dell' intestino strozzato.

h. Continuazione della membrana interna dell' intestino.

i. i. Luogo dello strozzamento fatto dal collo dal sacco erniario.

k. k. Sacco erniario spogliato della guaina aponevrotica del cremastere ed alterato nella sua tessitura per motivo della pregressa infiammazione.

l. Il cordone apermatico.

m. m. La tonaca vaginale spogliata della guaina aponevrotica del cremastere.

n. L' epididimo.

o. Il testicolo.

Digitized by Google

FIGURA QUARTA

a. L'estremità dell' intestino ileon.
b. Il colon.
c. c. La cicatrice dei tegumenti dell' inguine.
d. Il colon intestino aderente alla cicatrice dei tegumenti dell' inguina.

ATLANTE TAVOLA UNDECIMA

ERNIE TAVOLA DECIMA

FIGURA PRIMA

Ernia ombelicale congenita.

a. a. I comuni tegumenti d' intorno l' ombelico sollevati in tumore.
b. b. b. Involto esteriore dell' ernia fatto dalla membrana spugnosa che cinge i vasi ombelicali per tutta la lunghezza del cordone.
c. c. Involto interno e proprio dell' ernia fatto dal peritoneo, o sia il sacco erniario.
d. Porzione del fegato conformata a guisa di cilindro a protrusa per lo spiraglio dell' ombelico nell' ernia.
e. e. La vena ombelicale coperta dalla spugnosa sostanza che cinge il cordone ombelicale.
f. Arteria ombelicale sinistra, la quale, più grossa del consueto, suppliva alla mancanza della destra arteria ombelicale.
h. Il cordone ombelicale.

FIGURA SECONDA

Ernia ombelicale avventizia nel bambino.

a. a. a. a. Strato cellulose unito alla sottile tela aponevrotica dei muscoli addominali, che copriva l' ernia immediatamente sotto la pelle.
b. b. Il sacco erniario fatto dal peritoneo.
c. c. L' intestino tenue spinto nell' ernia per l' anello aponevrotico dell' ombelico.
d. La *linea bianca*.
e. e. I muscoli retti dell' addome.
f. f. I muscoli obliqui esterni dell' addome.

FIGURA TERZA

Ernia ombelicale congenita nell' embrione (1).

a. Cordone ombelicale.
b. Ernia ombelicale *congenita*.

FIGURA QUARTA

Ernia ombelicale congenita d' un volume assai considerabile.

a. a. L' involto esteriore dell' ernia ombelicale fatto dalla spugnosa sostanza del cordone.
b. Il sacco erniario sottile fatto dal peritoneo, per entro del quale sacco trasparisconо gl' intestini.
c. c. La vena ombelicale.
d. e. Le due arterie ombelicali.
f. Il cordone ombelicale.

(1) Vedi *Albino*, *Annotat. acad.*, *lib. I*, *tab. V*, *fig. III.*

FIGURA QUINTA

Due ernie in un adulto; una propriamente ombelicale l'altra della linea bianca *al disopra dell'ombelico.*

a. a. Lo strato celluloso che copriva l'ernie subito sotto della pelle.

b. Lo spiraglio aponevrotico dell'ombelico di figura rotonde.

c. c. Sacco erniario fatto dal peritoneo.

d. e. f. Compartimenti dell'ernia.

g. Ernia della *linea bianca*. Strato celluloso soprapposto al sacco erniario.

h. Sacco erniario fetto dal peritoneo.

i. Fenditura ovale nelle *linea bianca*

k. k. La *linea bianca.*

l. l. I muscoli retti dell'addome.

FIGURA SESTA

Ernia ombelicale composta d'omento e d'intestino in soggetto adulto.

a. a. a. Il sacco erniario fatto dal peritoneo.

b. I comuni tegumenti che prima della formazioone dell'ernia umbelicele costituivano la cicatrice dell'umbelico.

c. c. c. Omento aderente in più luoghi al sacco erniario.

d. Ansa d'intestino tenue, la quale era rinchiusa e ricoperta dall'omento.

e. e. La *linea bianca.*

f. f. I muscoli retti dell'addome.

g. g. Muscoli obliqui *esterni* dell'addome.

FIGURA SETTIMA

La benda sospensoria d'Ildano per la voluminosa ernia ombelicale.

ATLANTE TAVOLA DUODECIMA

ERNIE TAVOLA UNDECIMA

FIGURA PRIMA

A. Spina anteriore, e superiore del fianco.

B. Osso del pube.

C. Provincia *laterale esterna*, o sia del lato del fianco, dell'aponevrosi *fascialata.*

D. Provincia *laterale interna*, o sia dal lato del pube, dell'eponevrosi *fascialata.*

E. Fossa *ovale* della sommità della coscia.

a. b. c. Ligamento fallopiano.

d. d. d. Pertugi nell'aponevrosi *fascialata* per la trasmissione di piccioli vasi sanguigni subcutanei, e per la comunicazione di alcuni linfatici vasi *superficiali* coi *profondi.*

e. e. Parete anteriore della guaina aponevrotica dei grossi vasi femorali fatta dall'apooevrosi *fascialata.*

f. f. Piege *falciforme* dell'aponevrosi *fascialata.*

g. Apice superiore della piega *falciforme*, il quale, dopo essersi curveto per disotto del ligamento fallopiano, va ad unirsi al corno superiore ed anteriore del ligamento di Gimbernat.

h. h. Apice inferiore della piega *falciforme*, il quale si rivolge ell'insù, e limita in basso le fossa *ovale* della sommità della coscia.

i. Tronco della vena safena.

k. k. Rimasugli del tessuto cellulare *fibroso reticolare* che ricuopre il lato interno dalla grossa vena femorale lasciato scoperto dalla piega *falciforme* dell'aponevrosi *fascialata.*

l. Ligamento fallopiano sollevato mediante un uncino, ad oggetto di meglio vedere il ligamento di Gimbernat.

m. Ligamento triangolare di Gimbernat.

n. Anello *crurale.*

o. Provincia *laterale interna*, o sia dal lato del pube, dell'aponevrosi *fascialata*, la quale si iose-

risce lungo l' asse longitudinale del ligamento di Gimbernat.

p. Unione della porzione più sottile dell' aponevrosi *fascialata* col margine esterno del ligamento fallopiano prossimo ad inserirsi nel pube.

q. La porzione *laterale interna*, o sia dal lato del pube, dell' aponevrosi *fascialata*, la quale, dopo la sua unione coll' asse longitudinale del ligamento di Gimbernat, si nasconde dietro i grossi vasi femorali a formar parte della guaina aponevrotica che li inchiude.

r. Mostra che la spessezza della provincia *interna* dell' aponevrosi *fascialata* è minore di quella della *esterna* provincia della stessa aponevrosi.

s. Arteria epigastrica.

t. t. Le due vene epigastriche.

v. Corno superiore, ed anteriore del ligamento di Gimbernat.

u. u. u. Cordone spermatico.

w. Anello inguinale spaccato per lo lungo. La colonna tendinosa inferiore dell' anello inguinale, pria di inserirsi nel pube, riceve in un solco il cordone spermatico.

x. Arteria spermatica.

y. Cellulosa dello scroto.

z. Radice del pene.

FIGURA SECONDA

a. a. a. Ligamento fallopiano.

b. b. b. Provincia *interna*, o sia dal lato del pube, dell' aponevrosi *fascialata* recisa rasente la sua inserzione nell' asse longitudinale del ligamento di Gimbernat.

c. Piano superiore del ligamento di Gimbernat al disopra della inserzione dell' aponevrosi *fascialata* nell' asse longitudinale del ligamento stesso.

d. Piano inferiore del ligamento di Gimbernat al disotto dell' inserzione dell' aponevrosi *fascialata* nell' asse longitudinale del ligamento anzidetto. Questa vacuità è occupata dall' origine del muscolo Pettineo, il quale si spicca dalla *cresta* del ramo *orizzontale* del pube, nella qual *cresta* si inserisce parimenti il lato inferiore ed interno del ligamento di Gimbernat.

e. Anello *crurale*.

f. Arteria femorale troncata.

g. Vena femorale troncata.

h. Aponevrosi *iliaca*.

i. Aponevrosi *iliaca*, che discende dietro i grossi vasi femorali per disotto dell' arcata femorale a formare la parete posteriore della guaina aponevrotica che inchiude i detti vasi. Quivi l' aponevrosi *iliaca* e la *fascialata* si trovano in continuità fra di loro.

l. l. l. Residui dell' aponevrosi *fascialata* inserita nel ligamento fallopiano, dalla spina soperiore ed anteriore del fianco alla prominenza ileo-pettinea.

m. Inserzione comune dell' aponevrosi *iliaca* e della *fascialata* nella prominenza ossea ileo-pettinea.

n. Forame *otturatorio*.

o. Corno superiore ed anteriore del ligamento di Gimbernat.

p. Sipario aponevrotico che divide l' arteria dalla vena femorale.

FIGURA TERZA

A. Sinfisi del pube.

B. Ramo *orizzontale* dell' osso del pube.

C. Cresta del fianco.

D. Faccia articolare dell' osso del fianco col sacro.

E. Osso ischio.

F. Tuberosità dell' ischio.

G. Ligamento *otturatorio*.

a. a. Ligamento di Gimbernat veduto in tutta la sua estensione.

b. Corno superiore ed anteriore del ligamento di Gimbernat.

c. Corno inferiore ed interno del ligamento di Gimbernat.

d. Anello *crurale* spogliato della sottile membranella *cribrosa* che gli facea da coperchio.

e. e. Aponevrosi *iliaca*.

f. f. Unione dell' aponevrosi iliaca col margine osseo che distingue la grande dalla picciola pelvi.

g. Aponevrosi *iliaca*, che dietro i vasi femorali e per disotto dell' arcata femorale, discende alla sommità della coscia per unirsi alla *fascialata*.

h. Duplicatora della aponevrosi *iliaca*, che inchiude i vasi femorali alla loro uscita per disotto dell' arcata femorale.

i. Arteria iliaca femorale alquanto alzata, onde meglio dimostrare sotto di essa l' espansione della aponevrosi *iliaca*.

k. Vena iliaca femorale.

l. Arteria *otturatoria* nata dalla epigastrica.

m. Arteria epigastrica.

n. n. Vene epigastriche.

o. o. Vene *otturatorie* comunicanti colle epigastriche vene.

p. Vaso *defferente*, che discende nella pelvi.

q. Cordone spermatico.

r. Tendine del picciolo psoas muscolo.

s. Residui della membranella *cribrosa* che faceva di coperchio all' anello *crurale*.

t. t. Linee punteggiate indicanti la via che, in qualche raro caso, tiene l' arteria *otturatoria* nata dall' epigastrica per portarsi al forame *otturatorio* della pelvi.

FIGURA QUARTA Lineare

Compressore atto a mantenere riposta la vasta eroia inguinale occasionata da eccessiva fenditura dell' anello dello stesso nome, non altrimenti che se ivi fosse mancante la parete anteriore del canale inguinale.

ATLANTE TAVOLA DECIMATERZA

ERNIE TAVOLA DUODECIMA (*)

FIGURA PRIMA

a. b. Ernia del *perineo*.

FIGURA SECONDA

a. Molla *circolare*.

b. b. Segmento di molla.

c. Estremita inferiore del segmento di molla.

d. Compressore elastico, adeso alla parte interna del detto segmento.

e. Coreggia, che unisce il segmento di molla al *sottocoscia*.

FIGURA TERZA

Cinto elastico per contenere l' ernia del perineo.

a. a. Molla *circolare*.

b. b. Coreggia per fissare sul pube la molla *circolare*.

c. c. Segmento di molla premente l' ernia del perineo.

d. Estremità inferiore del segmento di molla.

e. Compressore contenente entro di se *la spira metallica*.

f. f. *Sottocoscia* elastico composto di

g. Fili metallici torti a modo di spira.

FIGURA QUARTA

a. a. Fasci fibrosi inferiori del muscolo Elevatore dell' ano.

b. b. Fasci fibrosi superiori del muscolo Elevatore dell'ano.

c. Involucro esteriore dell' ernia fatto in parte dalle fibre carnose del muscolo Elevatore dell' ano, ed in parte dal tessuto cellulare subcutaneo.

d. Sacco erniario fatto dal peritoneo.

e. Ansa di intestino ileon discesa nel *perineo*.

f. Sfiancamento delle tonache del retto intestino a modo di cassula membranosa unita al sacco erniario.

g. Specillo indicante la comunicazione dell' anzidetta cassula membranosa colla cavità del Retto intestino.

h. Orificio dell' ano.

i. i. Muscoli *traversi* del perineo.

k. Muscolo *acceleratore*.

l. l. Muscoli *erettori* del pene.

m. Apice del coccige.

n. Legamento sacro-ischiadico *maggiore sinistro*.

o. o. Tuberosità degl' ischii.

p. Origine posteriore, ed inferiore del muscolo Gluzio *grande*.

q. q. Corpi cavernosi del pene.

r. Corpo cavernoso dell' uretra.

(*) Essendo stato ripetuto questo numero due volte nelle Tavole dell'Atlante, siamo stati forzati a ripeterlo qui pure, contrassegnando di *bis* la spiegazione della seconda delle Tavole predette.

ATLANTE TAVOLA DECIMATERZA *bis.*

ERNIE TAVOLA DUODECIMA *bis.*

FIGURA PRIMA

a. Sinfisi del pube.
b. Cresta del fianco destro.
c. c. Infossamento del tramezzo del peritoneo nel basso fondo della pelvi.
d. Retto intestino.
e. e. Ansa dell' intestino ileon.
f. Vescica orinaria coperta posteriormente dal peritoneo.
g. Aorta ventrale.
h. Arteria iliaca sinistra.
i. Arteria mesenterica inferiore.
k. Orificio del sacco erniario.

FIGURA SECONDA

a. Orificio del sacco erniario, ritirata l' ansa di intestino ileoo che era discesa a formare ernia nel perineo.

FIGURA TERZA

a. a. a. a. Sacco erniario discendente luogo il cordone spermatico, e fio presso all' inserzione dei vasi spermatici nel testicolo.
b. b. Testicolo corrispondente.
c. c. c. c. Faccia interna del peritoneo addominale.
d. d. Tumore occupante l' orificio del collo del sacco erniario.
e. Pedunoolo del tumore.

FIGURA QUARTA

a. a. Tumore sollevato.
b. b. Orificio libero del collo del sacco erniario.

ATLANTE TAVOLA DECIMAQUARTA

ANEURISMI TAVOLA PRIMA

A. Muscolo iliaco.
B. Muscolo psoas.
C. Muscolo otturatore *esterno.*
D. Muscolo pettioeo. Questo muscolo è stato espressameote stirato con forza verso il lato interno della coscia, e staccato altresì in parte dalla sua inserzione in vicinanza del picciolo Trocaotere ad oggetto di mettere meglio in chiaro le principali divisioni e diramazioni dell' arteria Circonflessa *interna* del femore.
E. Muscolo addottore *lungo*, ossia *primo*, del femore. L' inserzione di questo muscolo nel osso del femore è stata recisa pel tratto d'un pollice, ed alcune linee, onde mettere più distintamente allo scoperto la continuazione dell'arteria Femorale *profonda.*
F. Porzione del muscolo addottore *secondo.*
G. G. Muscolo addottore *grande* del femore.
H. Tendine della porzione gracile del muscolo addottore *grande* del femore inserito nel condilo *interno* di quest' osso. Il oomioato tendine è stato scostato alquanto dall' osso del femore, onde mostrare la discesa oel poplite dell' arteria Femorale *superficiale*; come altresì l' origine dell'arteria Articolare *superiore interna.*
I. Muscolo gracile.
K. Muscolo semimembraoso.

L. Il tendine del muscolo semitendinoso.

M. Muscolo sartorio.

N. N. Muscolo vasto *interno*.

O. Porzione inferiore del muscolo vasto *interno* staccata dall' osso del femore, ed arrovesciata, ad oggetto di mettere in chiaro le diramazioni principali dell' arteria Articolare *superiore interna*.

P. Muscolo crurale.

Q. Muscolo retto della coscia.

R. Muscolo fascialata, o tensore della guaina del femore.

S. Porzione interna del muscolo gastronemio.

T. Muscolo retto del ventre.

U. Muscolo piramidale del ventre.

X. Muscolo obbliquo *esterno* del ventre.

Z. Arco crurale coperto da una porzione dell' aponevrosi del muscolo obbliquo *esterno*, e del fascialata.

a. Trocantere minore del femore.

b. Legamento laterale *interno* del ginocchio.

c. Porzione dell' aponevrosi del muscolo fascialata.

d. Cassula mucosa del ginocchio aperta.

e. Cordone spermatico reciso.

1. Arteria Femorale.

2. Arteria Epigastrica coperta in parte dall' arco crurale.

3. Arteria Addominale, o Iliaca esterna minore.

4. 5. Rami dell' arteria Addominale alle ghiandole inguinali, al principio del muscolo sartorio, ed alla cute di quella vicinanze.

6. Arteria Femorale *superficiale*.

7. Arteria Pudenda *esterna superiore*.

8. Arteria Pudenda *esterna inferiore*.

9. Ramo dell' arteria Pudenda *esterna inferiore* inserito nella sommità del muscolo addottore *lungo* della coscia.

10. Ramo dell' arteria Femorale *superficiale*, il quale

11. s' inserisce nel muscolo crurale,

12. nel sartorio muscolo, e

13. nella carne inferiore del muscolo vasto *interno*.

14. Altro ramo dell'arteria Femorale *superficiale*, il quale si pianta nel muscolo vasto *interno*, dopo aver dato un

15. rametto al muscolo sartorio.

16. Ramo dell' arteria Femorale *superficiale* al muscolo sartorio.

17. Ramo della Femorale *superficiale*

18. inserito nel muscolo gracile, e

19. nel muscolo semimembranoso.

20. Grosso ramo dell' arteria Femorale *superficiale*, il quale si approfonda nelle carni del muscolo vasto *interno*.

21. Luogo ove l' arteria Femorale *superficiale*, dopo aver trapassato il tendine del muscolo addottore *grande* della coscia, assume il nome d' arteria Poplitea.

22. Arteria Articolare *superiore interna*,

23. la quale penetra nella sostanza del muscolo vasto *interno* per anastomizzarsi sul ginocchio coi rami della Femorale *profonda*, e colle altre Articolari arterie del ginocchio. Chiamasi questo, il ramo *anastomotico grande* dell' arteria Poplitea.

24. Ramo dell'arteria Articolare *superiore interna*, il quale, dati dei rametti alle guaine dei tendini dei flessori della gamba,

25. si distribuisce lungo il lato interno, e posteriore del ginocchio, e

26. si anastomizza in più luoghi coll'arteria Articolare *interna superiore*, ed *inferiore*.

27. Continuazione del tronco dell' arteria Articolare *superiore interna*.

28. Insigne ramo dell' arteria Articolare *superiore interna*, il quale scorre immediatamente sul periostio del femore in vicinanza dei condili, coperto dal tendine comune dei muscoli estensori della gamba, e che, dopo essersi anastomizzato coll'arteria Articolare superiore *esterna*, penetra nella sostanza ossea del condilo interno del femore.

29. Ramo *profondo* dell'arteria Articolare *superiore interna*, collocato sul periostio che copre la faccia laterale del condilo *interno* del femore. Questa arteria

30. divisa in molti minuti rami penetra entro la sostanza ossea spugnosa del condilo *interno* del femore nei confini dell' osso, e della cartilagine che copre il capo articolare.

31. Ramo *superficiale* dell'arteria Articolare *superiore interna*.

32. Ramo dell'arteria Articolare *superiore interna*, il quale scorre sul margine esterno della cartilagine semilunare della Tibia, e si porta per disotto della Rotella nell' interno del ginocchio.

33. Piccola arteria Articolare *superiore interna*, non costante, e che, quando si trova, accresce la rete vascolare del lato interno del ginocchio.

34. Arteria Articolare *interna inferiore*.

35. Arteria del periostio della Tibia.

36. 37. 38. Moltiplici anastomosi fra le arterie Articolari del ginocchio.

39. 40. 41. 42. 43. 44. 45. 46. 47. Frequenti anastomosi fra i rami superiori dell' arteria Femorale *superficiale*, e le Articolari *interne* arterie del ginocchio.

48. Arteria del periostio del femore procedente dalla Poplitea arteria.

49. Arteria Femorale *profonda*.

50. Ramo *cutaneo* dell' arteria Femorale *profonda*.

51. Arteria Circonflessa *interna* del femore.

52. Ramo dell'arteria Circonflessa *interna* inserito nel muscolo iliaco.

53. Arteria Pudenda *esterna* procedente dall'arteria Circonflessa *interna* del femore, la quale, dopo d'aver dato dei rametti al muscolo pettineo, ed alla sommità del muscolo adduttore *lungo* della coscia, si sparge pei tegumenti del pube, del pene e dello scroto.

54. Arteria Otturatoria.

55. Ramo dell' arteria Circonflessa *interna*, il quale

56. si anastomizza coll' arteria Otturatoria.

57. 58. 59. 60. Rami dell' arteria Circonflessa *interna*, del femore, i quali s' inseriscono nei muscoli pettineo, ed adduttore breve, nel gracile, e nella porzione superiore del muscolo adduttore *grande* del femore.

61. Alcuni rametti dell'arteria Circonflessa *interna* del femore, i quali sotto della radice dello scroto si portano ad anastomizzarsi coll' arteria Pudenda *esterna inferiore* procedente dalla Femorale *superficiale*.

62. 63. 64. 65. 66. Grossi rami dell' arteria Circonflessa *interna* del femore inseriti nei fasci carnosi dei muscoli addnttore *breve*, e *grande* adduttore della coscia. L' origine di questi rami dalla Circonflessa *interna* è propriamente nascosta dal trocantere *minore*; e si vedono queste origini nell'annessa Figura, perche l'arteria circonflessa *interna* è stata alcun poco stirata in basso, ed internamente.

67. Continuazione del tronco dell' arteria Circonflessa *interna* del femore, la quale scorre dietro il trocantere *minore* verso la fossa del maggior trocantere, nel qual luogo essa assume il nome d' arteria Trocanterica *posteriore*.

68. Arteria Circonflessa *esterna* del femore.

69. Ramo dell'arteria Femorale *profonda* al muscolo sartorio. Questo ramo spesso proviene dall'arteria Circonflessa *esterna*.

70. Arteria Discendente, ramo insigne dell' arteria Circonflessa *esterna*.

71. 71. Ramo trasverso *superficiale* dell' arteria Circonflessa *esterna*, il quale si distribuisce in parte nel muscolo fascialata, e nel gluteo *medio*, in parte

72. 72. trapassa il muscolo fascialata per indi diramarsi ai tegumenti della natica.

73. Ramo trasversale *profondo* della Circonflessa *esterna*, ossia arteria Trocanterica *anteriore*.

74. Piccioli rami dell' arteria Circonflessa *esterna* inseriti nel muscolo iliaco. Alcuni di questi rametti scorrono dietro il muscolo iliaco, e vanno ad anastomizzarsi con altri piccioli rami procedenti dall' arteria Circonflessa *interna*, i quali serpeggiano sul legamento cassulare del capo del femore.

75. Grosso ramo dell'arteria Circonflessa *esterna*, il quale si divide in parecchi altri; cioè

76. in quello che si pianta nel muscolo vasto *esterno*, e nella sommità del muscolo retto della coscia;

77. in quello che s'inserisce nel muscolo crurale;

78. in quello che si porta nel muscolo vasto *interno*, e

79. in quello che progredisce lungo il muscolo retto della coscia.

80. 81. 82. Alcuni rami dell' arteria Circonflessa *esterna*, i quali, attraversate le fibre del muscolo retto della coscia, si distribuiscono sulla cute del femore.

83. Continuazione del tronco dell'arteria Femorale *profonda*.

84. 85. 86. Rami dell'arteria Femorale *profonda*, che vanno ad inserirsi nei muscoli adduttori del femore, e nel muscolo gracile.

87. Arteria Perforante *prima*.

88. Arteria Perforante *seconda*.

89. Arteria Perforante *terza*.

90. Arteria Perforante *quarta*, ossia continuazione del tronco dell' arteria Femorale *profonda*.

91. Ramo dell'arteria Femorale *profonda* inserito nel muscolo vasto *interno*, dal quale ramo trae origine una delle principali arterie del periostio del femore.

92. 93. Arterie Dorsali *superficiali* del Pene procedenti dall' arteria Pudenda comune.

94. 95. 96. 97. Arterie Dorsali *profonde* del Pene. Intorno alla maniera colla quale queste arterie Dorsali *profonde* del Pene si diramano per entro dei corpi cavernosi ved. Ruyscan *Obs. anat. chirurg.* Obs. C. Fig. 75 a. a. Fig. 81 F.

ATLANTE TAVOLA DECIMAQUINTA

ANEURISMI TAVOLA SECONDA

A. A. Muscolo vasto *interno* reciso.

B. Muscolo Crurale arrovesciato.

a. a. Arteria del periostio del femore proveniente dal ramo della Circonflessa *esterna* inserito nel muscolo crurale Tav. I. 77.

b. Arteria del periostio del femore somministrata dalla Femorale *profonda* Tav. I. 91.

c. Arteria del periostio del femore nata dall' arteria Poplitea Tav. I. 48.

d. e. Anastomosi delle arterie del periostio del

femore col ramo dell' arteria Articolare *superiore interna* Tav. I. a8; il qual ramo scorre sul periostio del femore in vicinanza dei condili di quest'osso, coperto dal tendine comune dei muscoli estensori della gamba.

f. Luogo ove il ramo dell' arteria Articolare *superiore interna* penetra nella sostanza ossea spugnosa del condilo interno del femore.

g. Anastomosi coll' arteria Articolare superiore *esterna*.

h. i. k. Anastomosi delle arterie del periostio della faccia interna del femore con quelle del periostio della faccia esterna del medesimo osso.

ATLANTE TAVOLA DECIMASESTA

ERNIE TAVOLA TERZA

A. Muscolo sartorio.
B. Muscolo retto della coscia.
C. Muscolo crurale.
D. Muscolo vasto *esterno*.
E. Muscolo gluteo *grande*.
F. Muscolo gluteo *minore*.
G. Muscolo iliaco.
H. Porzione del muscolo fascialata.
I. Porzione *lunga* del muscolo bicipite crurale.
K. Porzione *breve* del muscolo bicipite crurale.
L. Parte del muscolo vasto *interno*.
M. Muscolo tibiale *anteriore*.
N. Muscolo osteosore *lungo* delle dita.
O. Muscolo Peroneo *lungo*.
P. Muscolo solare.
Q. Muscolo gastronemio.
a. Trocantere *maggiore*.
b. c. Legamenti laterali *esterni* del ginocchio.
d. Aponevrosi del fascialata, da cui è coperto il ginocchio.
e. Cassula mucosa del ginocchio aperta.
1. Arteria Femorale *superficiale*.
2. Arteria Femorale *profonda*.
3. Arteria Circonflessa *esterna*.
4. Ramo trasversale *superficiale* dell' arteria Circonflessa *esterna*, il quale si porta al muscolo fascialata, al gluteo *minore*, ed ai tegumenti del fianco.
5. Ramo trasversale *profondo* della Circonflessa esterna, ossia Trocanterico *anteriore*.
6. Distribuzione del ramo trocanterico *anteriore* sul trocantere *maggiore*.
7. Ramo dell' arteria Circonflessa *esterna* al muscolo iliaco.
8. Ramo dalla Circonflessa *esterna* al muscolo iliaco, ed al legamento cassulare del femore.
9. Ramo dell' arteria Circonflessa *esterna* inserito nel muscolo crurale.
10. Ramo Discendente dell' arteria Circonflessa *esterna*.
11. Ramo che dall' arteria Discendente entra nel muscolo retto della coscia.
12. Ramo che scorre in basso lungo il muscolo retto della coscia.
13. Ramo dell' arteria Circonflessa *esterna* al muscolo vasto *interno*.
14. Ramo dell' arteria Femorale *superficiale* Tav. I. 13, che s'impianta nel muscolo crurale.
15. 16. 16. Distribuzione dell'arteria Discendente della Circonflessa *esterna* al muscolo vasto *esterno*, ed al crurale.
17. Tronco dell'arteria Articolare *superiore esterna* del ginocchio.
18. Ramo *profondo* dell' arteria Articolara *superiore esterna*.
19. Rami *profondi* dell'arteria Articolare *superiore esterna*, dei quali rami altri si anastomizzano sotto il tendine comune degli estensori della gamba col ramo a8 Tav. I. dell' arteria articolare superiore *interna*; altri si spargono sul periostio del femore in vicinanza dei condili.
20. Divisione del ramo *profondo* dell' arteria Articolare *superiore esterna* in molti piccioli rami, coi quali essa arteria penetra nella sostanza ossea spugnosa del condilo *esterno* del femore nei confini dell' osso colla cartilagine che copre il capo articolare.
21. Ramo *superficiale* dell'arteria Articolare *superiore esterna*.
22. Arteria Articolare *inferiore esterna*, la quale scorre sul margine esterno della cartilagine semilunare della Tibia.
23. Ramo dell' arteria Articolare *inferiore esterna*, il quale si anastomizza col ramo *profondo* dell' arteria Articolara *superiore esterna*.
24. Arteria Tibiale *anteriore*.
25. Arteria Ricorreote, che dalla Tibiale *anteriore* ascende verso il ginocchio.
26. 27. 28. Anastomosi dell'arteria Ricorrente tibiale coll' Articolare arteria *inferiore esterna*, e

col ramo *superficiale* dell' Articolare *superiore esterna*.

29. 30. 31. 32. Rami trasversi delle arterie Perforanti, i quali per entro la carne dei muscoli vasto *esterno*, e crurale si portano dal di dietro all'avanti della coscia, onde anastomizzarsi in più luoghi coll' arteria Discendente della Circonflessa *esterna*, e con altri rami procedenti dall' arteria Femorale *superficiale*.

33. 34. 35. 36. Anastomosi fra le arterie Perforanti, e l' arteria Discendente della Circonflessa *esterna*.

37. Insigne anastomosi fra l' arteria Perforante *terza*, ed il ramo dell' arteria Femorale *superficiale*, che scorre per entro il muscolo crurale.

38. Altra anastomosi fra l'arteria Perforante *terza*, ed il ramo 1a della Circonflessa *esterna*, che si porta al ginocchio lungo il muscolo retto della coscia.

39. Continuazione della grossa arteria Perforante *inferiore*, ramo della Femorale *superficiale*, il quale nasce dalla detta arteria Femorale *superficiale* poco prima che assuma il nome di arteria Poplitea.

40. Anastomosi dell'arteria Perforante *inferiore* coll'arteria Discendente della Circonflessa *esterna*.

41. 42. 43. 44. 45. Molte anastomosi del ramo *superficiale*, e *profondo* dell' arteria Articolare *superiore esterna* del ginocchio colle arterie Perforanti, colla Discendente della Circonflessa *esterna*, e coi rami della Femorale *superficiale*, e *profonda*, che scorrono lungo i muscoli vasto *interno* retto della coscia, e crurale.

ATLANTE TAVOLA DECIMASETTIMA

ANEURISMI TAVOLA QUARTA

A. Osso del fianco sinistro.

B. Trocantere *maggiore*.

C. Tuberosità dell' ischio.

D. Processo, ossia ramo dell'ischio.

E. Legamento sacro-ischiadico.

F. Faccia posteriore, ed inferiore, dell' osso del femore.

G. Condilo interno del femore.

H. Porzione del muscolo gluteo *grande*.

I. Porzione del muscolo gluteo *minore*.

K. Muscolo gluteo *minimo*.

L. Muscolo periforme.

M. M. Muscoli gemelli.

N. Muscolo otturatore *interno*.

O. Tendine del muscolo otturatore *interno*.

P. Muscolo quadrato.

Q. Muscolo erettore del pene.

R. R. Muscolo trasverso dell' uretra distinto in due fascetti.

S. S. Muscolo compressore del bulbo dell' uretra.

T. Muscolo Elevatore dell' ano.

U. Porzione *lunga* del muscolo bicipite crurale.

V. Porzione *breve* del muscolo bicipite crurale.

W. W. W. Muscolo addottore grande della coscia.

X. Muscolo semimembranoso.

Y. Muscolo semitendinoso.

Z. Z. Z. Muscolo vasto *esterno*.

a. Muscolo plantare.

b. b. Muscolo gastronemio.

c. Tendine della porzione gracile del muscolo addottore *grande* della coscia.

d. Tendine del muscolo gracile.

e. Tendine del muscolo sartorio.

f. Inserzione del tendine del muscolo bicipite crurale.

1. Arteria Iliaca posteriore, ossia Glutea.

2. Arteria Emorroidale esterna, ossia Pudenda comune.

3. Ramo *superficiale* della Pudenda comune, ossia arteria del perineo.

4. Ramo dell'arteria del perineo allo sfintere dell' ano.

5. Distribuzione del ramo *superficiale* della Pudenda comune, ossia dell' arteria del perineo, al muscolo compressore del bulbo dell' uretra.

6. Rami troncati dell' arteria del perineo, che si portavano alla cute del perineo, e dello scroto inferiormente.

7. Ramo *profondo* dell' arteria Pudenda comune.

8. Rami assai considerevoli dell' arteria Pudenda comune inseriti nel bulbo dell' uretra.

9. Rami dell' arteria Pudenda inseriti nel muscolo erettore del pene.

10. 11. 12. Picciole arterie procedenti dalla Pudenda comune, le quali s'inseriscono nel muscolo otturatore *interno*, e si sparpagliano sulla tuberosità dell'ischio.

13. 14. 15. 16. 17. Rami dell' arteria Pudenda co-

mune inseriti nel muscolo elevatore dell' ano, nello sfintere superiore, e nella pinguedine d'intorno l' estremità del retto intestino.

18. Ramo assai considerevole dell'arteria Pudenda comune, il quale si anastomizza sul trocantere *maggiore* coi rami delle arterie Circonflesse *interna*, ed *esterna*, e col ramo trocanterico dell' arteria Perforante *prima*.

19. Grosso ramo dell'arteria Ischiadica, il quale discende lungo il nervo crurale posteriore, cui dà dei rametti, e va poi

20. ad anastomizzarsi coll' arteria Circonflessa *interna*.

21. Ramo dell' arteria ischiadica al muscolo gluteo grande, ed alla cute della natica.

22. Continuazione dell' arteria Circonflessa *interna* Tav. I. 67.

23. Ramo trocanterico *ascendente* dell' arteria Circonflessa *interna*.

24. Ramo trocanterico *discendente* dell' arteria Circonflessa *interna*.

25. Anastomosi del ramo trocanterico *ascendente* dell' arteria Circonflessa *interna*, col ramo 18 procedente dall' arteria Pudenda comune, col ramo trocanterico della Circonflessa *esterna* Tav. III. 6, o col trocanterico dell' arteria Perforante prima 38.

26. Altro ramo dell'arteria Circonflessa *interna*, che nella fossa del trocantere *maggiore* si anastomizza col ramo trocanterico dell'arteria Circonflessa *esterna*.

27. Picciola arteria, che il ramo *discendente* della Circonflessa *interna* dà al muscolo quadrato, e che si anastomizza col trocanterico *ascendente* della stessa arteria.

28. Arteria del ramo *discendente* della Circonflessa *interna* inserita nella sommità del muscolo adduttore *grande* della coscia.

29. 30. 31. 32. 33. Distribuzione del ramo *discendente* dell'arteria Circonflessa *interna* ai muscoli semimembranoso, semitendinoso, ed alla *lunga* porzione del bicipite crurale.

34. Arteria Perforante *prima*.

35. Arteria *nutrizia superiore* dell' osso del femore.

36. Ramo trocanterico della Perforante *prima*.

37. Distribuzione del ramo trocanterico della Perforante *prima* al muscolo gluteo *grande*, ed ai tegumenti della coscia.

38. Anastomosi del ramo trocanterico dell'arteria Perforante *prima* coi rami procedenti dalle due arterie Circonflesse, e dalla Pudenda comune 18.

39. Altra anastomosi fra il ramo trocanterico della Perforante *prima*, ed i rami dell' arteria Circonflessa *interna*.

40. Distribuzione del ramo trasversale dell'arteria Perforante *prima*, detto dall' Haller *discendente*, per entro i fasci fibrosi del muscolo vasto esterno. Alcuni rami di quest' arteria vanno ad anastomizzarsi con altrettanti dell' arteria Circonflessa *esterna* Tav. III. 29. 30.

41. Arteria di comunicazione fra i due principali rami della Perforante *prima*.

42. Arteria Perforante *seconda*.

43. Ramo de l' artoria Perforante *seconda* inserito nel muscolo semimembranoso.

44. 45. Rami della Perforante *seconda* inseriti nella porzione *lunga* del bicipite crurale.

46. 47. Rami dell' arteria Perforante *seconda* al muscolo adduttore *grande* della coscia.

48. Ramo della Perforante *seconda* al muscolo semitendinoso.

49. Arteria Perforante *terza*. Quest'arteria, del pari che la Perforante prima, dopo essersi distribuita copiosamente nell' intima tessitura del muscolo vasto *esterno*, va con alcuni rami ad anastomizzarsi coll'arteria Circonflessa *esterna* Tav. III. 31. 32.

50. Arteria Perforante *quarta* divisa subito dopo la sua origine in due rami.

51. 52. 53. Rami della Perforante *quarta* inseriti nella porzione *lunga* e *breve* del muscolo bicipite crurale.

54. 55. Rami della Perforante *quarta* inseriti nel muscolo semitendinoso.

56. 56. Arteria Perforante *inferiore*, ramo della Femorale *superficiale* poco prima che discenda nel poplite. Quest' arteria d' una grossezza assai considerevole, dopo essersi distribuita ai fasci fibrosi del muscolo vasto *esterno* Tav. III. 39, si porta con alcuni rami ad anastomizzarsi coll' arteria Circonflessa *esterna*, e coll' Articolare *superiore esterna* del ginocchio Tav. III. 39. 40. 44.

57. Arteria nutrizia *inferiore* dell'osso del femore.

58. Ramo dell' arteria Perforante *inferiore* inserito nella porzione *breve* del muscolo bicipite crurale.

59. Ramo dell' arteria Perforante *inferiore* che, oltrepassata la porzione *breve* del muscolo bicipito crurale, si porta ad anastomizzarsi coll'arteria Articolare *superiore esterna* del ginocchio Tav. III. 45.

60. Rami dell'arteria Perforante *inferiore* inseriti nel muscolo semitendinoso.

61. Arteria Poplitea.

62. Tronco comune delle arterie Articolari *superiori interne*.

63. Origine dell'arteria *inferiore* del periostio del femore Tav. I. 48.

64. Rami dell' arteria Poplitea inseriti nel muscolo semitendinoso.

65. Arteria Articolare *superiore esterna*.

66. Ramo dell'arteria Articolare *superiore esterna*.

67. Arteria Articolare *media*, ossia *azigo* dell' Haller.

68. Arteria Articolare *inferiore esterna.*

69. Altra picciola arteria Articolare *superiore interna.*

70. Arteria Articolare *inferiore interna.*

71. 72. 73. 74. 75. 76. 77. Rami dell' arteria Poplitea ai muscoli della sura.

78. Arteria cutanea della sura, procedente dalla Poplitea.

ATLANTE TAVOLA DECIMA OTTAVA

ANEURISMI TAVOLA QUINTA

A. La porzione del muscolo trapezio inserita nella clavicola.

B. Muscolo sottoclaveare.

C. Muscolo Pettorale reciso trasversalmente, ed arrovesciato sull' omero.

D. D. Muscolo deltoide.

E. Muscolo coraco-brachiale.

F. Muscolo bicipite, sollevato, ed arrovesciato perchè comparisca meglio l' arteria Omerale.

(*) Tendine del ventre *breve*, o *posteriore* del muscolo bicipite.

(**) Tendine del ventre *lungo*, o *anteriore* del muscolo bicipite.

G. G. Muscolo Brachiale.

H. H. H. Le tre porzioni del muscolo tricipite estensore del braccio.

I. Muscolo supinatore *lungo.*

K. Muscolo radiale *lungo.*

L. Muscolo supinatore *breve.*

M. Muscolo pronatore *rotondo.*

N. Muscolo sublime.

O. Muscolo latissimo del dorso.

P. Muscolo rotondo *grande.*

Q. Muscolo sottoscapolare.

R. Muscolo dentato *anteriore*, o pettorale *minore.*

S. Muscolo dentato *grande.*

T. Processo coracoideo della scapola.

U. Legamento scapolare *proprio*, così detto da Weitbrecht.

V. Capo dell' omero.

W. Aponevrosi del muscolo bicipite.

X. Condilo articolare *esterno* dell' omero.

Y. Capo articolare superiore del radio.

Z. Condilo *interno* dell' omero.

a. Muscolo cleido-sterno-mastoideo.

b. Muscolo scaleno *anteriore.*

c. Muscolo scaleno *medio.*

d. Muscolo scaleno *posteriore.*

e. Muscolo levatore dell' angolo superiore della scapola.

f. Muscolo splenio del capo.

g. g. Muscolo omoplato-joideo.

h. h. h. Muscolo biventre della mascella inferiore.

i. Muscolo stilo-joideo.

k. Muscolo milo-joideo.

l. Porzione del muscolo sterno-joideo.

m. Muscolo iotireoideo.

o. Cartilagine scutiforme.

o. Ghiandola parotide.

p. p. Ghiandola mascellare.

q. Ghiandola tireoidea.

r. Faringe.

s. Osso joideo.

t. Muscolo massetere.

u. Muscolo triangolare delle labbra.

v. Muscolo bucinatore.

w. Condotto salivale della ghiandola parotide.

x. Muscolo levatore del labbro superiore, e dell' ala del naso.

y. Muscolo levatore dell' angolo delle labbra.

z. Muscolo zigomatico

1. Arteria Sottoclaveare sinistra.

2. Arteria Vertebrale sinistra.

3. Arteria Mammaria *interna.*

4. Origine dell' Arteria Sottoclaveare Brachiale.

5. Arteria Tireoidea *inferiore.*

6. 7. Progresso, e distribuzione del tronco dell' arteria Tireoidea *inferiore* nella ghiandola dello stesso nome.

8. Ramo toracico dell' arteria Tireoidea *inferiore.*

9. Ramo cervicale *ascendente* dell'arteria Tireoidea *inferiore.*

10. Ramo *profondo* dell' arteria Cervicale *ascendente* Tireoidea.

11. 12. 13. 14. 15. 16. Distribuzione del ramo cervicale ascendente dell' arteria Tireoidea ai muscoli coraco-joideo, sterno-mastoideo, scaleno *anteriore*, scaleno *medio*, levatore dell' angolo superiore della scapola, e splenio del capo, oltre alcuni altri picioli rami che si portano alle ghiandole linfatiche del collo, ed ai tegumenti.

17. Anastomosi fra i rami superiori dell' arteria Cervicale *ascendente* Tireoidea, ed i rami che manda in giù per il collo l' arteria Occipitale.

18. Arteria Occipitale.

19. Ramo cervicale *trasverso* dell'arteria Tireoidea.

20. Rami dell'arteria Cervicale *trasversa* Tireoidea inseriti nei muscoli levatore dell' angolo della scapola, nei muscoli scaleni *medio* e *posteriore*, e più profondamente nel muscolo trachelomastoideo.

21. Ramo dell' arteria Cervicale *trasversa* Tireoidea, il quale si sparge sull'acromion, e sull' estremità omerale della clavicola.

22. Rami dell'arteria Cervicale *trasversa* Tireoidea inseriti nel muscolo trapezio.

23. Rami dell'arteria Cervicale *trasversa* Tireoidea che si portano alla sommità del muscolo trapezio, e splenio del capo.

24. Rami dorsali dell'arteria Cervicale *trasversa* Tireoidea.

25. Arteria Scapolare *superiore*, insigne ramo della Tireoidea *inferiore*.

26. 27. Rami dell' arteria Scapolare *superiore* Tireoidea inseriti nel muscolo sottoclaveare, e nel grande dentato.

28. Ramo *superficiale* dell' arteria Scapolare superiore Tireoidea, il quale, dopo aver dato una picciola arteria al muscolo sterno-mastoideo, si sparge d' intorno l' estremità sternale della clavicola, e si anastomizza coi rami dell' arteria Mammaria *interna*, e delle arterie Toraciche superiori.

29. Ramo dell' arteria Scapolare *superiore* Tireoidea, il quale si prolonga sopra della fossa sopraspinata della scapola.

30. 31. Continuazione del tronco dell' arteria Scapolare *superiore* Tireoidea.

32. Arteria Sottoclaveare Brachiale, tosto che esce fra i muscoli scaleni *medio* ed *anteriore*.

33. Arteria Cervicale *trasversa profonda* procedente dalla sottoclaveare arteria brachiale.

34. 35. 36. 37. Rami dell' arteria Cervicale *trasversa* Sottoclaveare brachiale ai muscoli scaleni.

38. Arteria Dorsale della scapola.

39. Arteria Cervicale *posteriore ascendente*, ramo della Cervicale *trasverso* Sottoclaveare brachiale.

40. Arteria Sottoscapolare provenicote dal tronco della Sottoclaveare brachiale.

41. Arteria Toracica *prima*.

42. Arteria Toracica *seconda* acromiale.

43. Ramo dell'arteria Toracica *seconda* acromiale, il quale dopo aver dato dei rametti al muscolo sottoclaveare, si anastomissa coll'arteria *Mammaria*, e col ramo *superficiale* dell'arteria Scapolare *superiore* Tireoidea 28.

44. Arteria Toracica *Acromiale* propriamente detta.

43. 46. Arteria Toracica *lunga*.

47. Ramo dell' arteria Toracica *lunga* al muscolo Pettorale *grande*, e *picciolo*.

48. Arteria Ascellare.

49. Rami dell' arteria Ascellare al muscolo coraco-brachiale, al bicipite, ed alla cassula articolare del capo dell'omero.

50. Arteria Scapolare *inferiore*.

51. Rami dell' arteria Scapolare *inferiore*, i quali s' inseriscono nel muscolo iotrascapolare.

52. 53. Arteria Toracica ascellare, detta anco Ghiandolosa.

54. Arteria Scapolare *inferiore*, o Circonflessa della scapola.

55. Tronco comune delle due arterie Circonflesse dell' omero.

56. 57. Arteria Circonflessa omerale *anteriore*.

58. Arteria Circonflessa omerale *posteriore*.

59. Ramo dell' arteria Circonflessa omerale *posteriore*, che s' inserisce nella porzione *lunga* del muscolo tricipite brachiale e che in alcuni soggetti si anastomizza coi rami dell' Omerale *profonda*.

60. Rami dell' arteria Ascellare, i quali s' inseriscono in parte nel muscolo coraco-brachiale, in parte nella sommità del bicipite, e si prolungano sul tendine del muscolo gran rotondo, e gran dorsale.

61. Arteria Omerale.

62. Arteria Profonda dell' omero.

63. 64. Rami dell' arteria Profonda omerale inscriti nella porzione *lunga* del muscolo tricipite estensore del braccio.

65. Ramo dell' arteria Profonda omerale inserito nel muscolo coraco-brachiale.

66. Rami della Profonda omerale inseriti nel muscolo deltoide, e nella seconda porzione del muscolo tricipite estensore del braccio.

67. Insigne ramo dell' arteria Profonda omerale, il quale scorre per di dietro dell' arteria Omerale, e del muscolo coraco-brachiale.

68. 69. Continuazione del ramo ora indicato, il quale dopo essersi distribuito al periostio della sommità dell' omero, ed essersi anastomizzato sull' omero stesso coll' arteria Circonflessa *anteriore*, dà una delle arterie Nutrici dell' osso dell' omero.

70. Distribuzione del medesimo ramo dell'arteria Profonda omerale ai due corpi del muscolo bicipite.

71. Ramo dell' arteria Profonda omerale alla porzione *lunga* del muscolo tricipito estensore del braccio.

72. Altro ramo dell'arteria Profonda omerale alla seconda porzione del muscolo tricipite estensore del braccio.

73. Luogo ove l'arteria Profonda omerale si nasconde, e ripiega dall'interno verso l'esterno dell'omero, ossia verso la linea aspra, e condilo esterno dell' osso dell' omero.

74. 75. Rami dell' arteria Omerale al muscolo brachiale interno, ed al bicipite.

76. Ramo dell' arteria Omerale, il quale dopo essersi distribuito al muscolo brachiale interno, si estende per la parte esteriore dell' omero, e si sparge sul periostio del medesimo osso.

77. Ramo dell' arteria Omerale, che s' insinue nelle carni della porzione *lunga* e *breve* del muscolo tricipite estensore del braccio.

78. Arteria Collaterale *superiore*.

79. Arteria Collaterale *inferiore*.

80. Anastomosi fra le due arterie Collaterali dell' omero.

81. Continuazione dell' arteria Collaterale *superiore*, la quale dietro il condilo interno, e nella fossa posteriore dell' omero va a formare l' arteria Anastomotica *profonda* del gomito.

82. 83. Rami dell' arteria Omerale, i quali s' inseriscono profondamente nella porzione inferiore del muscolo brachiale, e si portano sul periostio dell' omero, ove comunicano colle arterie Ricorrenti radiale ed ulnare.

84. Arteria Radiale.

85. Arteria Ulnare.

86. Arteria Interossea comune.

87. Arteria Ricorrente *ulnare*.

88. Arteria Ricorrente *ulnare profonda*.

89. Ramo dell' arteria Ricorrente *ulnare* distribuito al muscolo sublime, dal quale ramo nasce l' arteria Nutrice *superiore* dell' ulna.

90. Ramo dell' arteria Ricorrente *ulnare* distribuito ai vicini muscoli.

91. Arteria Ricorrente ulnare *superficiale*.

92. Anastomosi dell' arteria Ricorrente *ulnare anteriore* colle due arterie Collaterali dell' omero.

93. Arteria Ricorrente *radiale*.

94. 95. Rami dell' arteria Ricorrente *radiale* ai muscoli supinatore *breve*, radiale *primo*, e supinatore *lungo*.

96. Rami dell'arteria Ricorrente *radiale*, i quali si portano sul periostio dell' estremità inferiore ed anteriore dell' osso dell'omero, ove comunicano coi rami *profondi* dell' arteria Ricorrente *ulnare*, e con quelli della Omerale 82. 83.

97. Continuazione del tronco dell'arteria Ricorrente *radiale*, il quale scorre dietro il condilo superiore, e esterno dell'osso dell' omero e si anastomizza ivi coll' arteria Profonda dell' omero.

98. Arteria Carotide sinistra.

99. Arteria Innominata, dalla quale nasce la Carotide destra, e Sottoclaveare destra.

100. Arteria Tireoidea *superiore* sinistra.

101. Ramo *superficiale* dell'arteria Tireoidea *superiore*.

102. Carotide *interna* sinistra.

103. Carotide *esterna* sinistra.

104. Arteria Occipitale sinistra.

105. Tronco comune dell'arteria Mascellare *esterna*, e Linguale sinistra.

106. Arteria Linguale sinistra.

107. Arteria Mascellare *esterna*.

108. Arteria Palato-tonsillare, ramo della Mascellare *esterna*.

109. Rami dell' arteria Mascellare *esterna* alla ghiandola mascellare.

110. Ramo sottomentale dell' arteria Mascellare *esterna*.

111. Arteria Labiali coronarie.

112. Arteria Nasale *laterale*, continuazione della mascellare *esterna*.

113. Arteria Trasversale della faccia.

114. Arteria Temporale.

ATLANTE TAVOLA DECIMA NONA

ANEURISMI TAVOLA SESTA

1. 2. 3. Ramo cervicale *ascendente* dell' arteria Tireoidea *inferiore* sinistra Tav. V. 9.

4. 5. 6. 7. Rami *profondi* dell' arteria Cervicale *ascendente* Tireoidea, i quali dopo essersi sparsi pei muscoli intertrasversali, scaleno *anteriore*, e *medio*, sulle origini inferiori del muscolo levatore dell' angolo della scapola, e sul retto *anteriore* del capo, penetrano nel tubo vertebrale della cervice per quei stessi fori pei quali escono i nervi spinali cervicali e si distribuiscono sulle meningi che vestono il midollo spinale nella cervice.

8. 9. 10. Anastomosi dei rami *profondi* dell' arteria Cervicale *ascendente* Tireoidea coll'arteria Vertebrale sinistra.

11. 12. Rami dell'arteria Vertebrale sinistra, i quali discendono per la sommità dei muscoli del collo, e si anastomizzano colla continuazione del tronco dell' arteria Cervicale *ascendente* Tireoidea.

13. 14. Arteria Vertebrale.

15. Ramo dell' arteria Tireoidea *inferiore*, che si distribuisce ai muscoli retto *anteriore* del capo, e lungo del collo, ed ai corpi delle vertebre della

cervice; e si anastomizza in vicinanza dei processi trasversi delle dette vertebre coi rami *profondi* dell'arteria Cervicale *ascendente* Tireoidea, e superiormente poi con alcuni rametti dell'arteria Faringea *discendente*, e colla Faringea *inferiore* dell' Haller.

16. Ramo dell' arteria Cervicale *trasversa* Tireoidea Tav. V. 21, anastomizzato sulla porzione omerale della clavicola, e sull' acromio coll' arteria Toracica *acromiale*, e coi rami *superficiali* dell' arteria Scapolare *superiore* Tireoidea Tav. VII. 33. 34.

17. Arteria Toracica Acromiale Tav. V. 44.

18. Anastomosi dell' arteria Toracica Acromiale coll' arteria Cervicale *trasversa* Tireoidea, e coi rami *superficiali* dell' arteria Scapolare *superiore* Tireoidea.

19. Tronco dell' arteria Circonflessa *anteriore* dell' omero Tav. V. 56. 57.

20. Rami dell' arteria Circonflessa *anteriore* dell' omero distribuiti sulla capsula articolare del capo di quest' osso.

21. 22. Tronco principale, e rami dell'arteria Circonflessa *anteriore* dell' omero, i quali retrocedono pel solco del tendine del muscolo bicipite, si distribuiscono sui tendini dei muscoli sopra, ed infra spinato, e si anastomizzano coi rami dell' arteria Scapolare *superiore* Tireoidea, con quelli delle arterie Cervicali, e della Acromiale.

23. 24. Rami recisi dell' arteria Circonflessa *posteriore* dell' omero Tav. V. 58. Tav. VII. 43.

25. Altro ramo dell' arteria Circonflessa anteriore dell' omero.

26. 26. Ramo insigne dell' arteria Profonda omerale Tav. V. 67. 68. 69.

27. 28. Anastomosi fra il ramo ora indicato dell' arteria Profonda omerale, e le due arterie Circonflesse dell' omero, l' *anteriore* cioè, e la *posteriore*.

29. Arteria Nutrice dell' osso dell' omero.

30. Altra arteria Nutrice dell' osso dell' omero procedente dall' arteria Omerale.

31. 32. Arteria del periostio, proluzioni dell' arteria Omerale, le quali comunicano fra di loro, ed inoltre coll' arteria Profonda omerale, e colle due arterie Circonflesse dell' omero, l' *anteriore* cioè, o la *posteriore*.

33. 34. 35. 36. Anastomosi delle arterie del periostio dell' omero con quello delle arterie Ricorrenti *radiale*, *ulnare*.

ATLANTE TAVOLA VENTESIMA

ANEURISMI TAVOLA SETTIMA

A. A. Muscolo trapezio.

B. Muscolo splenio del capo.

C. Muscolo dentato *superiore*, *posteriore*.

D. Muscolo romboideo *picciolo*.

E. Muscolo romboideo *grande*.

F. Muscolo lungo del dorso.

G. Muscolo sacro-lombare.

H. Muscolo sterno-mastoideo.

I. Muscolo levatore dell' angolo superiore della scapola.

K. Muscolo scaleno *posteriore*.

L. Muscolo scaleno *medio*.

M. Muscolo omoplato-joideo.

N. Porzione superiore del muscolo dentato *grande*.

O. Muscolo deltoide.

P. Muscolo rotondo *picciolo* reciso.

Q. Muscolo rotondo *grande*.

R. Muscolo latissimo del dorso.

S. Porzione *lunga* del muscolo tricipite estensore del braccio.

T. Seconda porzione del muscolo tricipite estensore del braccio.

U. Muscolo brachiale interno.

V. Muscolo supinatore *lungo*.

W. Muscolo radiale *primo*.

X. Muscolo estensore comune delle dita.

Y. Muscolo ulnare *esterno*.

a. Muscolo anconeo.

b. Muscolo ulnare *interno*.

c. Muscolo palmare *lungo*.

d. d. Tendine reciso del muscolo tricipite estensore del braccio.

e. Condilo esterno dell' omero.

f. Condilo interno dell' omero.

g. Estremità superiore dell' ulna.

h. Porzione omerale della clavicola.

i. Processo acromio della scapola.

k. Spina della scapola.

l. Cervice della scapola.

m. Capo dell' omero.

1. Ramo cervicale *trasverso* dell' arteria Tireoidea *inferiore* sinistra Tav. V. 19.

2. 3. 4. 5. Distribuzione dei rami superiori dell' arteria Cervicale *trasversa* Tireoidea ai musceli

scaleno *medio* e *posteriore*, al levatore dell' angolo della scapola, allo splenio del capo, ed al trapezio muscolo.

6. 7. 8. 9. Rami scapolari, e dorsali dell' arteria Cervicale *trasversa* Tireoidea recisi.

10. Arteria Cervicale *trasversa* procedente dall' arteria Sottoclaveara Tav. V. 33.

11. 12. 13. Arteria Cervicale *posteriore ascendente*, la quale dopo aver dato un ramo al muscolo levatore dell' angolo della scapola, trapassa il detto muscolo, e va ad inserirsi nel muscolo splenio del capo, e più profondamente nello splenio muscolo del collo.

14. 15. 16. 17. Rami *superficiali* dorsali dell' arteria Cervicale *trasversa* procedente dall'arteria Sottoclaveare recisi.

18. 19. 20. Anastomosi dell'arteria Cervicale *trasversa* Sottoclaveare coll' arteria Scapolare *superiore* Tireoidea.

21. 22. 23. Arteria Dorsale della scapola, insigne ramo dell' arteria Cervicale *trasversa* Sottoclaveare. È da notarsi che quest' arteria Dorsale della scapola non di rado deriva dalla Cervicale *trasversa* Tireoidea, ossia dai rami dorsali della medesima 14. 15. Haller Fasc. II. *Art. Thyreoid. inf.* Tav. I. not. b. *Ibi finditur, et generat ramum dorsi scapulare, quem olias vidi ex Thyreoidea venisse, alias ex intercostali superiori; olias ex cervicali profunda.*

24. 25. 26. Rami dell' arteria Dorsale della scapola inscriti nei muscoli dentato *posteriore superiore*, romboideo *grande* e *picciolo*, e nel trapezio muscolo.

27. Altro ramo dell' arteria Dorsale della scapola, il quale s' inserisce in parte nel muscolo romboideo *grande*, in parte, trapassato il detto muscolo, si distribuisce profondamente ai muscoli lungo del dorso, e sacro-lombare.

28. 29. 30. 31. Anastomosi dell' arteria Dorsale della scapola superiormente coll' arteria Cervicale *trasversa*, ed inferiormente lungo il dorso della scapola coll' arteria Circonflessa scapolare, e col ramo dorsale dell' arteria Intercostale nona.

32. Arteria Scapolare superiore procedente dall' arteria Tireoidea *inferiore* Tav. V. 25.

33. Rami *superficiali* dell' arteria Scapolare *superiore* tireoidea Tav. V. 29, i quali si prolungano sulla fossa sopraspinata della scapola, si anastomizzano coi rami scapolari, colla cervicale *trasversa* tireoidea, e quindi formano una bella rete vascolare sul processo acromio, e sull' estremità omerale della clavicola (34).

34. 35. Rami dell' arteria Scapolare *superiore* Tireoidea alcuni de' quali (35) sotto l'acromio si prolungano sul legamento cassulare dell' omero; altri (34) vanno a formare la rete vascolare sull'acromio.

36. Ramo *profondo*, ossia continuazione del tronco dell' arteria Scapolare *superiore* tireoidea.

37. 38. Grande anastomosi dell' arteria Scapolare *superiore* tireoidea colla arteria scapolare *inferiore* circonflessa, ramo dell'arteria Ascellare.

39. 40. Rami che partono dall' ora indicata anastomosi, e si distribuiscono sul legamento cassulare del capo dell' omero, e sul principio della porzione *lunga* del muscolo tricipite estensore del braccio.

41. Arteria Sottoclaveara nella sua uscita fra i muscoli scaleni *anteriore*, e *medio*.

42. Tronco dell' arteria Ascellare.

43. Arteria Circonflessa *posteriore* dell' omero Tav. V. 58.

44. Rami dell'arteria Circonflessa *posteriore* dell' omero inseriti nella porzione *lunga* del muscolo tricipite estensore del braccio.

45. Anastomosi fra l' arteria Circonflessa *posteriore* dell' omero, e la Profonda omerale.

46. 47. 48. 49. Rami dell' arteria Circonflessa *posteriore* dell' omero alla cassula articolare del capo dell' omero, al picciolo rotondo muscolo, ed al muscolo deltoide assai copiosi.

50. 51. 52. Anastomosi che sotto il muscolo deltoide hanno fra di loro i rami profondi dell' arteria Circonflessa *posteriore* dell' omero, e l' arteria Scapolare *superiore* tireoidea.

53. Arteria Scapolare *inferiore*.

54. Arteria Circonflessa della scapola.

55. 56. Rami dell' arteria Circonflessa della scapola al muscolo rotondo *grande*.

57. Ramo dell' arteria Circonflessa della scapola al muscolo gran dorsale.

58. Arteria Omerale.

59. Arteria Profonda dell' omero.

60. 61. Rami dell'arteria profonda dell'omero alla porzione *lunga* del muscolo tricipite estensore del braccio.

62. Continuazione dell' arteria Profonda dell' omero (59).

63. Ramo rediale dell' arteria Profonda dell'omero ai muscoli supinatora *lungo*, rediale *primo*, ed ai tegumenti.

64. Arteria Profonda dell'omero, la quale si porta sul condilo superiore dell' omero, ove s'anastomizza coll' arteria Ricorrente Interossea, e coll'arteria Collaterale profonda del gomito.

65. Anastomosi dell' arteria Profonda dell' omero coll' arteria Ricorrente Interossea, e coll' arteria Collaterale *profonda* del gomito.

66. Arteria Collaterale *profonda* del gomito Tav. V. 81.

67. 68. Rami ulnari dell' arteria Profonda dell' omero, i quali si distribuiscono in parte al muscolo tricipite estensore del braccio in vicinanza della sua inserzione nel gomito, in parte vanno ad anasto-

mizzarsi coll'arteria Collaterale *profonda* del gomito.

69. Rami muscolari dell' arteria Collaterale dell' omero, alcuni dei quali nella fossa posteriore dell' omero, e sotto il tendine del muscolo tricipite estensore si anastomizzano coll' arteria Collaterale *profonda* del gomito.

70. Arteria Ricorrente nata dalla Interossea.

71. Ramo *profondo* dell' arteria Ricorrente ulnare Tav. V. 88.

72. Anastomosi del ramo *profondo* dell' arteria Ricorrente ulnare coll' arteria Collaterale *profonda* del gomito.

73. Rete vascolare anastomotica del gomito fatta dal concorso della arteria Ricorrente Interossea, della Ricorrente ulnare *profonda*, e della Collaterale *profonda* del gomito.

74. Tronco dell' arteria Interossea.

75. Ramo dorsale dell'arteria Intercostale quarta.

76. Ramo dorsale dell' arteria Intercostale sesta.

77. Ramo dorsale dell'arteria Intercostale settima.

78. 79. Rami dorsali dell' arteria Intercostale ottava.

80. Ramo dorsale dell' arteria Intercostale nona.

81. 82. Ramo dell' arteria Occipitale anastomizzato coll' arteria Cervicale posteriora ascendente 12. 13.

ATLANTE TAVOLA VENTESIMA PRIMA

ANEURISMI TAVOLA OTTAVA

FIGURA PRIMA

a. a. Curvatura dell' Aorta spogliata del suo involto celluloso, sotto del quale involto comparisce la tonaca muscolare o fibrosa della detta arteria.

b. b. b. L' involto celluloso che vestiva l' arco dell' Aorta anteriormente.

c. c. L' interna superficie dell' arco dell' Aorta, la quale avea perduto il liscio suo naturale, e si era cambiata in una sostanza polposa, floscia, ed interspersa di picciole concrezioni terreo-steatomatose.

d. d. Crepatura dell' arco dell' Aorta.

e. e. e. Porzione di Pleura, e di Pericardio rimasta aderente all' esterna anterior faccia del sacco Aneurismatico.

f. Sacco Aneurismatico coperto anteriormente dalla Pleura, e da una porzione di Pericardio.

g. Sacco Aneurismatico fatto dalla cellulosa che sta dietro la Pleura.

h. Crepatura del sacco Aneurismatico.

i. Arteria Sottoclaveare sinistra.

k. Arteria Carotide sinistra.

l. Arteria Carotide destra.

m. Arteria Polmonare d' un diametro alquanto maggiore del consueto.

FIGURA SECONDA

a. a. a. a. a. Curvatura dell' Aorta.

b. b. Crepatura dell' arco dell' Aorta.

c. c. c. Sacco Aneurismatico fatto dal tessuto cellulare che sta dietro la Pleura; ricoperto esternamente ed anteriormente dalla Pleura stessa, e da una porzione di Pericardio Fig. I. f. e. e. e; internamente poi ingrossato dai primi strati sanguigno-poliposi. Il sacco Aneurismatico di cui si parla è stato reciso circolarmente nella sommità di esso, colla quale riguardava lo sterno, onde venisse più in chiaro il fondo, o radice del medesimo, e conseguentemente il luogo della crepatura dell' arco dell' Aorta.

d. Crepatura del sacco Aneurismatico Fig. I. b.

FIGURA TERZA

a. a. a. Aneurisma Popliteo aperto.

b. Arteria Poplitea.

c. Orificio superiore dell' arteria Poplitea.

d. d. Porzione dell' arteria Poplitea stracciata, e degenerata in una sostanza polposa, interspersa di piccole concrezioni osseo-terrose.

e. Orificio inferiore dell' arteria Poplitea lacerata.

f. Continuazione dell' arteria Poplitea.

g. Arteria Tibiale *anteriore*.

h. Arteria Tibiale *posteriore*.

i. Arteria Peronea.

k. Tuberosità esteriore dell' osso del Femore.
l. Estremità inferiore dell' osso del Femore.
m. Osso della Fibbola.
n. Osso della Tibia.
o. Cilindretto di cera introdotto nell' orificio inferiore dell' arteria Poplitea lacerata.

FIGURA QUARTA

Aneurisma dell' arteria Carotide sinistra.

a. Il Cuore.
b. Seno venoso destro, o anteriore del Cuore.
c. Vena Cava *superiore*.
d. Arteria Polmonare.
e. Arteria Aorta.
f. Arteria Innomiosta.
g. Arteria Sottoclaveare *destra*.
h. Carotide *destra*.
i. Carotide *sinistra*.
k. Arteria Sottoclaveare *sinistra*.
l. Orificio inferiore dell' arteria Carotide *sinistra* lacerata.
m. Orificio superiore dell' arteria Carotide *sinistra* lacerata.
n. Parete posteriore della Carotide *sinistra* rimasto intatto, e formante un solco.
o. Ramo cerebrale della carotide *sinistra*.
p. Ramo esterno della carotide *sinistra*, ossia carotide esterna.
q. Ulcerazione del sacco Aneorismatico, nel mezzo della quale ulcerazione si presentava il primo strato cotennoso dell' Aneurisma.
r. r. r. Sacco Aneurismatico celluloso.
s. s. s. Differenti strati cotennosi del sacco Aneurismatico.

FIGURA QUINTA

a. Faccia posteriore del Cuore.
b. Seno venoso dell' orecchietta *posteriore* del Cuore.
c, c. c. c. Vene Polmonari.
d. Seno venoso destro del cuore.
e. Vena cava *superiore*.
f. Vena cava *inferiore*.
g. Arteria Aorta.
h. Arteria Innominata.
i. Arteria Sottoclaveare *destra*.
k. Carotide *destra*.
l. l. Arteria Carotide *sinistra* incisa, ed aperta lungo la parete sua posteriore.
m. Carotide cerebrale *sinistra*.
n. Carotide esterna *sinistra*.
o. Crepatura della parete anteriore dell' arteria Carotide *sinistra*.
p. p. Sacco Aneurismatico.
q. Ulcerazione, e rottura della sommità del sacco Aneurismatico.
r. Porzione della ghiandola Tireoidea rimasta inerente al sacco Aneurismatico.

ATLANTE TAVOLA VENTESIMA SECONDA

ANEURISMI TAVOLA NONA

FIGURA PRIMA

Aneurisma dell' Aorta Toracica.

a. Arteria Aorta Toracica snudata della Pleura, e dell' involto celluloso, sicché comparisca la tonaca sua propria muscolare, o fibrosa.
b. b. Parete posteriore dell' Aorta Toracica, divenuta rugosa, floscia, ed interspersa di picciole concrezioni osseo-steatomatose.
c. c. Crepatura della parete posteriore dell' Aorta Toracica.
d. Corrosione del corpo d' una delle vertebre dorsali inferiori.
e. Sostanza cotennosa contenuta nel sacco Aneurismatico.
f. f. Sacco Aneurismatico coperto anteriormente dalla Pleura.
g. g. Sacco Aneurismatico fatto dalla cellulosa che sta dietro della Pleura.

h. Crepatura del sacco Aneurismatico.

i. i. Copertura dell' Aorta Toracica fatta dalla Pleura, e dal tessuto cellulare che sta dietro di questa membrana.

k. Guaina cellulosa dell' Aorta Toracica convertita in sacco Aneurismatico.

l. Arteria Celiaca.

m. Arteria Mesenterica *superiore*.

n. Arteria Emulgenta *destra*.

o. Arteria Mesenterica *inferiore*.

FIGURA SECONDA

a. Aorta Toracica veduta per la faccia sua posteriore, ossia dalla parte colla quale essa riguardava il dorso. Spogliata quest' arteria dell' involto esteriore celluloso, presente la tonaca sua propria muscolare, o fibrosa.

b. c. Arterie Emulgenti.

d. d. d. La porzione di Pleura che copre la faccia anteriore dell' Aorta Toracica.

e. e. e. e. Il tessuto cellulare, che sta dietro la Pleura, e che involge l' Aorta Toracica, ingrossato oltre il consueto.

f. f. f. f. f. Lo stesso tessutn cellulare convertito in sacco Aneuriamatico.

g. g. Crepatura della parete posteriore dell' Aorta Toracica. Nel margine della crepatura si vedono finire gli strati fibrosi della tonaca muscolare della detta arteria Aorte Toracica.

FIGURA TERZA

Monro'. *Essays, and Obs. Physical, and Literary of Edimbourg.* T. III. pag. 193.

Arteria Femorale destra, dall' inguine sino al disotto del poplite, veduta per la faccia sua posteriore.

N. 1. Aneurisma inguinale, creduto mal a proposito tale, come tutti gli altri di codest' ordine delineati in questa Figura dal Monro'.

x. La vena compagna dell' arteria.

y. Grossa arteria, che si staccava dall' arteria Femorale subito sotto l' Aneurisma inguinale.

N. 2. Aneurisma Femorale situato in quella porzione d' arteria che era prossima ad infossarsi fra i muscoli della coscia.

N. 3. Altro picciolo Aneurisma, il quale non era stato avvertito durante la vita dell' infermo.

N. 4. Porzione del sacco del grosso Aneurisma poplitco destro, che crepò.

A. Orificio superiore dell' arteria Femorale.

B. Orificio inferiore dell' arteria Femorale.

C. Continuazione dell'arteria Poplitea alla gamba.

D. Tumore evidentemente *steatomatoso* dell' arteria Poplitea simile ai superiori, o crepato da un lato.

E. Sacco Aneurismatico fatto non dalle tonache proprio dell' arteria, come credeva Donaldo Monro', ma dalla cellulosa, e dalle fascie aponevrotiche, e legamentose che circondavano l' arteria Poplitea.

FIGURA QUARTA

Munan' loc. cit. Fig. 9.

A. A. Involto esteriore membranoso dell' arteria Femorale.

B. B. Tonaca muscolare dell' arteria.

C. La sostanza ingrossata, *steatomatosa* dalla tonaca intima del tumore creduto, male a proposito, da Donaldo Monro' un Aneurisma *vero*, ossia per dilatazione dell' arteria Femorale.

D. Arteria Femorale.

E. Continuazione dell' arteria Femorale.

FIGURA QUINTA

Monro' loc. cit. Fig. 10.

A. A. L' arteria Femorale spogliata dalla tonaca muscolare.

B. B. Ingrossamento *steatomatoso* della tonaca intima dell'arteria formante il tumore, che fu riguardato come un Aneurisma *vero*, ossia per dilatazione delle tonache proprie dell' arteria Femorale.

C. Continuazione del tubo dell' arteria Femorale.

FIGURA SESTA

Guattani Tab. II. Fig. III.

A. Porzione superiore dell' arteria Iliaca *esterna*.

B. Porzione inferiore della stessa arteria.

c. c. c. Circonferenza del tumore creduto aneurismatico, ma che propriamente non era che *steatomatoso*.

d. d. d. Frammenti del rotto tumore.

e. e. Estensione della crepatura a della stessa *steatomatosa* sostanza dalla quale era formato il tumore.

FIGURA SETTIMA

Guattani pag. 192. Fig. IV. *singulare Femoris Aneurysma*.

A. A. L' arteria Femorale del naturale suo calibro, aperta longitudinalmente.

B. Il nervo che l' accompagnava.

c. c. c. La vena socia.

D. La nervosa, o intima tonaca dell' arteria lacerata.

E. La sede del secondo Aneurisma, nella quale tanto grande era stata la corrosione delle tonache proprie dell' arteria, che non vi era rimasto d' intatto che l' involto esteriore celluloso.

F. Altra corrosione della tonache proprie dell' arteria, ma non tanto profonda quanto la precedente.

e. e. Maniera di aiparo, o di valvola collocata fra l' una, e l' altra corrosione dell' arteria.

f. Frammenti arrovesciati delle tonache proprie dell' arteria corrosa.

d. Luogo ove, essendo stata corrosa l' intima tonaca dell' arteria, si vedevano a nudo le fibre della soprapposta tonaca muscolare.

e. e. L' involto celluloso esteriore dell' arteria.

a. a. L' origine del primo Aneurisma, ove cioè l' intima tonaca dell' arteria lacerata, di colore cenericcio sembrava, che fosse stata corrosa da qualche caustico liquore.

b. b. Porzioni a modo di frangie dell' arteria Femorale corrosa, e lacerata.

FIGURA OTTAVA

a. a. Arteria Omerale sinistra, nella piegatura del gomito.

b. Tumoretto di colore oscuro, situato nella parte esterna alquanto posteriore dell' arteria Omerale, della grossezza d' un' avellana, invilupputa, ed attaccato all' arteria per mezzo del tessuto cellulare che circondava l' arteria stessa.

c. c. Porzione del tessuto cellulare, che a modo di guaina circondava l' arteria Omerale.

d. Arteria Ulnare.

e. Arteria Radiale.

f. Arteria Radiale Ricorrente.

FIGURA NONA

a. a. Arteria Omerale aperta longitudinalmente nella faccia sua anteriore.

b. Il tumoretto invilupputo, ed attaccato all'arteria Omerale.

c. Cicatrice della membrana interna dell'arteria.

d. Arteria Ulnare.

e. Arteria Radiale.

f. Arteria Radiale Ricorrente.

FIGURA DECIMA

a. a. Arteria Omerale.

b. b. Porzione della guaina cellulosa dell' arteria Omerale.

c. c. Sacchetto fatto dalla cellulosa che vestira esternamente l' arteria, il quale ingrossato e consistente era del tutto simile al sacco degli Aneurismi.

d. Picciolo infossamento indicante il luogo della ferita fatta dalla lancetta, il fondo del qual infossamento era chiuso da una sostanza in parte cartilaginosa, in parte terrosa.

e. Arteria Ulnare.

f. Arteria Radiale.

g. Arteria Radiale Ricorrente.

FIGURA UNDECIMA

a. a. Coagulo sanguigno cotennoso che si trovava entro il tumoretto, o sacchetto Fig. VIII. b. Fig. X. c. c., il quale

b. b. spaccato per mezzo, mostrò che era fatto di strati concentrici di crassamento, e di sostanza fibrosa del sangue. La sostanza fibrosa distinta dal crassamento pel suo colore biancastro, finiva a punta, colla quale riempiva l' infossamento lasciato dalla ferita fatta dalla lancetta Fig. X. d. Fig. IX. e.

FIGURA DUODECIMA

Aneurisma Varicoso

a. a. Sacco superiore, o la varice aneuriamatica.

b. Orificio che conduceva dal sacco superiore o varice aneurismatica al sacco profondo c.

d. Secondo orificio pel quale lo specillo entrava dal sacco profondo nel tubo dell' arteria.

e. e. L' arteria. Ved. *Medical Facts, and Observ.* Vol. IV.

ATLANTE TAVOLA VENTESIMA TERZA

ANEURISMI TAVOLA DECIMA

FIGURA PRIMA

a. Capo articolare superiore dell' osso della Tibia.

b. Porzione del corpo dell' osso della Tibia staccata dal restante del medesimo osso, ed alquanto inclinata all' infuori.

c. Osso della Fibbola.

d. d. Sacco Aneurismatico formato dall'ingrossamento del periostio che copriva la Tibia.

e. e. Spessezza del sacco Aneurismatico.

f. f. f. f. Vasi arteriosi del periostio della Tibia assai dilatati.

g. g. Orificj delle arterie assai dilatate del periostio f. f. f, aperti entro il cavo del sacco Aneurismatico; dalle quali aperture era stata versata la cera injettata.

h. Vena Poplitea.

FIGURA SECONDA

a. a. Osso della Tibia.

b. b. Osso della Fibula.

c. c. Sacco Aneurismatico fatto dal periostio della Tibia ingrossato, e veduto per la faccia posteriore della Tibia.

d. Luogo, ove il corpo dell'osso della Tibia non era più in continuità coll' estremità superiore del medesimo osso.

e. Arteria Poplitea.

f. Arteria Tibiale *anteriore.*

g. Arteria Tibiale *posteriore.*

h. Ramo assai dilatato dell' arteria Tibiale posteriore, che si spargeva copiosamente per la sostanza del periostio cambiata in sacco Aneurismatico.

i Vena Poplitea.

FIGURA TERZA

a. Aneurisma Femorale situato nel terzo inferiore della coscia, in vicinanza del luogo per ove l'arteria Femorale discende al cavo del garetto.

b. Anenrisma Popliteo.

c. Arteria Femorale *superficiale.*

d. Porzione dell'arteria Poplitea fra i due Aneurismi.

e. Continuazione dell' arteria Poplitea.

f. f. f. f. Involto esteriore celluloso dell' arteria Femorale e Poplitea, il quale contribuiva alla formazione d' ambedue i sacchi Aneurismatici.

g. g. g. g. Porzioni d' arteria Femorale; Poplitea coperte dalla propria tonaca muscolare. Ved. Cap. VI. §. 19.

N. B. Onettiama di dare la spiegazione della Tavola 11. degli Aneurismi e 23 *bis* dell' Atlante che rappresenta la Macchinetta di Rosario Gianfala per render facile e sicura l' operazione dell' aneurisma, giacchè l' autore stesso ne ha offerta un' ampia descrizione nel Cap. 2. della sua Memoria. *Vedi la Parte III. della nostra Collezione pag.* 781.

ATLANTE TAVOLA VENTESIMA QUARTA

OPERE VARIE TAVOLA PRIMA

Fig. I.

Taglio *laterale* eseguito col Gorgeret tagliente, il di cui fendente è inclinato all' asse della guida sotto un angolo di 69. gradi.

a. Uretra membranosa incisa *lateralmente*; molta parte della quale però (sotto l' aspetto in cui si presenta) sembra coperta dalle ghiandolette *mucose* del Cowpero rimosse alquanto dalla loro cellulosa unione col *bulbo* dell' uretra.

b. b. Base della prostata inclinata verso il lato destro della pelvi.

c. Lato, o margine sinistro della porzione anteriore della prostata.

d. Taglio *laterale* della prostata fatto dal Gorgeret sopra indicato.

e. Ghiandolette *mucose* del Cowpero, di rado osservabili. Ved. Morgagni *Advers. Anat.* IV. *Animadvers.* XV.

f. Bulbo dell' uretra injettato di cera.

g. Corpo cavernoso dell' uretra ripiano di cera.

h. Corpo cavernoso *sinistro* del pene disteso da materia ceracea.

i. Vescica orinaria inclinata sul lato destro della pelvi.

k. k. Vescichette seminali.

l. Uretere *sinistro*.

m. m. Vasi *defferenti*.

n. Picciola porzione del margine *laterale* sinistro della prostata in vicinanza della sua base rimasta intatta esternamente, e scalfitta internamente dalla lama tagliente del Gorgeret.

Linea *punteggiata* indicante la via, pressochè retta, che percorre il tagliente del Gorgeret dall' uretra membranosa all' orificio della vescica nel taglio *laterale*.

Fig. II.

Orificio della vescica veduto dalla cavità di questo viscere, dopo praticato il taglio *laterale* mediante il Gorgeret sopra accennato.

a. a. Vescica orinaria aperta *anteriormente*.

b. Orificio della vescica.

c. Scalfittura lasciata dal tagliente del Gorgeret sul margine *laterale sinistro* dell' orificio della vescica.

d. d. Aperture degli ureteri in vescica.

e. e. Vasi *defferenti*.

Fig. III.

Taglio Retto-vescicale dell' uretra membranosa, e della prostata.

a. Uretra membranosa incisa *verticalmente*.

b. b. Porzione posteriore della prostata spaccata *verticalmente*.

c. c. Base posteriore della prostata.

d. Vescica orinaria inclinata sul lato destro della pelvi.

e. e. Vescichette seminali.

f. Bulbo dell' uretra ripieno di cera.

g. Corpo cavernoso dell' uretra injettato di cera.

h. Corpo cavernoso *sinistro* del pene ripieno di cera.

i. Corpo cavernoso *destro* del pene.

k. Linea *punteggiata* indicante la via ricurva dal basso in alto che dee tenere il dito, e gli stromenti partendo dall' uretra membranosa per arrivare all' orificio della vescica.

l. l. Vasi *defferenti*.

Fig. IV.

Dopo praticato il taglio Retto-vescicale, spaccatura longitudinale della porzione anteriore superiore della prostata, onde riconoscere il guasto dell' organo ejaculatore, e dimostrare insiememente la differente spessezza della porzione anteriore della prostata paragonata colla posteriore porzione della medesima ghiandola.

a. Orificio della vescica.

b. b. Incisione longitudinale della porzione superiore della prostata, le di cui pareti sono, per due terzi, meno grosse di quelle della porzione posteriore della medesima ghiandola.

c. Taglio Retto-vescicale veduto per la faccia anteriore della prostata.

d. Guasto dell' organo ejaculatore.

e. e. Base posteriore della prostata.

f. f. Bulbo dell' uretra.

g. Candeletta introdotta nell' uretra.

Fig. V.

Conservata la naturale, e relativa posizione dell' orificio della vescica, e della prostata coll' arcata,

e coi rami *discendenti* del pube inclinato sul lato destro della pelvi, mostra, dopo il taglio Retto-vescicale prolungato sino all' orificio della vescica, la via lunga, e ricurva che dee percorrere la tanaglia, partendo dall'uretra membranosa ed ascendendo verso l' orificio della vescica.

a. Uretra membranosa incisa *verticalmente.*

b. b. Base posteriore della prostata.

c. c. Taglio *verticale* della porzione posteriore della prostata.

Spessezza considerevole delle labbra della ferita, paragonata col taglio della porzione anteriore della prostata Fig. IV. *b. b.*

d. Orificio della vescica.

e. Canale seminale *comune sinistro* troncato obliquamente. Era codesto canale stato iujettato di cera, del pari che il suo compagno, pria che fosse eseguito il taglio Retto-vescicale.

f. Canale seminale *comune destro* rimasto intatto dopo il taglio Retto-vescicale.

g. Vescichetta seminale *sinistra.*

h. Vescichetta seminale *destra.*

i. i. Vasi *deferenti.*

k. Faccia posteriore, e basso fondo della vescica inclinata sul lato destro della pelvi.

l. Linea indicante l' offesa che ne riceverebbe una delle vescichette seminali insieme al corrispondente canale *deferente*, qualunque volta il taglio Retto-vescicale venisse prolungato dall' uretra membranosa al di là dell' orificio della vescica sul basso fondo di essa.

m. Bulbo dell' uretra ripieno di cera.

n. Ramo *trasversale* dell' osso del pube.

o. Ramo *discendente* dell' osso del pube.

p. Ramo *ascendente* dell' ischio destro.

Fig. VI.

Calcolo estratto dal collo dell' uretra.

ATLANTE TAVOLA VENTESIMA QUINTA

OPERE VARIE TAVOLA SECONDA

a. a. Idrocele *diffuso* del cordone spermatico coperto dai tegumenti dello scroto.

b. Il testicolo.

c. Solco dirimente la base dell' Idrocele *diffuso* del cordone dal testicolo.

ATLANTE TAVOLA VENTESIMA SESTA

OPERE VARIE TAVOLA TERZA

Fig. I.

a. Cordone spermatico.

b. b. b. Guaina muscolo-aponevrotica del Cremastere aperta, ed arrovesciata.

c. c. Involucro celluloso esteriore dell' Idrocele *diffuso* del cordone.

d. d. Tonaca vaginale del testicolo aperta.

e. Testicolo.

f. f. Sipario dirimente il fondo dell' Idrocele *diffuso* dalla cavità della tonaca vaginale.

Fig. II.

a. Iovoluero esteriore dell' Idrocele *diffuso* del cordone spermatico.

b. b. Involucro celluloso del cordone spermatico, le cellule del quale sono morbosamente ripiene d' acqua.

NB. Fra le dette cellule e l' esteriore involucro delle medesime avvi dall' acqua sparsa, formante parte dell' acquoso tumore del cordone spermatico.

Fig. III.

a. a. Idrocele *diffuso* del cordone spermatico.

b. b. Idrocele della vaginale.

c. c. Solco dividente l' Idrocele della vaginale dal *diffuso* Idrocele del cordone spermatico.

Fig. IV.

a. a. a. Idrocele *diffuso* del cordone spermatico.
b. b. Idrocele della tonaca vaginale aperto.
c. c. Solco intermedio fra i due Idroceli.
d. Il testicolo.
e. L' epididimo.

Fig. V.

a. Cordone spermatico.
b. b. Idrocele *cistico* del cordone spermatico situato immediatamente sopra del testicolo.
c. c. Tonaca vaginale aperta.
d. Il testicolo.
e. L' epididimo.

Fig. VI.

a. Cordone spermatico.
b. b. Idrocele *cistico* del cordone spermatico situato sopra del testicolo.
c. c. Strato celluloso compatto della cistide.
d. d. Tonaca vaginale aperta.
e. Il testicolo *atrofico*.
f. f. Strato esteriore della *cistide* fatto dall'aponevrosi del Cremastere.

Fig. VII.

a. Cordooe spermatico.
b. b. Idrocele *cistico* del cordone spermatico.
c. c. Strato celluloso della *cistide* ingrossato oltre modo.
d. d. Tonaca vagioale aperta.
e. Il testicolo.

Fig. VIII.

a. a. Idrocele *diffuso* del cordone spermatico.
b. b. Guaina muscolo-aponevrotica del Cremastere aperta ed arrovesciata.
c. c. c. Grosso Idrocele della vagioale del testicolo.
d. Il testicolo.
e. e. Solco fra i doe Idroceli situato nella sommità dello scroto.

Spiegazione della Tavola inserita alla Pag. 133 della Parte IV, e nella quale è rappresentato il corpo straniero introdotto nel retto intestino, come pure la situazione che questo avea presa nel colon discendente per il moto antiperistaltico destato dalla di lui presenza nella ultima porzione delle intestina crasse.

Fig. I.

a. Corpo estraneo della lunghezza di circa 8 polliei.

Fig. II.

a. Rappresenta l'angolo formato dalla estremità inferiore del corpo estraneo.
b. Estremo inferiore dell'intestino retto.
c. Estremità superiore del corpo estraneo.
d. e. Colon sinistro o discendente spostato un poco dal corpo estraneo.

ATLANTE TAVOLA VENTESIMA SETTIMA

OPERE VARIE TAVOLA QUARTA

Fig. I.

1. Osso della Tibia.
2. Osso della Fibbola.
3. Malcolo interno.
4. Malcolo esterno.
5. Osso dell' *Astragalo*.
6. Capo articolare dell' osso dell' *Astragalo*.

7. Osso *Navicolare.*
8. Tuberosità *interna* dell' osso *Navicolare.*
9. Tuberosità *esterna* dell'osso *Navicolare.*
10. Osso *Cuboideo.*
11. Tuberosità anteriore dell'osso del *Calcagno.*
12. Fasci legamentosi che uniscono la tuberosità anteriore del *Calcagno* all' osso *Cuboideo.*
13. Osso *Cuneiforme maggiore.*
14. Osso *Cuneiforme minimo.*
15. Osso *Cuneiforme minore.*

Fig. II.

1. Osso dell' *Astragalo.*
2. Malcolo *interno.*
3. Tuberosità *interna* dell' osso *Navicolare.*
4. Osso *Cuboideo.*
5. Tuberosità anteriore dell' osso del *Calcagno.*
6. Tuberosità posteriore dell' osso del *Calcagno.*
7. Osso *Cuneiforme maggiore.*
8. Apice delle ossa *Cuneiformi minore*, e *minimo.*
9. Malcolo esterno.
10. Osso della Tibia.
11. Osso della fibbola.

Fig. III.

Piede torto indentro congenito d'un fanciullo.

a. Malcolo esterno.

b. Callosità del margine esterno del piede.

c. b. Viziosa convessità del margine esterno del piede, la quale si estende dalla tuberosità posteriore del Calcagno sino all' avanpiede.

Fig. IV e V.

Primo apparecchio in sito e fuori di sito.

a. Molla semicircolare, ossia *Ippomoclio.*

b. Molla *orizzontale.*

c. Estremità posteriore della molla *orizzontale.*

d. Chiodetto situato nell' estremità anteriore della molla *orizzontale.*

e. Vite destinata a fissare la molla *orizzontale* sull' *Ippomoclio.*

f. f. Due chiodetti destinati ad unire la correggia *g.* all' *Ippomoclio.*

g. Correggia, la quale scorre per il di dietro del Calcagno sul dorso del piede, ed unisce l' estremità posteriore della molla *orizzontale* ai due chiodetti dell' *Ippomoclio.*

h. Morbido cuscinetto di tela.

i. Correggia imbottita, la quale lega la punta del piede all' estremità anteriore della molla *orizzontale.*

ATLANTE TAVOLA VENTESIMA OTTAVA

OPERE VARIE TAVOLA QUINTA

Fig. I.

a. a. Molla *parabolica* del Calcagno.

b. Correggia, la quale parte dalla sommità del lato interno della molla *parabolica*, circonda la gamba *c.*, e va

d. Ad unirsi al lato esterno della molla *parabolica* del Calcagno.

e. e. Altra correggia, la quale parte in basso dall' estremità del lato interno della molla *parabolica*, passa sul dorso del piede e va ad unirsi inferiormente al lato esterno *f.* della molla *parabolica* del Calcagno.

g. g. Suola di cuoio sottile.

h. Molla ricurva situata sotto la pianta del piede.

i. Unione della molla ricurva colla molla *parabolica* del Calcagno.

k. Fettuccia per legare la suola di cuojo sottile al dorso del piede.

l. Pezzo di sovero, sul quale scorre la molla collocata sotto della pianta del piede.

m. Massima convessità della molla situata sotto della pianta del piede.

Fig. II.

a. a. Molla *parabolica* del Calcagno.

b. Molla ricurva situata sotto della pianta del piede.

c. c. Unione della molla ricurva situata sotto della pianta del piede colla molla *parabolica* del Calcagno.

d. d. Pezzo di sovero collocato fra la suola di cuojo, e la molla ricurva.

e. e. Suola di cuojo sottile.

f. Correggia inferiore. Fig. I. *e. e.*

g. Massima convessità della molla situata sotto la pianta del piede.

Digitized by Google

Fig. III.

Secondo apparato in sito.

a. a. Molla *parabolica* del Calcagno.

b. b. Suola di cuojo sottile.

c. Fettuccia, che unisce la suola di cuojo al dorso del piede.

d. Correggia imbottita, la quale lega la molla *parabolica* del Calcagno al collo del piede.

e. Punto d' appoggio con vite destinata a fissare la molla *orizzontale* alla *parabolica* del Calcagno.

f. Correggia, che unisce l' estremità posteriore della molla *orizzontale* al lato interno della molla *parabolica* del Calcagno; al qual effetto sorge dal lato interno della molla *parabolica* un chiodetto.

g. Correggia imbottita destinata ad unire la punta del piede all' estremità anteriore dalla molla *orizzontale.*

h. Molla *orizzontale.*

i. Giuntura mobile dell' estremità inferiore della molla *perpendicolare* col lato esterno della molla *parabolica* del Calcagno.

k. Molla *perpendicolare.*

l. m. Due segmenti di lamina d' acciajo imbottiti, forniti di vite, e di doppia correggia *n. n. o. o.* per servire di punto d' appoggio alla molla *perpendicolare.*

p. Morbido cuscinetto di tela.

ATLANTE TAVOLA VENTESIMA NONA

OPERE VARIE TAVOLA SESTA

Fig. I.

Secondo apparato fuori di sito.

a. a. Molla *parabolica* del Calcagno.

b. b. Suola di cuojo sottile.

c. c. Fettuccia, che unisce la suola di cuojo al dorso del piede.

d. Correggia imbottita, la quale lega la molla *parabolica* del Calcagno al collo del piede.

e. Punto d' appoggio con vite destinata a fissare la molla *orizzontale* alla *parabolica* del Calcagno.

f. Correggia che unisce l' estremità posteriore della *orizzontale* al lato interno della molla *parabolica* del Calcagno; al quale effetto si alza un chiodatto dal lato interno della molla *parabolica.*

g. Correggia imbottita destinata ad unire la punta del piede all' estremità anteriore della molla *orizzontale.*

h. Molla *orizzontale.*

i. Giuntura mobile dell' estremità inferiore della molla *perpendicolare* col lato esterno della molla *parabolica* del Calcagno.

k. Molla *perpendicolare.*

l. m. Due segmenti di lamina d' acciajo imbottiti, forniti di vite, e di

n. n. o. o. doppia correggia per servire di punto d' appoggio alla molla *perpendicolare.*

Fig. II.

a. a. Molla *parabolica* del Calcagno.

b. Modo di giuntura fra l' estremità inferiore della molla *perpendicolare* ed il lato esterno della molla *parabolica* del Calcagno.

ATLANTE TAVOLA TRENTESIMA

OPERE VARIE TAVOLA SETTIMA

Fig. I.

L' estremità inferiore della *tibia* di un uomo adulto, spaccata in due parti nella sua lunghezza.

Fig. II.

L' altra opposta metà della medesima *tibia* (*fig.* 1.) spogliata delle particelle calcaree mediante l'acido

minerali, e quindi per la continua macerazione cambiata in *tomento celluloso reticolato.*

o. a. b. b. b. b. La dura corteccia della *Tibia*, composta di tessuto affatto cellnloso, senza che vi apparisca vestigio alcuno di laminette o scaglie.

Fig. III.

Osso parietale del fato non per anche giunto a perfetta maturità, nel quale è manifestissima l'ossea tessitura reticolata, formata di cortissimi tratti fra loro concorrenti ad angoli acuti: dal che quindi chiaramente apparisce quanto siansi dal vero dilungati coloro, i quali fin quì inseguarono che le *ossa parietali* del fato sono composte di fibre stese dal centro alla periferia.

Fig. IV.

a. Piccolissima particella dell'osso *parietale* di un feto di sette mesi.

b. La stessa ingrandita moltissimo da acute lenti, mediante le quali può vedersi che la faccia esterna dell'osso medesimo, la quale è ricoperta dal pericranio, presenta un elegante lavoro reticolato.

Fig. V.

Sezione verticale dell'*osso temporale* ingrandito colla lente, di un feto di sette mesi, nella quale può vedersi che la faccia esterna dell'osso, che sta immediatamente sotto il pericranio (*aa*) è tutta quanta reticolata a cellulosa; e che l'interna (*b' b'*) onde l'osso istesso guarda la cavità del cranio è formata di una lamina compatta, condensata, cui gli anatomici chiamano *vitrea.*

Fig. VI.

Porzione della corteccia dell'osso *raggio* di un feto di sette mesi, ingrandita assai con acutissime lenti, poichè osservata a occhio nudo eguagliava in lunghezza quattro linee, e una mezza linea in altezza. In questa particella di ossea corteccia, della quale i vasi arteriosi erano stati delicatissimamente ripieni di cera, chiaro appariva che i vasi sanguigni a guisa di tessuto reticolato non procedevano nelle ossa per linee rette, fra le lamine immaginarie ed i supposti tavolati, ma erano meravigliosamente disposti nel mezzo a opera reticolata di corteccia (*a. a.*); e che finalmente comparendo nella cavità midollare finivano in dense anastomosi coi vasi sangnigni del midollo, o della tela midollare.

Fig. VII.

La *tibia* di un pulcino tuttora dentro l'ovo, nel quattordicesimo giorno di covatura.

Fig. VIII.

La medesima *tibia* del pulcino assai ingrandita.

a. a. Le estremità della *tibia* cartilaginea, gracile e risecchita.

b. b. La parte media della tibia, ossificata, e formata di tenue osseo *tessuto reticolato.*

Fig. IX.

Il medesimo osso della *tibia* del pulcino, spaccato nel senso della lunghezza, dal quale le pareti per tutta quanta la loro altezza sono *tomentose*, *reticolate* e *cellulose*, senza che in quelle si scorga indizio alcuno, si nell'interno come nell'esterno, di lamine o tavolati.

Fig. X.

Parte superiore della *tibia* di un uomo adulto, spogliata dalle particelle terree e risecchita, quindi infusa nell'olio di trementina e guardata contro luce. In questa preparazione, in causa della somma trasparenza del pezzo, vedonsi chiaro e distinto il *tessuto reticolato* di tutto l'osso, singolarmente poi quello della dura corteccia (*a. a. a.*)

b. b. b. Alcune parti della *tibia* medesima rammollite alquanto dagli acidi minerali, e cambiate in *parenchima* cartilagineo.

Fig. XI.

a. a. Il *Raggio* di un cagnolino e sua *ulna*, nella fistola midollare del primo dei quali ossi essendo, mentre il cane vivea, stato praticato un foro (*b.*), vi furono industriosamente introdotte delle filacce ben rinnite, dopo averne tolta la midolla. Circa 40 giorni dall'operazione fu riscontrato che la corteccia del raggio (*a. a.*) la quale in quel cagnolino avea la densità di una mezza linea, rammollita quindi ed espansa in spugna ossea, avea acquistata la dimensione di più che sei linee in altezza. Gli stami ossei poi circuendo all'intorno il canal midollare e insieme condensandosi aveano incominciato a formare la corteccia nuova.

Fig. XII.

Tibia flessibile e incurvata di un fanciullo di cinque anni, morto di rachitide e rammollimento delle ossa. Questa tibia immersa senz'altra preparazione nell'olio di trementina traspariva affatto come le ossa dalle quali sia stata sottratta la calce, mediante l'azione degli acidi minerali. Levigata assai e di leggieri friabile alla cera, e segata per lo lungo fu

ritrovata al di dentro per ogni dove tutta quanta spugnosa, e la corteccia istessa (*d. e. e.*) miravasi chiaramente composta a *tessuto reticolato celluloso*. Non di rado avviene che ossa di tal fatte, quelle cioè che nei fanciullini erano rammollite, flessibili, e curvate, al crescere dell'età, ristabilita una giusta reciprocanza di azione nei vasi assorbenti e nelle arterie, si imbevono abbondantemente di particelle salino-terree, e acquistano perciò la stabilità e consistenza delle ossa sane; restando però sempre ferma la primitiva deformità e piegatura delle ossa medesime.

Fig. XIII.

Corteccia ossea tolta dalla metà della tibia di un uomo adulto nel punto ove è più solida e consistente. La medesima, dopo esser stata spogliata dai sali calcarei con gli acidi minerali, immersa nello spirito di vino, manifesta chiarissimamente il *tessuto reticolato* similissimo affatto al *molle* cellulare tessuto, senza che ivi apparisca il menomo vestigio di tavolati, di fibre o di laminette.

a. a. Fimbrie cellulose della corteccia ossea, assai affini al molle cellulare tessuto.

ATLANTE TAVOLA TRENTESIMA PRIMA

OPERE VARIE TAVOLA OTTAVA

Fig. I.

Femore di un Molosso rinnuovato dal *callo* dopo la frattura. Essendo ancor tenerello l'animale gli ruppi il femore. Un anno dopo lo uccisi, e segato nel mezzo il femore nel senso della lunghezza fu riscontrato che il *callo* (*c. c.*) era cresciuto nella proporzione medesima che le altre parti del femore, e che la dura corteccia dell'osso stesso, intorno alla regione del *callo*, ove si toccavano nel fianco le punte dell'osso fratturato, erasi per le forze vitali espanso interiormente in spugna, e divenuto turgido in modo, che nella cavità midollare costituiva la continuità della sostanza e del tessuto col *callo* medesimo, accrescendo colla sua consistenza l'ampiezza di tutto quanto l'osso nel punto della frattura.

Fig. II.

b. b. Estremità inferiore della *tibia* di un uomo adulto nell'esterna ossea superficie della quale si palesò una turgidezza prodotta dal sugo ossificante, elaborato e secreto non già dal periostio, ma dalla medesima ossea tessitura. A questa turgidezza io applicai il nome di *esostosi spuria*.

Fig. III.

Osseo tessuto della *tibia* di un uomo adulto, rarefatto ed espanso sì all'esterno che nell'interno. L'osso era oltre il consueto levigato e facilissimamente si fendeva, passandovi per il mezzo la sega. La corteccia dell'osso medesimo, per l'avanti dura, or comparisce cambiata in sostanza *spugnosa*, rammollito essendosi ed espanso il tessuto *reticolato cellulare* (*a. a. a.*).

Fig. IV.

Tibia di un uomo assai turgida, specialmente nel mezzo, segata in due parti nel senso della lunghezza.

a. a. Corteccia insieme coll'osseo *reticolo* midollare assai rammollita e dilatata, senza alcuna corruzione cariosa interna, o vestigio di osso nuovo al vecchio soprapposto.

b. b. b. Rarefazione e dilatazione del tessuto denso e compatto osseo, incominciata in moltissimi punti dopo il rammollimento.

Fig. V.

Tibia di un uomo adulto, della quale la dura corteccia rilassata e dilatata costituisce la vagina ossea, che porta nel suo seno la corrotta fistola midollare.

a. a. Vagina ossea formata dalla viva corteccia rammollita e dilatata.

b. b. b. Scissure o *cloache*, così denominate dal *Weidmann*.

c. Canal midollare necrosato e separato dalla viva e dilatata corteccia, e ondeggiante nel centro della vagina ossea. (I francesi lo chiamano *sequestre*.)

Digitized by Google

Fig. VI.

La tibia medesima voltata dalla parte opposta.

a. a. Vagina ossea formata dalla corteccia rarefatta e dilatata.

b. b. Scissura o *cloaca* assai lunga.

c. c. Canale osseo midollare necrosato e disseccato.

ATLANTE TAVOLA TRENTESIMA SECONDA

OPERE VARIE TAVOLA NONA

Fig. I.

Esostosi *vera* e *benigna* della sommità della tibia, la quale imbevuta nuovamente dell' elemento salino-terreo avea ricuperata la consistenza di un osso sano e perfetto, unitamente alle proprietà vitali.

a. a. Parte superiore della *tibia* di edulto.

b. b. b. Esostosi segata in due parti per la lunghezza della tibie.

c. Tessuto reticolato, non dissimile del reticolo dell' osso sano.

Fig. II.

a. a. Superficie esterna tubercolosa della medesima *esostosi vera* e *benigna.*

Fig. III.

Fibula di un uomo, spaccata per la sua lunghezza, e nella quale si osserva il modello di un' *esostosi vera* e *spuria.*

a. a. Parte superiore della fibule, tagliata.

b. b. b. Esostosi *vera*, nella quale può vedersi che la diafisi inferiore della fibula a poco a poco sempre più rammollita e rarefatta, cangiasi in massa spugnosa.

c. c. Esostosi *spuria* formata dal succo ossificante separato dalle superficie esterna della fibula, sotto la quale apparisce le dura corteccia della fibula medesima.

Fig. IV.

Esterna superficie della medesima *fibula.*

a. Parte superiore tagliata.

b. b. Esostosi *spuria.*

c. c. c. Superficie esteriore protuberante dell'esostosi vera.

Fig. V.

Esostosi delle ossa della mano destra.

a. Il carpo.

b. b. Le dita.

c. c. c. Parte maggiore dell' *esostosi.*

d. d. d. La minor parte della stessa.

e. e. Due tubercoli ossei tagliati della porzione maggiore, onde apparisse di essi l'intimo tessuto *reticolato.*

f. Parte della porzione minore rammollite, flessibile, spogliata interiormente dell'osseo reticolo, e fluente marcia.

Fig. VI.

Sezione longitudinale del *raggio* di un cane di quattro mesi nel giorno settimo dopo il guasto della midolla.

a. Corteccia dell'altro lato, dura, alterata e mortificata per il tratto della metà superiore di tutto quanto il raggio.

b. Periostio gracile, rugoso, tabescente, che ricuopriva la corteccia mortificata in quel lato del raggio.

c. c. Metà inferiore del medesimo lato del raggio ove il periostio sano era adeso alla corteccia pur sana del medesimo lato.

d. d. Corteccia del lato opposto del *raggio* nel settimo giorno dopo il guasto delle midolla, rammollita, rarefatta ed espansa per tutta quanta la lunghezza del *raggio* cui era strettamente unito da capo a fondo il sano periostio.

e. e. Nella metà inferiore del *raggio* la corteccia medesima apparisce in ambedue i lati rammollita, rarefatta e dilatata, ebbenchè in quei punti fosse rimasta immune dalla *necrosi.*

f. g. h. Principii qua e là sparsi della futura separazione della fistula ossea midollare necrosata dalla corteccia viva e irregolarmente rarefatta.

Fig. VII.

Il *raggio* di un cane trimestre spaccato in due parti nel senso della lunghezza nel giorno decimottavo dopo il guasto della midolla.

a. Vagina ossea, o corteccia già rammollita, cedente, e assai dilatata, nel centro della quale vagina ondeggia la fistola ossea midollare necrosata, separata dalla corteccia sana ed espansa. La corteccia dilatata, o la *vagina* apparisce molto rosseggiante per la gran quantità e ampiezza dei vasi sanguigni.

b. b. Fistola ossea risecchita e separata dall'ossea vagina.

Fig. VIII.

L'osso medesimo del *raggio*, dal cui centro era stata agevolmente tolta la necrosata fistola ossea midollare.

a. a. Vagina ossea formata dalla corteccia avviluppata o dilatata, assai rosseggiante per la quantità e ampiezza dei vasi sanguigni.

b. b. Sostanza *polposa* rossa, simile alla carne emergente dall' interna superficie della vagina ossea, e che crescendo di per se stessa assume infine l'ossea natura.

Fig. IX.

Altro *raggio* del cane medesimo, desunto dalla gamba sana anteriore, e diviso in due parti onde istituirne il confronto col *raggio* morboso.

a. Il raggio.

b. L'ulna.

Paragonando questa figura colla settima e ottava di questo medesimo genere, si conosce tosto quanto la corteccia dell' osso denominato *raggio* sia espansa e dilatata oltre i consueti limiti della natura, per lo spazio almeno di diciotto giorni dopo il guasto della midolla; per il qual tempo il succo ossificante sparso tra i capi dell' osso fratturato, o dalla superficie delle ossa spogliate del periostio trasudando senza *necrosi*, poco o appena appena comincia ad assumere la natura ossea.

ATLANTE TAVOLA TRENTESIMA TERZA

OPERE VARIE TAVOLA DECIMA

Fig. I.

Presenta la cavità del timpano dell' uomo nell' orecchio destro, aperta posteriormente, ma inclinata in modo che la membrana del timpano e la finestra rotonda possono esser vedute nella naturale loro situazione.

a. a. La cavità del timpano aperta all' indietro.

b. La finestra rotonda.

c. Seno presso la finestra rotonda scolpito nella parete posteriore della cavità del timpano, al di sopra e vicino all' ingresso del muscolo della staffa.

d. La membrana del timpano sollevata a guisa di scudo dal manico del martello.

e. Segmento della membrana del timpano, cui viene guardato obliquamente dalla finestra.

f. Tuberosità inferiore della chiocciola alquanto mozzata.

g. Canale *minore* semicircolare.

h. Detto *maggiore*.

i. Detto *minimo*.

k. Canaletto proprio al nervo acustico.

l. Manico del martello.

m. Principio della tromba eustachiana.

Fig. II.

Mostra il destro laberinto umano, ma più principalmente l' aperta scala del timpano, nella quale comparisce l' apertura interna della finestra rotonda, ed una porzione del sottoposto canale.

a. Apertura esterna della finestra rotonda.

**.* Apertura interna della rotonda finestra, sotto la quale osservasi il canale della finestra predetta in forma di meato additivo.

b. La scala del timpano aperta.

c. La chiocciola.

d. Il canale *maggiore* semicircolare.

e. Il *minore* de' medesimi.

f. Il *minimo* canale.

g. Cavità del vestibolo.

h. Cavità sulciforme, ossia il principio dell'aquedotto del vestibolo del Cotunnio.

i. Apertura dell' aquedotto della chiocciola del Cotunnio.

Fig. III.

Segmento della scala del timpano accresciuto del quadruplo, che dimostra l' apertura interna della finestra rotonda non tenere la direzione medesima dell'apertura esteriore, ma anzi una affatto contraria, e che occupa tutto il principio della scala del timpano fino alla lamina spirale ossea.

a. L' apertura esteriore della finestra rotonda

vedata trasversalmente, onde osservare in egual tempo la più gran parte della

*. Apertura interna col sottoposto canale.

b. Il principio della lamina spirale ossea.

c. La scala del timpano aperta.

d. La parete ossea della scala.

Fig. IV.

Espone la chiocciola umana la quarta parte di se medesima ingrandita, ed in modo tagliata e rivolta che, tolto il margine comune degli ossi della finestra rotonda, comparisca il canale costituente la finestra medesima.

a. Base segata del canale della finestra rotonda.

b. Parte segata del solco che circonda il margine dell' apertura interiore.

c. L' altra parte dello stesso solco segata anch' essa.

d. Vertice del canale conico della finestra rotonda.

Fig. V.

Presenta la membrana del *timpano secondario*, asportata la lamina spirale membranacea e nervosa.

a. Membrana del timpano secondario.

b. Adesione del medesimo al principio della lamina spirale, sotto cui apresi l'acquedotto del Cotunnio.

c. Apertura esteriore della finestra rotonda.

d. Lamina spirale ossea.

e. La Chiocciola.

Fig. VI.

Dimostra che la membrana del TIMPANO SECONDARIO, accresciuta del doppio sopra lo stato naturale, è formata dal periostio della cavità del timpano e dal periostio del laberinto.

a. Il periostio della cavità del timpano.

b. Il periostio del laberinto.

c. Il periostio suddetto del laberinto, distinto dalla

d. Lamina sottoposta.

Fig. VII.

Offra allo sguardo il laberinto della LEPRA con un particolare artificio anteposto alla finestra rotonda.

a. La finestra ovale.

b. Cavità semilunare aspreggiata da alcuni avvolgimenti, all' altra estremità della quale si occulta la

c. Finestra rotonda.

d. Il canale semicircolare *maggiore*.

e. Lo stesso *minore*.

f. L'altro *minimo*.

Fig. VIII.

Il laberinto del GATTO, con cui si mostra che dai decrescenti canali semicircolari si aumenta notabilmente la chiocciola, e con essa la finestra rotonda.

a. La finestra rotonda.

b. La finestra ovale.

c. Il canale semicircolare *maggiore*.

d. L'altro *minore*.

e. L'altro *minimo*.

f. La chiocciola.

Fig. IX.

Lo stesso vien dimostrato col laberinto del PORCO.

a. La finestra rotonda di figura piuttosto triangolare.

b. L'ovale finestra.

c. Le volute della chiocciola.

d. Il canale *maggiore* semicircolare.

e. Il *minimo*.

f. Il *minore*.

Fig. X.

Segmento della scala del timpano desunto dal CAVALLO in cui è cospicuo il *timpano secondario*.

a. Il timpano *secondario*.

b. La scala del timpano.

c. L'apertura esteriore della finestra rotonda, la quale apertura esiste nella parte opposta.

Fig. XI.

Essendo questa la Figura II. della tavola XLV. di EUSTACHIO, ci riportiamo a quanto ne abbiamo detto nel §. 7. del Cap. 1.° delle nostre Osservazioni intorno alla struttura della finestra rotonda.
Vedi parte V. pag. 261.

Fig. XII.

Il margine esteriore del meato uditivo del GALLO D'INDIA, colle sue piumette e col muscolo costrittore.

a. a. L'orlo esterno del meato uditivo alquanto abbassato.

b. Le piumette.

c. c. Il muscolo che imprime il movimento alle medesime, del quale alcune altre fibre prendono un'altra direzione.

Fig. XIII.

Il meato uditivo sinistro, quadruplicato ed aperto acciò possa presentarsi allo sguardo nella naturale gia-

citura la particolare glandula ceruminosa, e la membrana del timpano.

a. a. Il meato d'udizione aperto.

b. La membrana più interna e più sottile che succinge mollemente la cavità del meato.

c. La glandula ceruminosa colle sue boccucce escretorie.

d. La membrana del timpano convessa entro la cavità del meato uditivo, cioè in senso contrario di quanto avviene nell'uomo e nei quadrupedi.

e. La glandula ceruminosa accresciuta maggiormente colla lente, e denudata in parte della membrana che gli è propria.

Fig. XIV.

L'ossicello di udizione, coi suoi processi cartilaginei, il doppio maggiore di quello sia nel gallo comune.

a. La parte ossea che s'innalza crescendo in ellittica protuberanza, la quale corrisponde alla base della staffa.

b. La parte cartilaginea, unitamente ai suoi processi egualmente cartilaginosi.

Fig. XV.

L'ossicello uditivo col muscolo annesso e coi ligamenti opposti.

a. Il muscolo che serve alla maggior tensione del timpano.

b. b. I ligamenti che temperano la soverchia contrazione del muscolo.

c. c. I processi cartilaginei.

Fig. XVI.

Il capo di un GALLO comune, in cui mostrasi il muscolo che tende all'infuori la membrana del timpano, e si osserva la continuazione del tendine del medesimo fra le lamine del timpano fino all'apice cartilaginoso dell'ossicello, che in questo animale è ben visibile.

a. Il muscolo.

b. Apice cartilagineo dell' ossicello.

c. La membrana del timpano.

d. Il capo del gallo.

e. Il tandine del muscolo che serpeggia fra le lamine del timpano.

Fig. XVII.

Dimostra il laberinto dei volatili, desunto dal GALLO.

a. La finestra rotonda.

b. Il vestibolo della medesima, ossia il vestibolo minore.

c. La finestra ovale.

d. Il canale semicircolare detto *maggiore* attesa la sua maggiore arcata.

e. Il *minimo*.

f. Il *minore*.

g. Le protuberanze del vestibolo maggiore.

h. Il canale che tien luogo di chiocciola.

Fig. XVIII.

Faccia posteriore del laberinto.

a. Canale *maggiore* semicircolare.

b. Il *minore*.

c. Il *minimo*.

d. Vestibolo della finestra rotonda, ossia il vestibolo minore.

e. Il canale che sta in luogo di chiocciola.

Fig. XIX.

Dimostra che i canali semicircolari *minore* e *minimo*, in quel punto in cui si pongono a contatto, hanno fra loro comunicazione. Appunto come de un piano superiore ad un altro inferiore.

a. Tolto il periostio del laberinto vedesi l'apertura quadrata, che dà passaggio dal *minimo* al *minore* canale.

Fig. XX.

Presenta i fori a traverso dei quali la porzione molle del nervo acustico discende al laberinto.

a. Forellini proprii del molle nervo acustico.

Fig. XXI.

Il laberinto aumentato di dimensione coi vasi sanguiferi, che in un certo modo particolare accompagnano esteriormente i canali semicircolari.

a. Vaso sanguigno.

b. Il ramo alquanto più grosso, che conforme vedevasi in questo soggetto, ascende sul canale *minore*, si curva intorno al *maggiore*, e si anastomizza col suo compagno presso il *minimo* canale.

c. La finestra rotonda e suo vestibolo.

d. La finestra ovale.

e. Il canale che tien luogo di chiocciola.

Fig. XXII.

Il cranio di un GALLO comune, in cui veggonsi allo scoperto i laberinti, le cavità del timpano, e le trombe eustachiane, ognuno nella naturale situazione.

a. a. Le pareti del cranio osseo.

b. Il laberinto.

c. Il canale per il vaso sanguigno.

d. d. Le trombe d' Eustachio che convergono alle fauci.

Fig. XXIII.

L'intero organo d'udizione desunto dal GALLO D'INDIA, ed aumentato in dimensione, onde se ne potessero più agevolmente distinguere le parti.

a. a. Il meato uditivo.

b. La cavità del timpano formata d' una sottilissima laminetta ossea.

c. Il muscolo destinato alla tensione del timpano.

d. La tromba eustachiana formata da tenuissima laminetta ossea.

e. Il canale per il vaso sanguigno che s'introduce nella cavità del timpano.

f. Il canale semicircolare *maggiore*.

g. Il *minore* canale semicircolare.

h. Il *minimo*.

i. Il vestibolo della finestra rotonda, ossia il vestibolo minore.

k. Canale che fa le veci di chiocciola.

Fig. XXIV.

Faccia posteriora dell' intero organo uditivo dei volatili.

a. a. Il meato uditivo.

b. Cavità aperta del timpano.

c. Il secondo di quei fori più grandi, mediante i quali la cavità del timpano comunica con tutte le cellette del cranio, e quindi coll'altra cavità del timpano.

d. La membrana del timpano.

e. La parte ossea dell'ossicello cogli opposti ligamenti.

f. Apertura della tromba eustachiana.

g. Il canale osseo destinato al vaso sanguifero.

h. Il canale semicircolare *maggiore*.

i. Il *minore*.

k. Il *minimo*.

l. Canale che tien luogo di chiocciola.

m. Forellini a traverso dei quali la parte molle del nervo acustico discende al laberinto.

Fig. XXV.

Mostra il canale speciale che ha principio coll'apertura più angusta dalla cavità del timpano, e da questo punto guida alla finestra ovale ed alla rotonda, ed accoglie la parte ossea dell' ossicello acustico. Tuttociò che vi ha di più non è che il laberinto sinistro del GALLO comune.

a. Canale aperto, che dall'incavo del timpano conduce ad ambedue le finestre.

b. La finestra rotonda.

c. Quella ovale.

d. Il canale semicircolare *maggiore*.

e. Il *minore*.

f. Quel canale che fa le veci di chiocciola.

Fig. XXVI.

La cavità del timpano di un GALLO comune, aumentata di un quarto oltre lo stato naturale.

a. a. La cavità del timpano.

b. Apertura del canale osseo che guida alle finestre.

c. c. c. Fori che mantengono comunicazione colle cellette del cranio.

d. Il solco per cui si introduce il vaso sanguigno.

e. Canale osseo che cuopre il vaso sanguifero, in cui la cavità del timpano si distingue in

f. Parte inferiora e posteriore, e poscia in opposta superiore, ed in anteriore corrispondente agl'indicati fori.

Fig. XXVII.

Laberinto di un GALLO comune, segato il vestibolo della finestra rotonda, ossia vestibolo *minore*, onde possa scorgersi la lamina spirale che divide in due il canale che tien luogo di coclea.

a. Il canale che fa le veci di chiocciola.

b. Margine osseo limato del vestibolo dalla finestra rotonda.

c. La lamina spirale, così denominata dalla situazione ed analogia d'uffizio.

d. La finestra ovale.

e. Canale *maggiore* semicircolare.

f. Il *minore*.

g. Il *minimo*.

Fig. XXVIII.

Presenta l' orecchia esterna del PIPISTRELLO, ed il particolare artificio del medesimo.

a. Concavo dell' orecchia esteriore.

b. Il gran *trago* che adempie l'ufficio di opercolo.

ATLANTE TAVOLA TRENTESIMA QUARTA

OPERE VARIE TAVOLA UNDECIMA

Fig. I.

Sezione della testa perpendicolare dal davanti all'indietro, nella quale presentansi il tronco del nervo olfattorio e i suoi rami distribuiti per la parte posteriora della membrana del setto delle narici, alcuni de' nervetti nasali interni e il nervo naso-palatino. I filamenti del nervo olfattorio condotti per la

membrana del setto delle narici, delineati nella proporzione di una lente che ne ingrandiva più del doppio la naturale grossezza.

A. Seno frontale.

B. Seno sfenoideo.

C. C. Faccia posteriore della membrana destra del setto delle narici, asportato il setto osseo e cartilaginoso.

D. Apertura della volta delle fauci, permeabile a molti seni mucosi.

E. Apertura della tromba Eustachiana alle fauci.

F. Parte glandulosa sezionata del palato osseo.

G. Palato della bocca coperto dalla membrana.

H. H. Sezione dell'osso mascellare e del palato osseo.

I. Sezione del processo sfenoideo.

K. Parte dell'osso dell'occipite nella cavità del cranio.

L. Apertura per l'uscita del primo pajo de'nervi del cervello.

M. Condilo dell' occipite.

N. Processo mastoideo.

O. Processo stiloide.

P. Porzione del processo della cresta del gallo.

a. a. Nervo olfattorio un poco elevato nell'esterno suo lato.

b. Sezione trasversale del nervo olfattorio in forma di triangolo.

c. Terza radice detta *cinerea*.

d. Espansione della terza radice, e sua divisione in più strie midollari.

e. Propagini del primo pajo abbassate alle parti anteriori del setto delle narici.

f. Varie fibrette che insieme escono dal cranio per la medesima apertura della lamina cribrosa.

g. Rami posteriori del nervo olfattorio.

h. Nervo nasale dall'ottalmico del quinto pajo.

i. Ramo *esteriore* del nervo nasale.

* Ramo *interiore* del medesimo.

k. Ramo *minore* del nervo nasale *interno*.

l. Ramo *maggiore* del nervo nasale *inferiore*.

m. m. Filamenti nervei del primo pajo a ogni altro *anteriori*.

n. n. Filamenti nervosi del primo pajo, che scendono per la media regione del setto delle narici.

o. o. Filamenti del primo pajo alle parti posteriori de setto.

p. p. p. Piccole zone delle nervose fibrille del primo pajo.

q. Ramo del nervo olfattorio che si prolunga alle parti inferiori prima di sciogliersi in filamenti.

r. r. Nervetti nasali dal ganglio sfeno-palatino.

s. s. s. Nervo naso-palatino.

t. t. Nervo naso-palatino dei due lati, che scende al palato.

u. u. u. Ramo nasale al setto dal nervo del *Vidio*.

V. Canale incisivo del destro lato.

x. Anastomosi dei due nervi naso-palatini.

y. Distribuzione alla papilla membranacea del palato di ambedue i nervi naso-palatini.

Fig. II.

Presenta i canaletti ossei del setto delle narici per l'uscita e distribuzione del primo pajo dietro la membrana pituitaria del setto medesimo.

A. Seno frontale.

B. Seno sfenoideo.

C. Processo della cresta del gallo.

D. Sezione del processo dell' osso sfenoideo.

E. E. Parte superiore del setto osseo.

a. a. a. Solchi che conducono alla serie *interna* dei forami della lamina etmoidea.

b. Pertugio nella sede anteriore della lamina cribrosa, aperto presso le narici.

c. c. c. Canaletti che scendono per la media regione del setto osseo delle narici.

d. d. Canaletti posteriori.

e. e. e. Solchi, nei quali i canaletti surriferiti protraggonsi ulteriormente alle parti inferiori.

f. Canaletto che cangiasi in lunghissimo solco.

g. g. Linea condotta dai processi elinoidei anteriori alla sutura della tuberosità della cresta del gallo colle appendici nasali dell'osso della fronte.

h. Linea indicante quanta sia l'altezza e la sinuosità della lamina etmoidea al di sotto dei processi elinoidei e le appendici nasali dell'osso della fronte.

Fig. III.

Presenta la lamina etmoidea vedata dalla parte della cavità del cranio in un teschio seccato.

a. a. La cresta del gallo.

b. b. Processi, onde è riunito l' osso frontale alle apofisi nasali.

c. Serie *interna* dei fori maggiori della lamina etmoidea.

d. Serie *esterna* dei fori maggiori della medesima lamina.

e. Solco medio tra le due serie dei fori maggiori, che non presenta verun piccolo forellino.

f. Certe minori aperture piccolissime presso l'anteriore sede della lamina cribriforme.

g. Solco per il quale scorre il nervo nasale del quinto pajo.

h. Foro aperto alle narici nella sede anteriore della lamina cribrosa. (*fig.* 2. *b.*)

i. Spina ossea che separa il solco per il nervo nasale dal pertugio or ora indicato.

Digitized by Google

Fig. IV.

Offre gli orifizi dei due canaletti per l'esito di entrambi i nervi naso-palatini alla papilla membranacea del palato.

A. A. Palato osseo.

a. a. a. Seno scavato nel palato osseo dietro le radici dei denti incisivi anteriori.

b. b. Orifizi de' condotti *stenoniani* al paleto.

c. Escita del canale posteriore, o destro, per il nervo naso-palatino del lato istesso.

d. Aperture del canaletto anteriore, o sinistro, per l'egresso del nervo naso-palatino del lato sinistro.

Fig. V.

Presenta il lato esterno della destre cavità delle nerici in un teschio seccato e diviso perpendicolarmente, in cui veggonsi le ossa turbinate, e i loro solchi e canaletti.

A. Seno frontale.

B. Apice della cresta del gallo.

C. Osso destro del naso.

D. Processo nasale dell'osso mascellare.

E. Cavità media della narice interna.

F. Seno sfenoidale.

G. Fossa pterigo-palatine.

H. Canale del *Vidio.*

I. I. Canale pterigo-palatino anteriore e maggiore, eperto dalla parte delle narici e delle fauci.

K. Solchi prodotti dalle sporgenti ossee elevatezze nel palato.

L. L. Canale pterigo-palatino *minimo.*

M. M. Canale pterigo-palatino *minore posteriore.*

N. Adito al canale pterigo-palatino *esterno.*

O. Escita del canale pterigo-palatino *esterno.*

P. Aperture esterne del canale carotico.

Q. Parte dell'osso occipitale.

R. Apertura ellittica per l'uscita del terzo remo del quinto pajo.

S. Apertura meningea.

T. T. Sezione dell'osso mascellare e del palato osseo.

U. Cavità superiore della narice interna.

a. a. Sezione della lamina Etmoidea nel senso della sua lunghezza.

b. b. Canaletti ossei e loro piccole aperture nel turbinato soperiore.

c. c. Canaletti ossei nel turbinato medio.

d. Canaletti ossei della lamina etmoidea a ogni altro enteriore.

e. e. Caneletti ossei più prolungati, dei quali alcuni hanno il loro andamento piegando nel senso della lunghezza del turbinato medio.

f. f. Orifizi spesseggianti dei canaletti nell'apice enteriore e nell'estremita inferiore del turbinato medio.

g. Lamina sottilissima del turbinato medio, liscia e priva affatto di canaletti.

h. Solco per il nervetto dei nervi nasali *anteriori superiori* del quinto pajo.

i. Solco per il nervetto dei nasali *anteriori inferiori* del quinto pajo.

k. Solco per il ramo dall'ottalmico nasale del quinto pajo. Questo solco di frequente occupa la sutura, onde l'osso del naso congiungesi al processo nasale dell'osso massillare.

l. Solco per il ramo *discendente* nasale anteriore *inferiore.*

m. Continuazione del medesimo per il dorso del turbinato *inferiore.*

n. Divisione del solco.

o. o. o. Canale, o solco inferiore del turbinato inferiore.

p. Canaletto *posteriore* o destro per il nervo naso palatino.

q. Canaletto *anteriore* o sinistro per il nervo stesso.

r. Tubetto incisivo o *stenoniano* del destro lato, che è piramidale, e a mano a mano fassi più angusto e misure che ei avvicina el palato.

Fig. VI.

Il nervo olfattorio e sua distribuzione per i turbinati superiori. Il rimanente dei nervi nasali e i palatini dal quinto pajo dei nervi cerebrali. Presentasi tutto questo apparato di nervi sotto la membrana pituitaria, in parte conservato il periostio e in parte essendo questo stato tolto, ed aperti i canaletti ossei delle lamina etmoidea.

a. Nervo olfattorio col suo lato interno piegato un pochetto alle parti anteriori, acciò possa più facilmente vedersi le serie esterna delle fibrette, la quale ha il suo principio dal tronco.

b. Sezione trasversale del tronco del nervo olfattorio.

c. Bulbo del nervo olfaltorio formato dalle strie midollari e dalla sostanza cinerea.

d. Fibrette enteriori del nervo olfattorio.

e. Fibrette medie del nervo olfattorio.

f. Fibrette posteriori del medesimo.

* * Due fibrette che escono per una sola e medesima apertura del crivello.

g. g. Filementi del primo pajo, distribuiti per il turbinato superiore.

h. h. Rami del primo pajo discendenti per il turbinato medio.

i. i. Rami del primo pajo ad ogni altro enteriori.

k. k. Filamenti del primo pajo condotti nel senso della lunghezza del turbineto medio.

l. Parte del turbinato medio priva di nervei filamenti, almeno visibili.

m. m. Filamenti nervosi del primo pajo all'apice anteriore e all'estremità del turbinato medio.

n. Nervo nasale dall'oftalmico del quinto pajo.

o. Ramo *interno* del nervo nasale.

p. Altro ramo, cioè l'*esterno*, del medesimo.

q. q. Filamento del ramo *esterno* del nervo nasale, che esce per il canale osseo e per il solco che nella Figura Prima abbiamo marcato *k.*, recandosi ai tegumenti delle narici esterne.

r. r. Filamenti del ramo *esterno* del nervo nasale, i quali scorrono tra la membrana pitoitaria e il periostio della cavità anteriore ed esterna delle narici.

s. Il secondo di questi rami che presso il fine si trasporta per breve spazio sotto il canale osseo.

t. t. Setole calate per i canaletti scavati per i nervi naso-palatini.

u. Canaletto sioistro.

v. Escita d'ambedue i canaletti per l'apertura comune.

w. Tubetto incisivo del lato sinistro.

x. Parte glaodulosa del palato molle.

y. Tonsilla destra.

z. Parte carnosa del palato molle.

z. Muscolo *elevatore* del palato molle, sciolto e staccato dalla sua origine.

* L'uvola.

1. Ganglio sfeno-palatino.

2. 3. 4. Rami nasali *superiori anteriori* dal quinto pajo.

5. 6. Altri due rami nasali superiori anteriori dal quinto pajo.

7. Origine del nervo naso-palatino.

8. Nervo del Vidio.

9. Due filamenti tenuissimi procedenti dal nervo del Vidio alla membrana del seno sfenoidale.

10. Due rami del nervo *Vidiano*, de' quali il primo spetta alle parti inferiori del setto, e il posteriore alla membrana della volta delle fauci e della tromba Eustachiana.

11. Divisione del nervo del Vidio in due rami, cioè *superficiale* e *profondo*.

12. Nervo palatino *maggiore anteriore*.

13. Origine del nervo nasale *anteriore inferiore*.

14. Suo ramo *minore ascendente*.

15. 15. Ramo *maggiore discendente* del medesimo.

16. Divisione del medesimo in due rami.

17. 17. Nervo nasale e ogni altro *inferiore*.

18. Escita del nervo palatino *maggiore* alla volta del palato.

19. 19. Suo ramo *minore esteriore*.

20. 21. Due rami speciali del nervo palatino *maggiore* spettanti al palato.

22. 22. Loro distribuzione e limite nelle gengive dei denti anteriori.

23. 24. Ramo del palatino nervo *maggiore*, proprio del palato molle glanduloso.

25. Nervo palatino *minore posteriore*.

26. Due filamenti del medesimo gettati al palato molle glanduloso.

27. Ramo maggiore del palatino *minore posteriore*, e sue divisione in

28. 28. Due filamenti spettanti al muscolo elevatore del palato molle.

29. Altri due filamenti del medesimo proprii della carne del palato molle.

30. Ramo del palatino *minore posteriore* che si reca all'uvola.

31. Secondo ramo proprio della tonsilla.

32. 32. Nervo palatino *esterno*.

33. Ramo del medesimo alla tonsilla.

34. Secondo ramo del medesimo che scorre parte alla carne del palato molle, parte all'uvola.

35. Origine dei filamenti nasali *anteriori superiori*, i quali tendono insieme alle parti posteriori del setto (Fig. 1. *r. r.*).

Fig. VII.

Parte dei lobi anteriori del cervello. Radici e tronco del primo pajo.

A. A. A. Parte inferiore dei lobi anteriori del cervello.

B. B. Seno cui sta sopra l'arteria comunicante del circolo del Willis, forato da moltissime piccole aperture onde accogliere i rametti dell'arterie medesima.

C. C. Nervi ottici.

D. Infondibolo.

E. E. Corpi biancheggianti del Vieussens.

a. a. Radice *lunga* del nervo olfattorio sinistro.

b. Radice *breve*.

c. Stria bianca che avvicinasi alla radice *breve*.

d. Alcune strie biancheggianti in quell'angolo, ove concorrono le due radici predette.

e. e. Radice *lunga* del nervo olfattorio destro.

f. f. Radice *breve* del medesimo.

g. Stria bianca che avvicinasi alla radice lunga.

h. Altro filamento nel concorso delle due radici.

i. Colletto o elevatezza *cinerea*.

k. Principio della *terza* radice detta *cinerea*.

l. l. Cilindro della radice *terza*, il quale a mano a mano

* Più bianco diviene a proporzione che avvicinasi all'apice del nervo olfattorio.

m. Estremità nascosta della *terza* radice, che è sciolta in strie bianche midollari confuse colle cineree.

n. n. n. Solco scavato alla base del lobo anteriore e destro del cervello.

o. o. o. Foro iudicante il solco poco fa menzionato.

p. Tronco del nervo olfattorio sinistro, e suoi b ianchi filamenti che ai cinerei si alternano.

q. Bulbo cinereo.

r. r. Filamenti midollari bianchi, misti alla polpa cinerea, e fra loro a vicenda divergenti.

s. Isola della radice lunga.

ATLANTE TAVOLA TRENTESIMA QUINTA

OPERE VARIE TAVOLA DUODECIMA

Fig. I.

Rappresenta il ganglio cervicale superiore del nervo intercostale del lato destro, sciolto nei filamenti nervei.

a. Il tronco del nervo intercostale poco al di sotto del foro carotico.

b. Tronco del nervo intercostale al di sotto del ganglio cervicale superiore.

c. c. c. c. Nervi, che dai tre superiori gangli cervicali spinali derivando, entrano nel ganglio cervicale superiore dell'intercostale.

d. d. d. d. Nervi emergenti dal ganglio.

e. Strati fibrosi nervei, ossia nervee liste.

f. Combinazione di filamenti nervei fra loro intessuti.

g. Stami nervosi reticolati, plessuosi.

h. Altri stami mischiati in varie guise con i socii stami nervei cerebrali o spinali.

i. Filamenti nervosi de' quali componesi il tronco del nervo intercostale al di sotto del ganglio cervicale superiore.

Fig. II.

Altro ganglio cervicale superiore destro del nervo intercostale, nel quale i rami nervosi emanano soltanto dalla regione inferiore del ganglio.

a. Tronco del nervo intercostale al di sopra del ganglio cervicale superiore.

b. b. b. Nervi che dai tre spinali cervicali superiori entrano nel ganglio.

c. c. c. c. Ramificazioni nervose nate collettivamente dalla regione inferiore del ganglio.

d. Il tronco del nervo intercostale al di sotto del ganglio cervicale superiore.

e. Fila nervee reticolate e plessnose, composte degli stami cerebrali e spinali.

f. Filamenti nervosi componenti il tronco dell'intercostale al di sotto del ganglio cervicale superiore.

g. Altre fila nervee sciolte nel ganglio cervicale superiore.

Fig. III.

Presenta il ganglio spinale *ischiatico* disciolto in filamenti nervei, e veduto nella sua faccia posteriore.

a. Stami della radice spinale posteriore per lunga macerazione separata in altre minori.

b. Tronco del nervo spinale al di sotto del ganglio dello stesso nome.

c. c. Il ganglio spinale diviso in nervei filamenti.

d. d. Cordoni nervei formati dagli stami nervosi del ganglio spinale, l'insieme dei quali cordoni costituisce il nervo spinale al di sotto del ganglio.

Fig. IV.

Il ganglio spinale *ischiatico* veduto nella faccia anteriore.

a. Radice spinale posteriore.

b. b. L'anteriore spinale radice.

c. c. Filamenti nervosi componenti il ganglio spinale.

d. d. Cordoni nervei formanti il nervo spinale al di sotto del ganglio.

Fig. V.

Presenta il ganglio composto da quei minori che si trovano frammessi ai plessi addominali.

a. Il ganglio.

b. Le nervose ramificazioni prodotte dal ganglio.

c. Uno o due tronchi nervei che entrano nel ganglio.

Fig. VI.

Mostra i rami spinali gettati all'intercostale da due nervi dorsali del lato sinistro, i due gangli dorsali dell'intercostale e altrettante radici del nervo *splancnico*; il tutto in dimensione dupla della naturale.

a. Radice spinale posteriore vestita della pia meninge.

b. Radice spinale anteriore coperta dalla pia meninge.

c. Infundibolo della dura madre.

Digitized by Google

d. Dura madre che forma l'involucro esterno del ganglio spinale.

c. Origine del ramo dorsale spinale superiore, che si unisce all' intercostale.

f. Origine del ramo dorsalo spinale inferiore, gettato all'intercostale.

g. Filamenti della radice spinale anteriore, i quali si mischiano con i cordoni del nervo spinalo al di sotto del ganglio d'egual nome.

h. Tronco del nervo spinale al di sotto del ganglio spinale dorsale.

i. Ramo spinale dorsale superiore.

k. Ramo inferiore.

l. Il ponto ove il ramo spinale dorsale superiore entra nel ganglio dorsalo del nervo intercostale.

m. Una parte del ramo spinale dorsale inferiore unisces al tronco del nervo intercostale, e l'altra scorre sopra il ganglio dorsale del nervo intercostale.

n. n. Ganglio dorsalo del nervo intercostale.

o. Origine del nervo splancnico che proviene in parte

p. dai filamenti del nervo intercostale, e in parte

q. dagli stami del ramo spinale dorsale inferiore.

r. Radice dello *splancnico.*

s. s. s. Tronco del nervo intercostale, che scorre dietro le vertebre del dorso.

t. Radice spinale posteriore

u. Forame che conduce nel tubo formato dalla dura madre, entro al qual tubo è accolta la radice spinale posteriore.

x. x. Radice spinale anteriore spostata alquanto dalla sua natural sede, onde apparisca il tubo e il setto membranaceo, da cui è affatto disgiunta dalla radice spinale posteriore.

y. Il punto ove la radice spinale posteriore si gonfia in ganglio.

z. z. Tubo membranaceo e setto della dura madre, per cui la radice spinale anteriore resta del tutto separata dalla posteriore.

* Filamenti della radice spinale anteriore, che si aggiungono compagni ai cordoni del nervo spinale al di sotto del ganglio.

1. Origine del ramo spinale dorsale inferiore introdotto nell'intercostale.

2. Origine del ramo spinale dorsale superiore.

3. Ramo spinale dorsale superiore.

4. L' inferiore.

5. Ingresso di questi rami spinali nel ganglio dorsale del nervo intercostale.

6. 6. Altro ganglio dorsale del nervo intercostale.

7. Origine del nervo *splancnico* dai filamenti del ramo dorsale spinale inferiore.

8. Altra origine del nervo *splancnico* dai filamenti del nervo intercostale.

9. Altra radice dello *splancnico.*

10. Tronco del nervo spinale al di sotto del suo ganglio.

Figg. VII. VIII.

Presentano i due plessi brachiali fatti alquanto più turgidi che nello stato naturale in forza della macerazione, e nei quali apparisce che i nervi precipui brachiali sono composti dei filamenti di più congiunzioni spinali cervicali.

5. 6. 7. 8. 1. I quattro inferiori degli spinali cervicali, e il primo dei dorsali.

a. Il soprascapolare.

b. Il muscolo-cutaneo.

c. Il mediano.

d. Il cubitale.

e. L'ascellare.

f. Il radicale.

g. Il cutaneo interno.

h. h. Il *plesso brachiale minore.*

ATLANTE TAVOLA TRENTESIMA SESTA

OPERE VARIE TAVOLA DECIMA TERZA

Fig. I.

La testa staccata della *Razza di scoglio* (*Raia clavata*).

a. Canale semicircolare *posteriore.*

b. Canale semircolare *anteriore*

c. Canale semicircolare *orizzontale.*

d. L' aperta cavità del vestibolo, entro la quale esiste il sacculo maggiore.

e. e. La membrana della finestra del vestibolo

f. f. La cellulosa reticolata.

g. g. L' ampolla del canale semicircolare orizzontale.

h. h. L'origine del nervo olfattorio.

i. i. Le protuberanze olivari del cervello.

k. Il cervelletto.

l. La midolla spinale.

m. m. Le pareti della cavità del capo cartilagineo.

n. n. Parte posteriore convessa del fondo delle narici.

o. La cavità anteriore del capo, da cui è stato tolto il cervello.

p. p. Il globo dall'occhio.

q. q. Il muscolo obliquo *superiore* dell' occhio.

r. r. Il muscolo obliquo *inferiore* dell'occhio.

s. Muscolo retto *laterale interno* dall'occhio.

t. Muscolo retto *superiore* dell'occhio.

u. Muscolo retto *esteriore* dell'occhio.

v. v. Aperture alle branchie.

w. w. Processo traverso.

x. x. Fibre muscolari del muso.

y. Sostegno dell' occhio.

z. Articolasione dell'occhio col sostegno.

1. 1. Il tronco del nervo olfattorio.

2. 2. Principio del bulbo.

^{00}. ^{00}. Vagina aperta della dura madre, che accoglie il *bulbo* dell'olfattorio.

3. 3. Il *bulbo* del nervo olfattorio, che getta da ogni parte una serie di minori nervi alle membrane interne delle narici.

^{33}. ^{33}. Filamenti del nervo olfattorio distribuiti per le membrane delle narici interne.

4. 4. Il nervo ottico.

5. 5. Il nervo motore dell'occhio.

6. 6. Il quarto nervo del cervello.

7. 7. Il quinto pajo de' nervi cerebrali.

8. 8. La porzione *molle* del nervo acustico.

9. 9. La porzione *dura* del nervo acustico.

10. 10. Il nervo che dalla radice comune colla dura porzione scende al nervo vago.

11. 11. Il nervo vago.

12. Ramo del nervo motore gettato al muscolo *retto interno* dell'occhio.

13. Altro ramo gettato al muscolo *retto superiore* dell'occhio.

14. 14. Altro ramo gettato al muscolo *obliquo inferiore* dell'occhio.

15. Il nervo ciliare.

16. Un nervo particolare che partendosi dal cervello sotto la radice del quinto pajo, si inserisce nell'*esterno* muscolo *retto* dell'occhio.

17. Altro ramo del quinto pajo.

18. Ramo *maggiore anteriore* del quinto pajo.

19. Ramo *minore antariore* del quinto pajo.

20. Propagine del ramo *anteriore* del quinto pajo, gettata alle fibre muscolari del muso.

21. Filamenti del quinto pajo per il fondo della narici.

22. Anastomosi.

23. 23. Distribuzione del ramo *maggiore anteriore* del quinto paio.

24. 24. Primo fascetto dei nervi spinali.

Fig. II

Faccia inferiore del capo della RAZZA.

a. La cavità nasale ed una parte del fondo delle narici.

b. b. L'opercolo, su cui si stendono fibre carnose.

c. c. Sfrangiature dell'opercolo delle narici.

d. d. Canali mucosi.

e. Una specie di giuntura dell'opercolo delle narici.

f. f. f. Cavità nasale, da cui è stato asportato l'opercolo.

g. g. Ligamento delle membranette dell'olfatto.

h. h. Doppia provincia delle membranette dell'odorato.

i. i. Labbro superiore.

k. k. Denti.

Fig. III.

Sezione trasversale delle narici interne della RAZZA.

a. Il *bulbo* del nervo olfattorio sezionato per traverso.

b. b. Ligamento delle membranette dell'odorato.

c. c. Membranette olfattorie *di second' ordine.*

Fig. IV.

Presenta la metà circa di tutto l'organo dell'olfatto della RAZZA, accresciuto assai in dimensione, e mostra il modo con cui tutti i nervi emessi dal *bulbo* camminano per l'incurvatura delle membranette dell'odorato.

a. a. Ligamento comune delle membranette dell'olfatto.

b. b. Doppia provincia delle membranette medesime.

c. c. Membranetta dell'odorato composta di due lamine.

d. Uno dei nervi emessi dal *bulbo.* (Fig. I. 3. 3.)

e. e. Distribuzione dello stesso nervo per l'incurvatura della membranetta dell'odorato.

f. Membranette olfattorie di *second' ordine.*

Fig. V.

L'organo acustico del lato destro della RAZZA tolto dalla sua sede, aperta la cavità del vestibolo, non che schiusi i tubetti cartilaginei contenenti i canaletti semicircolari membranacei.

a. a. Il canale semicircolare membranaceo *posteriore* (Fig. I. *a.*).

^{a}. Inflessione del medesimo per la parete inferiore del vestibolo.

b. Canale *anteriore* semicircolare membranaceo (Fig. I. *b.*).

c. Canale semicircolare membranoso *orizzontale* (Fig. I. *c.*).

d. La membrana della *finestra,* veduta dalla parte del vestibolo.

e. Solco che guida dalla membrana della *finestra* nell'interno del vestibolo.

f. Sacchetto della pietruzza acustica *maggiore*.

g. Borsetta della pietruzza acustica *minore*.

k. Sacculo della *minima* pietruzza.

i. Unione ed anastomosi sinuosa del canale membranoso semicircolare *anteriore* ed *orizzontale*.

k. L'*ampolla* del canale membranoso semicircolare *anteriore*.

l. *Ampolla* del canale membranoso semicircolare *orizzontale*.

m. *Ampolla* del canale semircolare membranoso *posteriore*.

n. Ramo del nervo acustico spettante all'*ampolla* del canale semicircolare *anteriore*.

o. Ramo del nervo medesimo per l'*ampolla* del canale semicircolare *orizzontale*.

p. Ramo dello stesso acustico nervo all'*ampolla* del canale semicircolare *posteriore*.

q. Processo trasversale (Fig. I *w. w.*)

r. Prima vertebra del collo.

Fig. VI.

Il soggetto stesso della precedente figura, ma rivolto al davanti onde si renda visibile la faccia posteriore dei sacchetti, e l'immediata sede dell'udizione.

a. a. Canale *posteriore* semircolare membranoso.

b. L'*anteriore* canale membranoso semicircolare.

c. Il canale semicircolare membranoso *orizzontale*.

d. Porzione *molle* del nervo acustico.

e. Ramo della porzione *molle* gettato all'*ampolla* del canale semicircolare *anteriore* (Fig. V. *n.*)

f. Ramo della porzione *molle* gettato all'*ampolla* del canale semicircolare orizzontale (Fig. V. *o.*).

g. Rete nervosa della porzione *molle*, distesa sul tergo della capsula della pietruzza *minore*.

h. Rete nervosa della porzione *molle*, sovrapposta alla borsetta della *maggiore* pietruzza.

i. Ramo della porzione *molle* distribuito sulla faccia posteriore della capsula della pietruzza *minima*.

k. Porzione *dura* del nervo acustico.

l. Congiunzione e anastomosi plessuosa della *dura* e della *molle* porzione del nervo acustico.

m. Il nervo che da quest'anastomosi si reca all'*ampolla* del canale semicircolare *posteriore* (Fig. V. *p.*).

n. Continuazione del tronco della porzione *dura*.

o. Superficie *posteriore* del *minimo* sacculo delle pietruzze.

p. p. Parte della cavità del capo.

q. Processo trasversale (Fig. I. *w. w.*).

r. Prima vertebra del collo (Fig. V. *r.*)

s. *Ampolla* del canale semicircolare *posteriore* (Fig. V. *m.*).

t. *Ampolla* del canale semicircolare *orizzontale* (Fig. V. *l.*)

u. *Ampolla* del canale semicircolare *anteriore* (Fig. V. *k.*).

v. Ramo *maggiore* della porzione *molle*.

Fig. VII.

a. Faccia *anteriore* concava dell'otolite *maggiore*.

b. Faccia *posteriore* convessa della stessa pietruzza.

c. Il solco.

d. Otolite *minore*.

e. Otolite *minimo*.

Fig. VIII.

Dimostra una delle ampolle dei canali semircolari membranosi, aperta e molto ingrandita.

a. a. L'ampolla.

b. Ramo del nervo acustico *molle*, che gradatamente si occulta e si separa in filamenti.

c. Setto nerveo dell'ampolla.

d. d. Cilindro del membranoso canale semicircolare, sopra e sotto l'*ampolla*.

Fig. IX.

Organo olfattorio del GATTUCCIO (*Squalus galeus*) veduto dalla parte della cavità del capo.

a. Tronco del nervo olfattorio.

b. b. *Bulbo* ossia ganglio.

c. Fascetti di filamenti nervei.

d. Divisione dei fascetti in

e. e. due parti.

f. f. f. f. Doppia serie dei rami del nervo olfattorio, compartita alla doppia provincia delle membranette dell'odorato.

g. g. Membranette dell'olfatto osservate da tergo.

Fig. X.

Laberinto *sinistro* dell'oca (*Anser*) delineato mediante l'aiuto del microscopio.

a. Tubo osseo *maggiore* semicircolare.

b. Canale osseo ricurvo che tiene luogo di chiocciola.

c. Cavità ovale che determina il principio del tubo osseo semicircolare *maggiore*.

d. La fossa da cui ha origine il tubo osseo semicircolare *minimo*.

e. Cavità ellittica che dà principio al tubetto osseo semicircolare *minore*.

f. Altra estremità nel vestibolo del *minimo* tubetto semicircolare osseo.

g. Altro sbocco del tubetto osseo semicircolare *maggiore* dentro il vestibolo.

h. Congiunzione e comunicazione del tubetto osseo semicircolare *minore*.

i. Foro per la uscita della porzione *dura* del nervo acustico.

k. Tre forami che servono a trasmettere al vestibolo altrettanti rami del nervo *molle* acustico.

l. Foro per l'ingresso di un ramo del nervo acustico nel canale ricurvo della chiocciola.

m. Fossa che accoglie il nervo acustico.

Fig. XI.

Laberinto *sinistro* dell'oca (*Anser*) come nella figura precedente.

a. Tubetto osseo semicircolare *maggiore*.

b. Tubetto osseo semicircolare *minore*.

c. Tubetto osseo semicircolare *minimo*.

d. *Ampolla* del condotto *maggiore* semicircolare membranoso.

e. Cilindro del condotto semicircolare membranoso.

f. Altra estremità dello stesso condotto, inserita nell' ampolla.

g. *Ampolla* del condotto semicircolare membranoso *minimo*.

h. *Ampolla* del condotto *minore* semicircolare membranaceo.

i. Anastomosi del condotto semicircolare membranoso *minore* col *maggiore*.

k. Ramo del nervo *molle* acustico gettato all'*ampolla* del canale *maggiore* semicircolare membranoso.

l. Ramo del nervo acustico all' *ampolla* del canale semicircolare membranoso *minimo*.

m. Ramo del nervo acustico all' *ampolla* del canale *minore* semicircolare membranoso.

n. Porzione *molle* del nervo acustico.

o. o. Porzione *dura* del nervo acustico.

p. Origine dei tre rami del nervo acustico che si recano alla *ampolle*.

q. Il nervo della chiocciola.

r. Prima divisione del nervo della chiocciola.

s. Filamenti del nervo della chiocciola, distribuiti per l' apice del corpicciuolo cartilagineo.

t. Cilindro inferiore del corpicciuolo cartilaginoso.

u. Solco esistente fra i due cilindri cartilaginei.

v. Apertura della *finestra ovale* nel vestibolo.

x. Il tronco del nervo acustico.

Fig. XII.

Presenta il corpicciuolo cartilagineo della chiocciola, fuori della sede che gli è propria.

a. Cilindro cartilagineo *superiore*.

b. Cilindro cartilagineo *inferiore*.

c. c. Cavità del corpicciuolo cartilagineo, aperta nell' apice.

d. Il nervo della chiocciola (Fig. XI. *r.*).

e. Distribuzione del nervo della chiocciola, scolpita dentro la cavità nell' apice del corpicciuolo cartilagineo.

f. f. Congiunzione d' ambedue i cilindri cartilaginosi.

ATLANTE TAVOLA TRENTESIMA SETTIMA

OPERE VARIE TAVOLA DECIMA QUARTA

Fig. I.

Sezione del capo del pesce Luccio (*Lucius*).

a. a. Tubercoli *anteriori* del cervello.

b. b. Tubercolità *maggiori* del cervello.

c. Cervelletto.

d. d. Nervi olfattorii.

e. e. I medesimi, in quel punto ove cominciano a separarsi in filamenti.

f. f. Filamenti del nervo olfattorio distribuiti sul fondo delle narici.

g. g. Apertura *anteriore* delle narici esterne.

h. h. Apertura *posteriore* delle narici esterne.

i. i. Linguetta, o setto.

k. k. Nervi ausiliari delle narici, provenienti dal quinto paio dei cerebrali.

l. l. Arteria che procede dalla carotide interna.

m, m. Terzo nervo del cervello.

n. n. Quarto nervo cerebrale.

o. o. Quinto nervo cerebrale.

p. Origine del quinto dei nervi cerebrali.

q. Ramo del nervo acustico spettante all'*ampolla* del canale semicircolare *anteriore*.

r. Ramo del nervo acustico tradotto all' ampolla del canale semicircolare *orizzontale*.

s. Terzo ossicello dell' udito.

t. Stami del nervo acustico inscriti dietro il terzo ossicello.

u. Rami del nervo acustico distribuiti per la cassula dei *maggiori* ossicelli dell' udito.

v. Ramo del nervo acustico all' *ampolla* del *canale semicircolare posteriore*.

x. x. Seno utricoliforme dei canali semicircolari membranacei.

y. Appendice dei canali semicircolari membranosi.

z. Ampolla del canale *posteriore* membranaceo semicircolare, tirato in alto insieme alla sua appendice.

1. Il canale semicircolare membranoso *anteriore.*

2. L' ampolla del canale medesimo.

3. 3. Canale semicircolare membranoso *orizzontale.*

4. L' *ampolla* dello stesso canale.

5. Canale semicircolare membranoso *posteriore.*

6. Il terzo nervo cerebrale introdottosi nell'orbita.

7. 7. Rami del terzo nervo gettati ai muscoli oculari *retto superiore* ed *interno.*

8. Il nervo ciliare.

9. Un ramo del terzo nervo appartenente al muscolo *inferiore obliquo* dell' occhio.

10. Il ramo del sesto dei nervi cerebrali trasferito al muscolo *retto esterno* dell' occhio.

11. Il nervo ottico.

12. Ligamento che congiunge il bulbo dell' occhio col fondo dell' orbita.

Fig. II.

Il muso del pesce *Luccio.*

a. Sbocco *posteriore* delle narici esterne.

b. Sbocco *anteriore* delle narici esterne.

c. Linguetta, o setto.

d. Fibre muscolari inserite nell' esterna narice.

e. Il fondo della cavità nasale.

f. f. Membranette dell' olfatto.

g. g. L' arteria (Fig. I. *l. l.*)

h. h. Ramo del quinto pajo de' nervi cerebrali, che termina nell' apice del muso.

Fig. III.

Particella di membranetta dell'odorato, disegnata coll' ajuto del microscopio.

a. Ramo del nervo olfattorio.

b. b. b. Divisione del ramo medesimo in parecchi filamenti, molto visibili ad occhio armato di lente.

c. Sede delle membranette dell' odorato, o loro direzione relativamente agli stami del nervo olfattorio, che trovansi sparsi per il fondo delle narici.

Fig. IV.

Sezione della testa della RANA (*Carpio*).

a. Maggiore cavità cerebrale.

b. b. Tubercoli olivari.

c. c. Tronco del nervo olfattorio.

d. d. Origine del nervo stesso.

e. e. Il tronco del nervo medesimo, che fa cammino per la cavità del capo.

f. f. Fascetto filamentoso del nervo olfattorio.

g. g. Bulbo, ossia ganglio del nervo predetto.

h. h. Le ramificazioni che escono dal ganglio.

i. Apertura che serve ad introdurre nelle narici i rami del nervo olfattorio.

k. k. Filamenti del nervo olfattorio, disseminati sul fondo della cavità nasale.

l. l. Sbocchi delle narici esterne.

m. m. Il nervo oftalmico tagliato.

Fig. V.

Testa della RANA (*Carpio*).

a. a. Pareti della cavità nasale.

b. Ligamento delle membranette dell' olfatto.

c. c. Doppia serie delle membranette dell'olfatto.

Fig. VI.

Testa del PESCE GATTO, o GATTO MARINO (*Squalus catulus*).

a. Tuberosità *anteriore* del cervello.

b. b. Tronco del nervo olfattorio.

c. c. Bulbo, ossia ganglio del nervo olfattorio.

d. d. Propagini del nervo olfattorio, corrispondenti all' ordine superiore dei fori della lamina cribrosa (Fig. VIII. *b. b.*).

e.e. Parte posteriore convessa del fondo delle narici.

f. f. Corpi olivari.

g. Il cervelletto.

h. Tuberosità della midolla allungata.

i. i. Nervi ottici.

k. Quarto nervo cerebrale.

l. Terzo nervo cerebrale.

m. Quinto nervo del cervello.

n. Porzione *molla* del nervo acustico.

o. La *dura* porzione del medesimo.

p. Un filamento della porzione *dura* congiunto al nervo vago.

q. q. Il nervo oftalmico.

r. Terzo nervo cerebrale introdottosi nell' orbita.

s. Ramo del terzo pajo che si reca al muscolo *obliquo inferiore* dell' occhio.

t. Ramo ciliare del terzo nervo cerebrale.

u. u. Filamenti del medesimo terzo pajo di nervi che si inseriscono nel muscolo *retto superiore* e *interno* dell' occhio.

v. Ramo del sesto pajo di nervi, spettante al muscolo *retto esterno* dell' occhio.

w. w. Membrana della *finestra* del vestibolo.

x. x. Canale semicircolare membranoso *anteriore.*

y. y. Canale *orizzontale* semicircolare membranoso.

z. z. Canale semicircolare membranoso *posteriore.*

1. Midolla spinale.

a. a. Aperture presso le branchie.
3. 3. Il globo dell' occhio.
4. 4. Muscolo *obliquo superiore* dell' occhio.
5. Muscolo *obliquo inferiore* dello stesso.
6. Altro ramo del quinto pajo di nervi.
7. 7. Grosso muscolo del collo.

Fig. VII.

Il muso del PESCE GATTO, o GATTO-PARDO, veduto dalla parte di sotto.

a. Sbocco della narice esterna.
b. b. Opercolo *superiore* della narice esterna.
c. Opercolo *inferiore* della narice esterna.
d. Fibre muscolari inserite nell'opercolo *superiore*.
e. e. Pareti della cavità nasale.
f. f. Ligamento delle membranette dell' odorato.
g. g. Doppia serie delle membranette medesime.
h. h. Boccucce che tramandano il mucco.

Fig. VIII.

Parte della convessità del fondo delle narici nel PESCE GATTO O GATTO PARDO.

a. Membranette dell' odorato.
b. b. Ordine *superiore* dei fori della lamina cribrosa membranacea.
c. c. Serie *inferiore* dei fori predetti.

Fig. IX.

Sezione longitudinale della testa del LUCCIO (*Lucius piscis*).

a. Cavità del capo.
b. Canale semicircolare membranoso *anteriore*.
c. Ampolla del canale medesimo.
d. Ampolla del canale *orizzontale* semicircolare membranoso.
e. Altra estremità del canale membranoso *orizzontale*.
f. Ampolla del canale *posteriore* semicircolare membranoso.
g. Altra estremità del canale semicircolare *posteriore*.
h. h. Seno utricoliforme comune ai canali semicircolari.
i. i. Appendice dei canali semicircolari.
k. Terzo ossicello dell' udito.
l. Borsetta degli ossicelli.
m. Tronco del quinto dei nervi cerebrali.
n. Ramo del nervo acustico presso l' *ampolla* del canale semicircolare *anteriore*.
o. Ramo del nervo acustico all' ampolla del canale semicircolare *orizzontale*.
p. Stami nervei inseriti nel sacculo utricoliforme dietro il terzo ossicello.
q. Ramo del nervo acustico all' *ampolla* del canale *posteriore* semicircolare.
r. Filamenti del nervo dell'udito distesi sul sacchetto dei maggiori ossicelli dalla parte del cervello.
s. Il nervo vago.
t. Anastomosi del nervo vago col ramo del nervo acustico.
u. Filamento nervoso del primo dei nervi spinali, che si inserisce nel fondo dell'appendice.
v. Terzo pajo dei nervi cerebrali.
x. Il quarto pajo de' cerebrali.
y. Foro spettante al nervo ottico.
z. Condotto della spina.
**.* Il globo dell' occhio.

Fig. X.

Lo stesso soggetto della figura precedente.

a. La cavità del capo.
b. Fossa in cui giace il sacchetto degli ossicelli acustici.
c. Sinuosità nella quale riposa l'*ampolla* del canale semicircolare *anteriore*.
d. Apertura del tubetto cartilagineo del canale semicircolare *orizzontale*.
e. Foro comune ai canali semicircolari membranacei *orizzontale* e *posteriore* (Fig. 9. *f.* e.)
f. Altro sbocco del tubetto cartilagineo del canale semicircolare *posteriore* (Fig. 9. *g.*).
g. Foro per il quale esce il nervo vago.
h. Tubo della spina.
i. i. Fori destinati al passaggio del quinto nervo.
k. Foro per il primo nervo spinale.

Fig. XI.

a. Terzo o *minimo* ossicello dell'udito del pesce LUCCIO (*Lucius.*)
b. Ossicello *minore*.
c. Ossicello *maggiore*.

ATLANTE TAVOLA TRENTESIMA OTTAVA

OPERE VARIE TAVOLA DECIMA QUINTA

Fig. I.

La testa dell'OCA (*Anser*) sezionata nel senso della lunghezza.

a. b. c. d. Distribuzione del nervo olfattorio per la sommità e per le coscie della conca superiore.
e. Filamenti del nervo olfattorio, calati nel setto delle narici.

f. Il tronco del nervo olfattorio.

g. Processo mammillore del ventricolo anteriore del cervello.

h. h. Turbinato *medio.*

i. Appendice cartilaginea del turbinato *medio* congiunta al setto osseo delle narici.

k. Il turbinato *inferiore.*

l. Coesione di questo turbinato col setto delle narici.

m. Sbocco della narice esteriore.

n. Apertura alle fauci della cavità delle narici.

o. o. Il nervo oftalmico.

p. Filamenti del nervo oftolmico tradotti sull'esterna parete della cavità nasale.

**.* Filamento del nervo predetto al turbinato *inferiore.*

**. *.* Filamento dell'oftalmico che sorte all'esterno del naso.

q. Meato *medio* delle narici.

r. Il cervelletto.

s. Il cervello.

t. Ramo *maggiore* del nervo oftalmico.

u. Il ramo *minore* del medesimo nervo.

Fig. II.

Il capo dell'oca (*Anser*).

a. a. Membrana del lato destro del setto delle narici veduta da tergo.

b. Processo mammellare del ventricolo anteriore del cervello.

c. Tronco del nervo olfattorio.

d. Distribuzione del nervo olfattorio per la regione alta del setto delle narici.

e. e. e. Il nervo oftalmico.

f. Filamento del nervo oftalmico che scorre nelle parti superiori del setto delle narici.

g. g. Porzione *dura* del nervo acustico.

h. Piccolo ramo della *dura* porzione, gettato al setto delle narici.

i. Filamento della porzione *dura* calato al palato e alle fauci.

k. Articolazione dell'osso intermassillare.

l. Sbocco della cavità delle narici alle fauci.

m. Apertura del setto delle narici, la quale corrisponde alla narice esterna.

n. Membrana delle fauci.

o. Ramo *maggiore* del nervo oftalmico.

p. Filamenti dell'oftalmico distribuiti fino alla superficie nell'apice del rostro, sotto però la parte cornea (*sub ungue*).

q. Ramo *minore* del nervo oftalmico.

r. Nervo *superiore* mascellare.

s. Nervo *inferiore* mascellare.

t. Filamenti del mascellare *inferiore* gettati alle particelle cornose dei piccoli denti.

u. Rami del nervo mascellare *inferiore* inseriti nell'apice della mascella inferiore fino alla superficie, ma sotto la parte cornea.

Fig. III.

Testa dell'oca (*Anser*).

a. Cavità della conca superiore.

b. Coscia *esteriore* della conca superiore.

c. Coscia *interna* della conca predetta.

d. d. Turbinato *medio.*

e. e. Seconda voluta del turbinato *medio.*

f. Voluta più interna del torbinato *medio.*

g. Appendice cartilagiocа del *medio* turbinato (Fig. 1. *i*).

h. Turbioato *inferiore.*

i. Coalito del turbinato *inferiore* col setto delle narici (Fig. 1 *l*).

k. Sbocco dell'esterna narice.

l. Sbocco alle fauci della cavità delle narici.

m. Canale osseo per cui il nervo olfattorio passa dal cranio alle narici.

n. n. Comunicazione delle volute del turbinato *medio* colla cavità delle narici.

o. Meato *medio* della narici.

Fig. IV.

Testa del TACCHINO (*Gallus-pavo*).

a. Turbinato *superiore.*

b. Turbinato *medio.*

c. Turbinato *inferiore.*

d. Tronco del nervo olfattorio.

e. Apertura della cavità delle narici alle fauci.

Fig. V.

a. a Turbinato superiore dell'oca (*Anser*) accresciuto nelle dimensioni.

b. Il tronco del nervo olfattorio.

c. Prima provincia dei filamenti del nervo olfattorio, da lui tramandata al setto delle narici.

d. Seconda provincia del medesimo nervo olfattorio sparsa

e. e. e. per il turbinato superiore.

Fig. VI.

La testa dell'AIRONE (*Ardea*).

a. a. Il turbinato superiore.

b. Tronco del nervo olfattorio.

c. Filamenti del nervo olfattorio distribuiti sul turbinato superiore.

d. d. Il turbinato medio.

e. Il turbinato inferiore.

f. Il punto di contatto del turbinato inferiore col setto delle narici.

Digitized by Google

g. Sbocco della fossa delle narici alle fauci.
h. h. Il nervo oftalmico.
i. Aperture della narice esterna.
k. Processo mammellare del cervello.

Fig. VII.

La testa del medesimo airone (*Ardea*).
a. Processo mammellare del ventricolo anteriore del cervello.
b. Il tronco del nervo olfattorio.
c. c. Distribuzione del nervo olfattorio sul setto delle narici.
d. Membrana del setto delle narici del lato destro, veduta da tergo.
e. Sbocco del setto delle narici che corrisponde al naso esterno.
f. f. Il nervo oftalmico.
g. Sbocco della fossa nasale alle fauci.

ATLANTE TAVOLA TRENTESIMA NONA

OPERE VARIE TAVOLA DECIMA SESTA

Fig. I.

La testa del boldrò (*Rana piscatrix*) spaccata nel mezzo nel senso della lunghezza.
a. Canale semicircolare membranoso *anteriore*.
b. Canale semicircolare membranoso *orizzontale*.
c. Canale semicircolare membrenoso *posteriore*.
d. Confluente del canale semicircolare *anteriore* e posteriore.
e. e. e. Alveo comune dei canali semicircolari membranosi.
f. *Ampolla* del canale semicircolare *anteriore*.
g. *Ampolla* del canale semicircolare *orizzontale*.
h. La stessa del canale semicircolare *posteriore*.
i. Sacchetto maggiore per gli ossicelli dell'udito.
k. Ossicello minore.
l. Ramo anteriore del quinto pajo di nervi.
m. Un ramo procedente dall'anteriore del quinto pajo.
n. Nervo che recasi all'*ampolla* del canale semicircolare *anteriore*.
o. Nervo che si trasferisce all'*ampolla* del canale semicircolare *orizzontale*.
p. Filamenti nervei esistenti dietro la sede del terzo ossicello.
q. Filamenti nervosi addossati alla cassula dell'ossicello maggiore.
r. Filamento disseminato sulla cassula della minore otolite.
s. Nervo spettante all'*ampolla* del canale semicircolare *posteriore*.
t. Terzo ossicello acustico.
u. Cassula del terzo ossicello.
v. Quarto pajo dei nervi cerebrali.
x. Terzo nervo del cervello.
y. Nervo ottico.
z. z. z. Il nervo olfattorio.
1. Distribuzione del nervo olfattorio alle narici.
2. Membranette dell'odorato.
3. Il naso esterno.

Fig. II.

a. Il terzo ossicello uditivo del boldrò (*Rana piscatrix*).

Fig. III.

La figura presente offre pure la testa del Boldrò.
a. a. Le narici.
b. Membranette dell'odorato.
c. Sfociatura delle narici esterne.
d. Il calice che racchiude le membranelle olfattorie.

Fig. IV.

La testa del gambero (*Cancer fluviatilis*) accresciuta in dimensione.
a. a. L'organo dell'udito.
b. b. Membrana della *finestra* del vestibolo.
c. c. Antenne maggiori.
d. d. Antenne minori.
e. e. Piramide segata nell'apice.
f. Cuspide del rostro.

Fig. V.

I nervi del capo del gambero (*Cancer fluviatilis*) disegnati colla scorta del microscopio.
a. Il ganglio che tien luogo di cervello.
b. b. Primo pajo dei nervi del capo.
c. c. Il pajo de'nervi ottici.
d. d. Terzo pajo di nervi.
e. e. Il quarto pajo di nervi.

f. f. Fascetti nervei del quinto pajo decorrenti alle antenne maggiori e alla piramide segata nell'apice.

g. g. Nervi acustici.

h. h. Il quinto pajo che provvede alle antenne minori.

i. i. Il sesto pajo di nervi.

k. k. Sostegni degli occhi.

l. l. Gli occhi.

m. m. Fascetti muscolosi.

Fig. VI.

Organo interno e immediato di udizione del GANGRO.

a. a. Papilla ossea spaccata nella sua lunghezza.

b. b. Sacchetto uditivo.

c. Parete anteriore sottile trasparente del sacchetto acustico.

d. Porzione della membrana della *finestra* del vestibolo.

e. Il nervo acustico.

f. Diafisi aumentata del nervo acustico.

g. La polpa del nervo predetto dilatata sul fondo e sulle pareti interne della borsa uditiva.

h. h. Sostanza legamentosa che unisce il sacchetto uditivo all'interno del capo.

Fig. VII.

Sezione di un CALAMAJO o SEPPIA (*Saepia*).

a. a. a. Gambe tubercolose, o cirri.

b. b. Tentacoli.

c. c. Le cassule entro le quali l'animale ritira i tentacoli e li nasconde avvolticchiandoli.

d. d. Il sacchetto che contiene i visceri.

e. e. Cassula muscolosa del sacco atramentario.

f. f. Le branchie.

g. g. L'arteria.

h. h. h. La vena.

i. L'esofago.

k. k. Gli occhi.

l. l. I nervi che perforata la cassula atramentaria si gonfiano in

m. m. ganglio, dal quale

n. n. molti rami si compartono al ricettacolo dei visceri.

o. o. Due rami nervei, che traversato il ricettacolo dei visceri, scorrono sul dorso dell'animale.

p. p. Due nervi che si rioniscono nel tronco comune, e quindi formano

q. un plesso, da cui si tramandano parecchi rami ai visceri.

r. r. Due rami nervei che si trasferiscono alla cassula muscolare del sacco atramentario.

s. s. Il ganglio dei nervi ottici.

t. t. Nervi moltiplici che dal ganglio dei nervi ottici s'introducono nell'interno dell'occhio.

u. u. L'organo di udizione. Fossa del vestibolo.

v. v. L'ossicello acustico nella sua sede naturale.

Fig. VIII.

a. Ossicello acustico del CALAMAJO o SEPPIA.

b. Lo stesso accresciuto di dimensione.

c. Lo stesso osso veduto dalla parte interna.

Fig. IX.

a. Ossicello acustico del POLPO (*Polypus*).

b. Il medesimo ossicello ingrandito.

c. Lo stesso arrovesciato.

Fig. X.

La Testa aperta del POLPO (*Polypus*).

a. Parte superiore emisferica del cervello.

b. b. Parte inferiore del cervello che assume la figura di anello, attraverso del quale passa

c. l'esofago.

d. d. Nervi spettanti alle gambe o cirri.

e. e. Nervi ottici.

f. f. Il ganglio dei nervi medesimi.

Fig. XI.

La Testa del POLPO (*Polypus*) veduta dalla banda occipitale.

a. Parte superiore emisferica del cervello.

b. b. Parte inferiore del cervello costituente un anello per cui passa

c. l'esofago

d. d. Nervi ottici.

e. e. Ganglio dei medesimi.

f. f. Cavità del vestibolo.

g. g. Vescichetta dell'udito.

h. h. La pietruzza acustica ossia *otolite*, riposante al naturale nella vescichetta dell'udito.

i. i. Il nervo acustico.

ATLANTE TAVOLA QUARANTESIMA

OPERE VARIE TAVOLA DECIMA SETTIMA

Fig. I.

La Testa della TARTARUGA di mare (*Testudo marina*) sezionata nel senso della lunghezza.

a. a. Sacchetto membranoso del vestibolo.

b. Materia cretacea che traluce dietro la membrana del sacchetto.

c. Alveo comune dei condotti semicircolari membranosi.

d. *Ampolla* del condotto semicircolare membranoso *anteriore.*

e. *Ampolla* del condotto semicircolare membranoso *orizzontale.*

f. *Ampolla* del condotto semicircolare membranoso *posteriore.*

g. Condotto semicircolare membranoso *anteriore.*

h. Condotto semicircolare membranoso *posteriore.*

i. Canale comune dei condotti semicircolari membranosi *anteriore* e *posteriore.*

k. Secondo corno del condotto semicircolare *orizzontale* che concorre nell' alveo comune.

l. Il tronco del nervo acustico.

m. Ramo posteriore del nervo acustico.

n. Filamenti del ramo posteriore disseminati nel sacchetto del vestibolo presso la materia cretacea.

o. Filamento del ramo posteriore gettato all'*ampolla* del canale semicircolare membranaceo *posteriore.*

p. Ramo anteriore del nervo acustico che provvede alle *ampolle* del canale semicircolare membranoso *anteriore* ed *orizzontale.*

q. Porzione dura del nervo acustico.

r. Lobo anteriore del cervello.

s. Lobo medio del cervello.

t. Il cervelletto.

u. Quarto ventricolo del cervello.

v. La midolla spinale.

x. Processo mammellare del cervello.

y. Il nervo olfattorio.

z. Filamenti del nervo olfattorio sparsi sul setto delle narici.

*. *. Il setto delle narici.

1. Nervo ottico.

2. Terzo pajo dei nervi del cervello.

3. Quarto pajo de'nervi cerebrali.

4. Quinto pajo dei nervi del cervello.

5. Il nervo che scende ai precordj.

6. Sbocco delle narici alle fauci.

Fig. II.

Il soggetto di questa figura è uguale al precedente, colla differenza però che quivi sono state asportate le parti molli dell'orecchio interno.

a. a. Cavità del vestibolo.

b. Base dell'ossicello acustico che esiste nella sede a lui propria.

c. Spina ossea che divide in due linguetta la cavità dell'orecchio interno.

d. Fossa maggiore.

e. Principio del canale osseo semicircolare *orizzontale.*

f. Altro sbocco del canale semicircolare *orizzontale.*

g. Fossa minore.

h. Canale osseo semicircolare *anteriore.*

i. Canale osseo semicircolare *posteriore.*

k. Concorso dei canali semicircolari ossei.

l. m. Aperture per le quali il nervo acustico si introduce nell' intima cavità dell'orecchio.

n. Apertura mediante la quale la dura porzione del nervo acustico sorte dalla cavità del capo.

o. Parete ossea del vestibolo.

p. Parete cartilaginea del vestibolo.

q. Il nervo olfattorio.

r. Filamenti troncati del nervo olfattorio, che appartenevano al setto delle narici.

s. s. Filamenti del nervo olfattorio disseminati nel turbinato.

t. Il meato delle narici.

u. u. Comunicazione delle narici colle fauci.

1. Il nervo ottico.

2. Il terzo pajo dei nervi cerebrali.

3. Quarto pajo dei nervi del cerebro.

4. Quinto pajo dei nervi del medesimo ordine.

Fig. III.

Organo di udizione del Coccodrillo (*Crocodilus*), esaminato dalla parte della cavità del capo.

a. La cavità del vestibolo.

b. Base dell'ossicello acustico esistente nella sua propria sede.

c. Fossa maggiore.

d. Fossa minore.

e. Principio del canale osseo semicircolare *orizzontale.*

f. Altra sfociatura del predetto canale.

g. Canale semicircolare osseo *anteriore.*

h. Canale semicircolare osseo *posteriore.*

i. k. Fori a traverso dei quali il nervo acustico s'introduce nell'orecchio.

l. Il foro che serve al passaggio della dura porzione del nervo acustico.

Fig. IV.

La testa della Salamandra (*Salamandra*) assai ingrandita.

a. a. L'organo di udizione.

b. La *Finestra ovale* chiusa dall'opercolo cartilagineo.

c. L'opercolo cartilagineo tolto dalla sua sede.

Fig. V.

La testa dello stesso animale, spaccata nel senso della lunghezza.

a. a. Cavità del capo.

b Cavità del vestibolo.

c. *Finestra ovale* rivestita dell' opercolo.

d. Canale semicircolare *posteriore.*

e. Cavità ellittica che forma il principio del canale semicircolare *anteriore.*

f. Il canale semicircolare *anteriore.*

g. Cavità ellittica, principio del canale semicircolare *anteriore.*

h. Concorso, del canale semicircolare *anteriore* e *posteriore.*

i. Cavità ovale che costituisce il principio del canale semicircolare *orizzontale.*

k. Altra sfociatura del canale semicircolare orizzontale.

l. Fori per i quali il nervo acustico introducesi nell'orecchio.

m. Il foro che serve all' uscita della porzione dura del nervo acustico.

Fig. VI.

La testa dell'angue Cecilia o Lucignola (*Anguis Caecilia*).

a. La membrana del timpano.

b. Porzione cartilaginea dell'ossicello acustico, aderente al timpano.

Fig. VII.

Il timpano dell'angue Cecilia o Lucignola, e l' ossicello acustico fuori di sito. Si l'uno che l' altro furono accresciuti in dimensione.

a. Appendice cartilaginea dell' ossicello acustico.

b. Columella ossea dell'ossicello di udizione.

c. Base dell' ossicello prenominato.

d. La membrana del timpano.

Fig. VIII.

La testa della Cecilia o Lucignola veduta dal lato delle fauci.

a. a. Sbocchi delle narici alle fauci.

b. b. Orifizio della tromba Eustachiana nelle fauci.

Fig. IX.

La testa ossea della Vipera (*Vipera*) d'assai ingrandita.

a. Appendice cartilaginea appuntata dell'ossicello uditivo.

b. Il legamento.

c. Colonnetta dell'ossicello acustico.

d. La base dell' ossicello uditivo che chiude la *finestra ovale.*

Fig. X.

La testa della Vipera (*Vipera*) ingrandita e spaccata nella sua lunghezza.

a. a. Cavità del capo.

b. Cavità del vestibolo.

c. La *finestra ovale* chiusa dalla base dell' *otolite.*

d. Il canale semicircolare *posteriore.*

e. Cavità ellittica, ossia il principio del canale semicircolare *posteriore.*

f. Il canale semicircolare *anteriore.*

g. Cavità ellittica, ossia il principio del canale semicircolare *anteriore.*

h. Congiunzione dei canali semicircolari *anteriore* e *posteriore.*

i. Cavità orbicolare, ossia il principio del canale semicircolare *orizzontale.*

l. Due fori destinati al passaggio del nervo acustico.

m. Sbocco inserviente all' uscita della dura porzione.

n. Sfociatura delle narici alle fauci.

o. Il turbinato superiore

p. Il turbinato inferiore.

Fig. XI.

Ossicello acustico, ossia otolite del Coccodrillo (*Crocodylus*).

a. Colonnetta ossea.

b. b. La base dell'ossicello.

Fig. XII.

Cavità esteriore dell'organo di udizione della Tartaruga di mare (*Testudo marina*).

o. a. Il timpano cartilagineo.

b. La travetta cartilaginosa.

c. c. Filamenti della travetta cartilaginea, disposti a guisa di raggi e adesi al timpano.

d. La cavità del timpano.

e. Il principio della tromba Eustachiana.

f. L'ossicello acustico.

g. Base dell'ossicello acustico, che serra la *finestra ovale.*

h. h. Principio del canale osseo che accoglie l'ossicello uditivo.

i. i. La parte imbutiforme del canale osseo, per cui scorre l'ossicello acustico.

k. Molle sostanza cellulosa che riempie questo canale.

l. Processo articolare della mascella superiore.

Fig. XIII.

La testa della Lucertola comune (*Lacerta agilis*).

a. La membrana del timpano.

b. Parte cartilaginea dell' ossicello uditivo, la quale si addossa al timpano.

Fig. XIV.

L'ossicello acustico della Lucertola comune, tolto dalla naturale sua situazione ed ingrandito.

a. Appendice cartilaginea dell'ossicello.
b. Colonnetta ossea.
c. Base dell'ossicello.
d. Membrana del timpano.
e. Il muscolo tensore del timpano.

ATLANTE TAVOLA QUARANTESIMA PRIMA

OPERE VARIE TAVOLA DECIMA OTTAVA

Figg. I. e *II.*

Il laberinto umano aperto dalla banda della finestra ovale *e* della rotonda. La figura seconda lo rappresenta accresciuto di nove volte sopra la sua naturale dimensione.

a. Canale osseo semicircolare *superiore.*
b. Canale osseo semicircolare *posteriore.*
c. Canale osseo semicircolare *esterno.*
d. Cavità ellittica del principio proprio del canale osseo semicircolare *superiore.*
e. Cavità ellittica del principio del canale osseo semicircolare *esterno.*
f. Cavità orbicolare del principio proprio del canale osseo semicircolare *posteriore.*
g. Apertura comune ai canali ossei semicircolari *superiore* e *posteriore.*
h. Altro sbocco del canale osseo semicircolare *esterno.*
i. Piramide ossea del vestibolo.
k. Cavità *semiovale* del vestibolo.
l. Cavità *emisferica* del vestibolo.
m. Cavità *sulciforme* del vestibolo.
n. La chiocciola.
o. Il seno della *finestra ovale.*
p. La scala del timpano.
q. La scala del vestibolo.
r. Macula cribrosa.

Figg. III. e *IV.*

Il vestibolo unitamente alla chiocciola e sezionato in modo da permettere la vista del fondo della cavità *emisferica.* La figura quarta è stata ingrandita di quattro volta la sua naturale ampiezza.

a. Cavità emisferica.
b. Macula foraminosa che occupa il fondo della cavità *emisferica.*
c. Piramide ossea del vestibolo.
d. Cavità *semiovale* del vestibolo.
e. Cavità ellittica del principio proprio del canale osseo semicircolare *superiore.*
f. Altra estremità del canale osseo semicircolare *esterno.*
g. Cavità ellittica del principio proprio del canale semicircolare osseo *posteriore.*
h. Macula foraminosa. (Vedi Fig. 1. 2. *r.*)
i. Cavità *sulciforme* del vestibolo.
k. Seno della finestra *rotonda.*
l. La scala del timpano.
m. La scala del vestibolo.
n. La chiocciola.

Fig. V.

Tubetti semicircolari membranosi, loro alveo comune, e sacchetto sferico del vestibolo.

a. Tubetto membranoso semicircolare *superiore.*
b. Tubetto membranoso semicircolare *posteriore.*
c. Tubetto membranoso semicircolare *esterno.*
d. *Ampolla* del tubetto membranoso semicircolare *superiore.*
e. *Ampolla* del tubetto membranoso semicircolare *esterno.*
f. *Ampolla* del tubetto membranoso semicircolare *posteriore.*
g. g. Alveo comune dei tubetti semicircolari membranosi.
h. Canale comune dei tubetti *superiore* e *posteriore.*
i. Altra estremità del tubetto semicircolare membranoso *esterno.*
k. Sacchetto sferico e aperto del vestibolo.
l. Distribuzione del nervo acustico alle *ampolle* dei canali semicircolari membranosi *superiore* ed *esterno.*
m. Espansione del nervo acustico sull'alveo comune dei canali membranosi semicircolari.
n. Fascetto del nervo acustico gettato all'*ampolla* del canale semicircolare membranoso *posteriore.*
o. Espansione polposa del nervo acustico per il fondo del sacchetto *sferico.*
p. Seno della finestra *rotonda.*
q. La scala del timpano.
r. La scala del vestibolo.
s. La chiocciola.

Digitized by Google

ATLANTE TAVOLA QUARANTESIMA SECONDA

OPERE VARIE TAVOLA DECIMA NONA

Fige. I. e II.

Presenta il laberinto umano aperto e osservabile dalla parte della cavità del cranio. La figura seconda è stata aumentata di nove volte la sua dimensione naturale.

a. Canale osseo semicircolare *superiore.*

b. Canale osseo semicircolare *posteriore.*

c. Canale osseo semicircolare *esterno.*

d. Cavità ellittica del principio proprio del canale osseo semicircolare *superiore.*

e. Cavità ellittica del canale osseo semicircolare *esterno.*

f. Cavità ellittica del principio proprio del canale osseo semicircolare *posteriore.*

g. Tubetto osseo comune ai canali semicircolari *posteriore* e *superiore.*

h. Altra minore sfociatura del canale osseo semicircolare *esterno.*

i. La finestra *ovale.*

k. Il canale comune dei nervi.

l. Fori della cavità *minore* per il nervo acustico.

m. Macula cribrosa del vestibolo.

n. Aperture scolpite dietro il fondo della cavità *emisferica* del vestibolo per dar passaggio al nervo acustico.

o. Canaletto per il ramo del nervo acustico spettante all'*ampolla* del canale semicircolare membranoso *posteriore.*

p. Tratto spirale foraminoso.

°. Il principio del tratto spirale foraminoso.

q. Lo sbocco corrispondente al centro del modiolo, o pernio.

r. Principio della lamina spirale della chiocciola.

s. Principio dell'acquedotto del *Fallopio.*

t. La chiocciola.

u. Spina che divide il fondo del canale comune dei nervi.

x. La cavità *minore.*

y. La cavità *maggiore.*

z. La *macula* foraminosa, di che altresì nella tavola 18. delle Opere varie (Atlante 41.) Fig. 1. 2. *r.* e Fig. 4. *h.*

Fig. III.

Tubetti semicircolari membranosi, loro alveo comune, e distribuzione del nervo acustico, osservati dalla banda della cavità del cranio.

a. L'*ampolla* del tubetto semicircolare membranoso *superiore.*

b. Tubetto semicircolare membranoso *superiore.*

c. *Ampolla* del tubetto semicircolare membranoso *esterno* .

d. Altra estremità del tubetto semicircolare membranoso *esteriore.*

e. *Ampolla* del tubetto semicircolare membranoso *posteriore.*

f. Tubetto semicircolare membranoso *posteriore.*

g. Canale comune dei tubetti semicircolari membranosi *superiore* e *posteriore.*

h. h. Alveo comune ai tubetti semicircolari membranosi.

i. Tronco del nervo acustico.

k. Ramo *maggiore* del nervo acustico.

l. Filamenti del nervo uditivo al sacchetto *sferico* del vestibolo.

m. Ramo *minore* del nervo acustico.

n. Filamenti del nervo acustico gettati alla chiocciola.

o. o. Filamenti del ramo *maggiore* del nervo acustico alle *ampolle* dei tubetti semicircolari *superiore* ed *esterno.*

p. Espansione nervosa dell'alveo comune. (*Vedi Tavola* 18. *delle Opere varie, Atlante* 41., *Fig.* 5. *m.*)

q. q. Il nervo comunicante della faccia.

r. Principio della lamina spirale della chiocciola.

s. Canale comune dei nervi.

t. La chiocciola.

Fig. IV.

Presenta il nervo acustico asportato dalla sua sede, e più grande di quello si riscontra in natura.

a. Il nervo acustico.

b. Fascetto *anteriore* del nervo acustico.

c. Ramo maggiore del fascetto *anteriore.*

d. Filamenti del fascetto *anteriore* dietro il fondo della cavità *emisferica* del vestibolo.

e. Ramo *minore* del fascetto anteriore.

f. Fascetto posteriore del nervo acustico.

g. g. g. Filamenti del nervo acustico corrispondenti alle piccole sfociature del Tratto spirale. (*Vedi Fig.* 2. *p.*)

h. Apice della spira nervosa.

ATLANTE TAVOLA QUARANTESIMA TERZA

OPERE VARIE TAVOLA VENTESIMA

Fig. I.

La chiocciola, noitamente al canale comune dei nervi, aperta dalla parte della cavità del timpano.

a. Canale osseo semicircolare *superiore.*

b. Canale osseo semicircolare *posteriore.*

c. Canale osseo semicircolare *esterno.*

d. Il canale comune dei nervi.

e. La cavità *maggiore* del fondo del canale comune dei nervi.

f. La cavità *minore* del fondo del canale comune dei nervi.

g. Sbocco *solitario* appartenente al ramo *minore* del nervo acustico. (*Vedi la tav. precedente* Fig. 3. *m.*)

h. Boccucce della cavità *minore*, proprie del ramo *maggiore* del nervo acustico. (*Vedi la tav. precedente Fig.* 3. *k*).

i. Il principio dell'acquedotto Fallopiano.

k. La scala del timpano conforme si offre allo sguardo nel primo giro.

l. Seconda voluta della scala del vestibolo.

m. Amb.edue le scale nel respettivo secondo giro della chiocciola.

n. L'infundibolo coll'ultimo apice della lamina spirale molle.

o. Spina falciforme nel fondo del canale comune dei nervi.

Fig. II.

Distribuzione del nervo acustico per la chiocciola. Tutte le parti qui rappresentate hanno subito l'aumento di sedici volte la sua naturale grandezza.

a. Il canale osseo semicircolare *superiore.*

b. Canale osseo semicircolare *posteriore.*

c. Canale osseo semicircolare *esteriore.*

d. Canale comune dei nervi.

e. Il tronco del nervo acustico.

f. Fascetto anteriore del nervo medesimo.

g. Tessuto plessuoso del fascetto anteriore.

h. Intumescenza gangliforme.

i. Ramo *maggiore* del fascetto anteriore del nervo acustico.

k. Ramo *minore* del fascetto anteriore del nervo acustico.

l. Filamenti del fascetto anteriore del nervo acustico presso il fondo della cavità *emisferica* del vestibolo.

m. Filamenti del fascetto anteriore del nervo additivo calati sul principio della lamina spirale.

n. Fascetto posteriore del nervo acustico.

o. Filamenti sciolti del fascetto posteriore del nervo acustico, che vanno ad introdursi nel tratto spirale foraminoso.

p. Stami nervei tuttora chiusi nei canaletti ossei del modiolo o pernio.

q. q. Andamento dei filamenti del nervo acustico fra le due pagine della lamina spirale ossea, e loro divisione a guisa di pennello.

r. r. Le finali dei predetti filamenti nella lamina molle spirale della coclea.

**. *.* Zona della coclea molle spirale nel primo giro della chiocciola.

s. Fili nervei che nel secondo giro si spandono nei canaletti ossei del modiolo.

t. t. Distribuzione a foggia di pennello di quei medesimi filamenti, fra i due piani del secondo giro della lamina spirale ossea.

u. u. Il fine dei predetti filamenti nella lamina spirale molle della chiocciola.

v. v. L'infundibolo.

w. Ultimo mezzo-giro della lamina spirale molle.

x. Nervo calato per l'apice del modiolo alla chiocciola.

y. Spartizione dello stesso nervo sull'ultimo apice della lamina spirale molle della coclea.

z. Sbocco della scala del timpano nell'infundibolo.

&. Fine della scala del vestibolo nell'imbuto.

1. Il nervo comunicante faciale.

2. La scala del timpano nel primo giro della chiocciola.

3. La scala del vestibolo nella prima voluta della chiocciola.

4. Scala del timpano nella seconda voluta della coclea.

5. Scala del vestibolo nel secondo giro della coclea.

Fig. III.

a. a. Lamina spirale ossea del primo giro.

b. b. La scala del timpano.

c. c. La scala del vestibolo.

d. d. Lamina spirale ossea del secondo giro.

e. e. Scala del timpano nella seconda voluta.

f. f. Scala del vestibolo nel secondo giro.

g. L'infundibolo aperto.
h. Ultimo semigiro della lamina spirale molle.
i. Il nervo calato per l'asse del modiolo.
k. Distribuzione del nervo medesimo per l'apice della lamina spirale molle.
l. Sbocco della scala del timpano nell'infundibolo.
m. Il 6ne della scala del vestibolo nello stesso infundibolo.
n. n. La zona molle spirale.
o. Margine ricurvo dell'apice della zona molle.

Fig. IV.

a. a. La lamina spirale ossea del primo giro.
b. b. I due piani della lamina spirale ossea, distinti fra loro per spesseggianti forellini.
c. c. La scala del timpano.
d. d. La scala del vestibolo.
e. Base del modiolo.
f. Apice del modiolo nel secondo giro della chiocciola.
g. La lamina spirale ossea della seconda voluta della chiocciola.
h. Principio dell'infundibolo.
i. L'amo della lamina spirale ossea, esistente nell'infundibolo.
k. Sbocco della scala del timpano nell'infundibolo.
l. l. Fine della scala del vestibolo nell'imbuto.
m. L'infundibolo aperto.

Fig. V.

a. Il nervo acustico.
b. Sinuosità del nervo acustico.
c. Nervo comunicante della faccia.
d. e. Fibrette nervose del Wrisberg.

ATLANTE TAVOLA QUARANTESIMA QUARTA

OPERE VARIE TAVOLA VENTESIMA PRIMA

Fig. I.

A. A. La carne del muscolo *trapezio*, separata dal lato destro.
B. Il muscolo *romboidale maggiore.*
C. Detto *minore.*
D. *Elevatore* dell'angolo della scapola.
E. E. Porzione del muscolo *scaleno.*
F. *Depressore* dell'angolo della scapola.
G. G. Muscolo *costo-ioideo.*
H. Muscolo *sopraspinato.*
I. Muscolo *infraspinato.*
K. Muscolo *deltoide.*
L. Muscolo *sterno-mastoideo*, diviso davanti.
M. Capo posteriore del muscolo *digastrico.*
N. Vena *giugulare.*
O. Carotide *comune.*
P. Arteria *traversa* della cervice.
Q. L'arco dell'arteria *vertebrale.*
R. Processo *mastoideo* sezionato nel senso della lunghezza.
S. Parte inferiore del seno trasversale della *dura* madre.
T. *Condilo* articolare destro *occipitale* reciso.
U. Glandula *mascellare.*
V. Glandula *parotide.*
X. Corno destro della glandula *tiroidea.*
a. La *midolla allungata* che è stata tagliata e piegata dalla banda sinistra.
b. Quarto ventricolo del cervello.
c. c. Strie midollari, che alcuni sostengono prolungarsi 6no al nervo acustico.
d. d. Midolla spinale.
e. Tronco del *primo* nervo *cervicale.*
f. Ganglio del *secondo* nervo della stessa categoria.
g. g. Nervi *ottici.*
h. h. Terzo pajo dei nervi *cerebrali.*
i. Il *quarto* pajo de' nervi del cervello.
k Il *sesto* pajo de' medesimi.
l. Il *quinto* pajo do' nervi predetti.
m. Radici del nervo *crotafitico* o del *buccinatorio.*
n. Parte *dura* del nervo *acustico.*
o. Parte *molle* del medesimo.
p. Filamenti nervosi del Wrisberg.
q. q. Arterie *oftalmiche.*
r. Origine del nervo *accessorio.*
a. Radici del medesimo che gli sono comuni col *primo* pajo dei nervi cervicali.
3. 3. 3. 3. Le radici del medesimo *accessorio*, tratte dalla midolla allungata.
4. Il tronco dell'*accessorio.*
5. Ramo *interno* del nervo predetto.
6. 6. 6. Ramo *esterno* del medesimo.
7. Anastomosi del suo ramo *interno* con un sottile filamento dell' *ottavo* pajo.
8. Nervo *faringeo* dell'*ottavo* pajo.

9. Due filamenti dell'*ottavo* pajo congiunti col ramo *interno* dell'*accessorio*.

10. Ramo *interno* dell'*accessorio* mischiato col ganglio dell'*ottovo* pajo.

11. Principio del nervo *loringeo*.

12. 12. 12. Il tronco del pajo *ottovo*.

13. Diramazioni gettate dal ramo *esterno* del nervo *accessorio* al muscolo sterno-mastoideo.

14. 15. Anastomosi dell'*accessorio* con un ramo del *quarto* e *quinto* pajo dei cervicali.

16. Ramo dell'*accessorio* alla polpa superiore del muscolo *trapezio*.

17. 17. Anastomosi dell'*accessorio* con un ramo del *quarto* e *quinto* pajo dei nervi della cervice.

18. Comunicazione plessuosa di questi nervi.

19. 19. 19. Diramazione del nervo *accessorio* sulla faccia *interna* del muscolo *trapezio*.

20. 20. 20. I più sottili rami del nervo medesimo.

21. 22. Rami provenienti dai nervi *spinali dorsali*.

23. Il nervo che scorre dal *quarto* pajo dei nervi *cervicali* al muscolo *angolare* della scapola e sue adjacenze.

24. Ramo gettato al muscolo *trapezio* dalla riunione del *terzo* e *quarto* pajo dei nervi della nuca.

25. 25. Il plesso brachiale.

26. Tronco del *nono* pajo de' *cerebroli*.

27. Un ramo del *nono* pajo al *primo* de' nervi cervicali.

28. Rami *spinali dorsali* al ganglio *superiore* cervicale del nervo *intercostale*.

29. 29. Rami del *secondo* e *terzo* pajo de' nervi nucali gettati al nervo *discendente* del *nono* pajo.

30. Il nervo *glosso-faringeo*.

31. 31. Anastomosi dei rami del *glosso-faringeo* dell'*ottavo* pajo.

32. Rami del nervo *glosso-faringeo* decorrenti sull'*interna carotide*.

33. Ramo del nervo predetto, gettato al nervo *comunicante faciale*.

34. Rami del *glosso-faringeo* al muscolo *stilo-faringeo*.

35. Il tronco dal nervo *glosso-faringeo*.

36. Rami gettati dai nervi *molli* e dal *faringeo* dell'*ottavo* pajo al muscolo *costrittore inferiore* della faringe.

37. Origine dell'*ottavo* pajo.

*. Origine del *nono* pajo dei nervi cerebrali da un triplice fascetto.

Fig. II.

a. Il ramo *interno* del nervo *accessorio*.

b. Filamenti dell'*ottavo* pajo.

c. Il nervo *faringeo*.

d. Propagine del nervo *accessorio* sciolta nel ganglio dell'ottavo pajo.

e. Fibretta nervea dell'*ottovo* pajo gettata al *nono* pajo de' *cerebrali*.

f. Ramo *esterno* del nervo *accessorio*.

g. Tronco del *nono* pajo.

h. Il nervo *loringeo*.

Fig. III.

a. Il ramo *interno* del nervo *accessorio*.

b. Fibrette dell'*ottavo* pajo.

c. Il nervo *faringeo*.

d. Fibrette *inferiori* del nervo *accessorio* intessute al ganglio del pajo *ottavo*.

e. Il ramo *esterno* dell'*accessorio*.

f. Il *nono* pajo.

g. Nervo *laringeo* dell'*ottavo* pajo.

Fig. IV.

a. Fibretta dell'*ottavo* pajo gettata al *nono*.

b. Il ramo *interno* dell'*accessorio*.

c. *d*. Due fibre filamentose, una delle quali proveniente dall'*accessorio*, e l'altra dall'*ottavo* pajo. Di esse componesi il

e. nervo *faringeo*.

f. Filamento dell'*accessorio* al *nono* pajo.

g. *h*. Due filamenti dell'*accessorio* intessuti al ganglio dell'*ottavo* pajo.

i. Filamento dell'*ottavo* pajo, che costituisce la *seconda* radice del nervo *discendente* del *nono* pajo.

k. Il ramo *esterno* dell'accessorio.

l. Nervo *laringeo* dell'*ottavo* pajo.

m. Tronco del *nono* pajo.

*. Ramo *discendente* del *nono* pajo.

Fig. V.

a. Ramo *interno* dell'*accessorio*.

b. Filamenti dell'*ottavo* pajo.

c. Nervo *faringeo*.

d. *e*. Stami del nervo *accessorio* tradotti al ganglio dell'*ottavo* pajo.

f. Fibretta dell'*ottavo* al *nono* pajo.

g. Ramo esterno del nervo *accessorio*.

h. Tronco del *nono* pajo.

i. Nervo *laringeo*.

Fig. VI.

a. Anastomosi del ramo *interno* del nervo *accessorio* coi filamenti dell'ottavo pajo.

b. Nervo *faringeo*.

c. Filamenti del ramo *interno* dell'*accessorio* gettati al ganglio dell'*ottavo* pajo.

d. Filamenti che tramanda l'*ottavo* al *nono* pajo.

e. Ramo *esterno* dell'*accessorio*.

f. Tronco del *nono* pajo.
g. Nervo *laringeo.*

Fig. VII.

a Ramo *interno* del nervo *accessorio.*
b. Filamenti dell'*ottavo* pajo.
c. Nervo *faringeo.*
d. Diramazioni del ramo *interno* dell'*accessorio* frammiste al ganglio dell'*ottavo* pajo.
e. Filamento gettato dall'*ottavo* al *nono* pajo.
f. Ramo *esterno* dell'*accessorio.*
g. Il tronco del *nono* pajo.
h. Nervo *laringeo.*

ATLANTE TAVOLA QUARANTESIMA QUINTA

OPERE VARIE TAVOLA VENTESIMA SECONDA

Il nono pajo dei nervi cerebrali.
A. La vena cava superiore.
B. Vena giugulare interna.
C. Vena tiroidea *inferiore.*
D. Vena gutturale.
E. Tronco *superficiale* della vena giugulare interna. — Si riscontrino le nitidissime tavole del Walter, ove rappresenta la vena del capo o del collo. = *Observ. Anat.* =
F. Vena tiroidea *superiore.*
G. Vena temporale.
H. Vena trasversale della faccia.
I. Vena che dalla faringe e dalle fauci posteriori ricorre alla giugulare interna.
K. Il tronco della vena linguale *profonda.*
L. Anastomosi fra la vena linguale *profonda* e la gutturale.
M. M. Vena giugulare interna cerebrale.
N. Arteria *innominata.*
O. Arteria succlavia destra.
P. P. Arteria carotida comune del lato destro.
Q. Arteria trasversale della cervice.
R. R. Arteria tiroidea superiore.
S. Arteria linguale, che in questo soggetto, come avviene frequentemente, otteneva comune origine coll'arteria massillare *esterna.*
T. T. Arteria massillare *esterna* ossia *labiale.*
V. V. Arteria temporale.
U. Arteria massillare *interna.*
W. Arteria auricolare.
X. X. Arteria occipitale.
Y. Processo dell'osso delle tempia.
Z. Manubrio dello sterno, diviso nella sua lunghezza.
a. Il muscolo massetere.
b. Muscolo pterigoideo *interno.*
c. Muscolo stilo-glosso.
d. Muscolo stilo-joideo.
e. Capo posteriore del muscolo digastrico.
f. f. Muscolo cerato-glosso.
g. Muscolo genio-glosso, i cui fascetti più intimi sono stati appositamente divaricati.
h. Muscolo genio-joideo.
i. Muscolo milo-joideo staccato dal destro lato della mascella inferiore, ed arrovesciato.
k. Muscolo jo-tireoideo.
l. l. Muscolo sterno-tireoideo. Trovo costantemente molte espanse le fibre di questo muscolo sulla regione della glandula tireoidea, a propriamente in guisa tale che ricuopre, se non in tutto, almeno per la massima parte il corno di questa glandula.
m. m. Il muscolo costo-joideo, di cui a bello studio sono in questa tavola stati arrovesciati ambedue i capi carnosi, onde potesse appalesarsi il loro andamento per l'una e l'altra parte carnosa del muscolo.
n. n. Muscolo sterno-joideo.
o. Porzione del muscolo sterno-joideo del lato sinistro.
p. Principio dallo sterno del muscolo sterno-mastoideo del lato sinistro.
q. La faringe.
r. Muscolo obliquo superiore del capo.
s. Anteriore e superiore origine del muscolo elevatore dell'angolo della scapola.
t. Porzione del muscolo scaleno *anteriore.*
u. Porzione del muscolo Trapezio.
v. Porzione superiore del muscolo scaleno *posteriore.*
w. Muscolo sterno-mastoideo del lato destro, staccato dallo sterno.
x. La ghiandola sullinguale.
y. La destra clavicola.
z. Ligamento stilo-massillare. È una parte di questo medesimo legamento quello che il Santorini chiamò *nuovo* nelle *Obs. Anat.* Cap. 6 § 20. = Il Weitbrecht poi preferì di dargli il nome di *sospensorio del muscolo stilo-glosso della lingua* (*Suspensorium musculi linguæ stylo-glossi*) nella *Syndesmologia*, Sezione 6. § 7, delineandolo con somma accuratezza nella Tav. 8. Fig. 3. = Nella nostra tavola manca tutta quella parte del ligamento in questione, che trovandosi distesa a guisa di tela sopra il muscolo stilo-glosso, afforza e sostiene l'origine del predetto muscolo.

1. Il nono paio dei nervi cerebrali.

Il nono pajo di nervi ossia *Linguale medio* non appena è uscito dal cranio si attacca strettamente coll'ottavo per mezzo del denso tessuto cellulare, e talvolta anche mediante una fibretta nervosa o gettata o ricevuta. — *Vedi il nostro* Commentario sul nervo Accessorio *nella Parte V. di questa Collezione pag.* 493. *e segg., non che la Tav.* 21. *delle Opere varie, dell' Atlante* 44. *Fig.* 2. *e., Fig* 4. *f. g., Fig.* 5. *f., Fig.* 7. *e.* — *Consulta egualmente l'*Asch De primo pari cervicalium *Tab.* 3. *Fig.* IV. 13. — Che poi questa comunicazione fra il nono e l'ottavo pajo dei nervi cerebrali fosse nota all'esimio anatomico Fallopio, resulta dalle sue stesse parole che qui riferiamo: *Nam servato suo corpore, ac filo rotundo ac integro ad linguam deorsum fertur; sed antequam a nexu cum* sesto *pari* (che per noi è l'Ottavo) *recedat, ipsi communicat minimam quamdam sui portionem, quae unica aliquando fibra, aliquando vero gemina constat.* — Observ. Anat. *pag.* 155.

Poscia il nono pajo di nervi accoglie costantemente un ramo insigne dal primo dei cervicali, oppure da quel ramo ioarcato, mediante il quale il primo dei cervicali si congiunge al secondo. — *Vedi la Tavola seguente al N.*° 63., *ed il nostro Commentario sopraccitato sul nervo* Accessorio, *Fig. I.* 27.3 *egualmente che il* Neubauer Descript. nerv. Cardiac. *Tab.* 2. *Fig. I.* 99. — Dopo avere accolto il ramo predetto, il tronco del nono pajo scorrendo fra la vena giugulare cerebrale e l'arteria occipitale verso le parti esterne ed inferiori, e quasi circondando la stessa occipitale arteria, si rivolge alla lingua. In quella piegatura poi all'intorno dell'arteria occipitale il nono pajo de' nervi del cervello getta un ramo notevole, cui alcuni applicarono il nome di

2. ramo discendente del nono pajo, e taluno lo disse *discendente interno del collo.* Galeno lo chiamava *piccola particella della settima coniugazione* (*parvam particulam septimae conjugationis.*) De nerv. dissect. *Cap.* 8.

L'Eustachio fu il primo che con una qualche sorta di verità disegnasse nella Tav. XVIII. 12. il nervo *Discendente* del nono pajo. Imperocchè le Tavole del Vesalio relative al nono pajo di nervi sono informi; nè migliori è a dirsi che sieno quelle che ottennero pubblica luce per le cure del Willis e del Vieussens. Quest'ultimo inoltre cadde altresì nell'errore di attribuire all'ottavo pajo de' cerebrali quel ramo *Discendente* che è unicamente proprio del nono.

3. Andamento del nervo *Discendente* (che proviene dal nono pajo dei cerebrali) al di sopra della Carotide comune, e quindi fra quest'arteria ed il tronco della vena faciale e guttarale.

4. 5. Due rami che partendosi dal *Discendente* e quindi riunendosi insieme, tornano poscia a dividersi e si introducono nella carne superiore del muscolo costo-joideo e sterno-joideo.

6. Uno dei rami ora mentovati che provvede al capo superiore del muscolo sterno-joideo.

7. Divisione dello stesso ramo in germogli più piccoli.

8. 9. 10. 11. Il modo con cui questi germogli scorrono in alto e in basso fra i fascetti carnosi del muscolo sterno-joideo.

12. Altro ramo disseminato per l'opposta carne superiore del muscolo costo-joideo.

13. 14. Propagini principali dello stesso ramo.

15. Nervo che dal secondo pajo dei spinali cervicali concorre col *Discendente* del nono pajo. L'Andreasmo nel suo *Fragm. Oper. nevrolog.* pag. 101. lo nomina *Discendente esterno del collo* (*Descendens colli externus*).

16. Altro nervo dello stesso ordine prodotto dal *terzo* pajo degli spinali cervicali, e che concorre col *Discendente.*

17. Concorso e plessuosa anastomosi del *secondo* e del *terzo* dei cervicali col nervo *Discendente* del nono pajo. Da questa riunione di nervi della midolla spinale e del cervello ne provengono tutti quei nervi, i quali servono ai muscoli che deprimono l'osso joideo ed insieme la laringe, cioè lo sterno-ioideo, lo sterno-tiroideo ed il costo-joideo. Nel corpo umano non è unico l'esempio che a particolare ordine di muscoli, per così dire, sia dalla natura destinata una particolare provincia di nervi. Posciachè oltre la poco fa rammentata distribuzione del *Discendente* con alcuni cervicali, è in poter nostro l'osservare che gli *estensori* della gamba ricevono muscoli dal nervo crurale anteriore, i *flessori* ne accolgono dal crurale posteriore, e gli *adduttori* dal nervo *otturatorio*, o assolutamente a almeno per la massima parte, mentre poi i *flessori* delle dita desumono filamenti nervosi dal nervo tibiale, e gli *estensori* dal fibulare. Quasi una stessa disposizione di cose è osservabile nel braccio. Queste speciali provincie di nervi, che provveggono a distinti o speciali ordini di muscoli, giovano forse alcun poco alla simultanea ed equabile cospirazione di moti che si eseguiscono da parecchi muscoli della stessa provincia? Non è lungi dal verisimile che propriamente vi contribuiscano.

Del resto molte sono le varietà degne di rimarco relativamente al numero ed all'origine dei nervi spinali cervicali, che concorrono col *Discendente* del nono pajo. Imperocchè ora si accresce il nervo *Discendente* da due rami che dopo lungo tratto in uno raccolgonsi, provenendo dal primo e secondo pajo dei nervi cervicali; ora da quelli poco sotto la loro origine riuniti in un solo funicolo; talvolta i

medesimi nervi cervicali si dipartono dall' arco di comunicazione del *secondo* col *terzo* dei nervi spinali, e tal altra dalla congiunzione del *terzo* col *quarto*. Nè è cosa rarissima ad accadere che a questi nervi si aggiungano altri, benchè tenuissimi filamenti del *quarto* e del *quinto* dei cervicali, come può osservarsi in questa Tavola sotto i N. 30. 31.

18. 19. 20. 21. Due rami provenienti dalla congiunzione del *Discendente* del nono pajo e di alcuni nervi cervicali, i quali a poco a poco divergendo fra loro, trapassano con andamento serpeggiante frammezzo ai fascetti del muscolo sterno-tiroideo. Tutti i nervi in generale, e quelli in specie che sono degli altri più molli, assumono questo flessuoso andamento, il quale rendesi viepiù osservabile in quei nervi che scorrono per quei generi di muscoli e per quelle parti che sono più soggette a frequenti increspamenti ed a più considerevoli distrazioni: il che riscontrasi per certo anche nei vasi sanguigni delle parti stesse.

22. 22. Nervo lunghissimo dissemionto sulla opposta faccia del muscolo sterno-ioideo.

23. 24. Stami più delicati del nervo predetto esistenti sotto lo sterno, e che si prolungano nella direzione del principio del muscolo sterno-ioideo; i quali artatamente sono stati presentati allo sguardo dello studioso.

25. 26. 27. Altro nervo consocio che dipartesi dal plesso formato dai cervicali e dal *discendente* del nono pajo, e serpeggia per la faccia anteriore del muscolo sterno-tiroideo. Una qualche volta separasi da questo nervo un filamento, che va ad unirsi col nervo diaframmatico dietro alla clavicola. L' Haller ed il Walsalva narrano aver luogo frequentemente una tale anastomosi; ma abbenchè noi talora avessimo occasione di osservarla, non ci venne fatto però così di frequente, non ostante che per molti anni ci occupassimo di accurate dissezioni intorno ai nervi del collo nell'occasione d'insegnare l' Anatomia.

28. 29. Altro nervo costo-ioideo, il quale separandosi dalla plessuosa anastomosi del ramo *discendente* del nono pajo con i cervicali superiori, scorre sulla faccia opposta della polpa inferiore del muscolo costo-ioideo. Intorno a che ci giova avvertire, che in quei soggetti ne' quali riscontrasi più lungo e più gracile del consueto il tendine medio del muscolo costo-ioideo, il nervo di cui teniamo proposito cammina entro un solco profondamente scolpito nello stesso tendine; e ciò per un tratto abbastanza considerevole, e tale da far supporre ai meno diligenti ch' esso manchi del tutto.

30. 31. Due sottilissimi filamenti nervei gettati dal quarto e dal quinto dei spinali cervicali, i quali filamenti in principio scendendo dietro la vena giugulare interna, e quindi rivoltandosi in alto, aumentano il commercio del nervo *discendente* del nono pajo con i spinali cervicali. Questi filamenti che spesso s' incontrano, sfuggono però sovente allo sguardo qualora la vena giugulare interna sia vuota di sangue o d'iniezione, e quindi depressa.

Laddove mi faccio a considerare queste moltiplicate congiunzioni dei nervi cerebrali del nono pajo con gli spinali cervicali, mi sembra che esista una qualche somiglianza fra il nono pajo dei nervi cerebrali ed il *gran simpatico*. Imperocchè il nono pajo accoglie i rami di comunicazione dal primo, secondo e terzo degli spinali costantemente, ed una qualche volta anche dal quarto e dal quinto; il quale svariato ordine di comonicazione non è di molto minore di quella che ottenne il *gran simpatico* nell' alto della cervice; e questa stessa comunicazione presentasi forse maggiore nel nono pajo che nel *gran simpatico*, avuto riguardo alla distribuzione del nono fra i stretti limiti del collo. Vi ha però gran divario in questo, che il nono pajo serve interamente alle azioni volontarie, laddove il *simpatico* giova per la massima parte agli organi spontanei.

32. Il tronco del nono pajo de' nervi cerebrali. È degno d' osservazione il procedere che egli fa frammezzo alle maggiori vene ed arterie del collo, non che la doppia sua incurvazione, di cui una presso l'arteria occipitale, e l'altra in prossimità della mascellare esterna; col mezzo del quale semplice artificio, il tronco del nono pajo gettandosi all' innanzi e in basso alla lingua, viene a restare talmente fisso nella sua posizione, da non esserne rimosso neppure nelle più anormali tensioni o flessioni del capo, si da una parte, come dall' altra. Al che giovano similmente alcun poco certe piccole vene, che dalla faringe si inseriscono nella vena giugulare interna.

33. 34. Nervetto che si disgiunge dal tronco del nono pajo presso la seconda incurvazione, e che serve al muscolo *io-tiroideo*.

Il tronco del nono pajo de' nervi cerebrali, oltre la prima sua incurvazione, e dopo aver gettato il nervo *discendente*, non tramanda veruna altra propagine, per quanto almeno a noi è riuscito conoscere, fino all'origine del predetto nervo *io-tiroideo*. L'Andersch, che fu già un diligentissimo scrutatore dei nervi, fece menzione di un certo ramo *comunicante* calato *dalla parte traversa del tronco del* nono pajo di nervi *nel nervo molle riversivo dell' arteria tiroidea superiore*; come di un secondo nervetto *che partendosi dal molle trasversale dell' arteria carotide anteriore si inserisce nel* nono (*Fragment. nevrol.* § XXXV.) Ma noi non ci asterremo dal confessare ingenuamente che per quanto sovenți volte ne facessimo ricerca, non riuscimmo però giammai a scuoprire l'indicata anastomosi dei nervi *molli* del

ganglio cervicale superiore del nervo intercostale col tronco del nono pajo de'cerebrali.

35. Serie di nervetti che sorgono dalla parte concava della seconda piegatura del sono pajo di nervi. Questi piccoli nervi, elegantemente disposti sul dorso del muscolo *cerato-glosso*, tramandano de' filamenti al predetto muscolo *cerato-glosso*, non che allo *stilo-glosso*, ed al *basio-glosso*, e congiungonsi al nervo *linguale* del terzo ramo del QUINTO pajo de'nervi cerebrali. La descrizione di questi nervetti già offerta dal BOURGERO coincide perfettamente colla nostra Tavola. Imperocchè egli dice: *Parecchi sono i rami che provengono dalla parte superiore del tronco, e questi per mezzo delle diramazioncelle intermedie si congiungono reciprocamente in guisa, da offrire egregiamente l'aspetto di un plesso reticolato. Diversi di questi rami si inseriscono nella parte media e superiore del muscolo* cerato-glosso; *un altro diviso in nuovi rami si sperde nelle fibre superiori del muscolo* basio-glosso; *ed un altro finalmente, che è pure il maggiore, vedesi congiunto col mezzo di due fibre al primo ramo del nervo linguale del Quinto pajo nella carne superiore del muscolo* cerato-glosso. (*De* Nono *pari Comment.* 49).

L'ANDRASCH diè nome di *plesso ceroto-blasio-stilo-glosso* a questa reticolata serie di nervetti. (*V. loc. cit.* 38.)

36. 37. 38. Filamenti nervosi trasmessi alle fibre superiori del muscolo *cerato-glosso* e dello *stilo-glosso*.

39. Doppia anastomosi del sono pajo col nervo *linguale* del QUINTO pajo di nervi del cervello. Talvolta questa anastomosi è semplice, ma in allora vien formata da un ramo più grosso. In ogni caso però questa congiunzione non formasi dalla natura in altro modo, fuorchè col primo, ossia più d'ogni altro posteriore nerveo fascetto del nervo *linguale* del QUARTO pajo. Posciachè reputiamo essere per lo meno rarissima quell'unione del ramo del ganglietto massillare e del sono pajo di nervi, cui ci venne descrivendo il MECKEL (*De quinto pare* Fig. I. 76.) Ci avviniamo poi che si volesse dal FALLOPIO indicare quest'anastomosi, allorquando si espresse. *Tosto che sia giunto alla lingua questo settimo nervo* (che per noi è il SONO), *colla minore sua porzione si sparge nei muscoli di quella e del osso ioide, mentre tutto il ramo maggiore si distribuisce nella sostanza della lingua, percorrendola fino all'ultimo opice; ed alcune fibre di esso sembra che si confondano e si frammischino a quelle del quinto nervo, il quale nascendo egualmente dalla terza propagine del terzo paio, spargesi allo stesso modo per la lingua* (*Observ. Anat.* pag. 155).

Niuno però vi sarà che voglia asserire da qual parte provengano questi nervetti; vale a dire se dal ramo *linguale* del QUINTO sieno trasmessi al sono pajo, o piuttosto dal sono al QUARTO. Ma da qualunque banda stiasi la verità, è per altro degno di rimarco che fra i cinque organi immediati de' sensi, trovansene due soli che mantengano comonicazione coi prossimi nervi, cioè l'organo del gusto e quello del tatto; laddove gli altri non sono nemmeno congiunti con quei nervi, che si dicono ausiliari degli organi stessi. Imperocchè i filamenti del nervo *olfattorio*, sparsi per il setto della narici e per i turbinati superiori, in verun luogo si frammischiano o si congiungono colle fibrette del nervo *oftalmico* o del *massillare* superiore, abbenchè tengano una via assai prossima e contigua ai medesimi. I nervi *ciliari* non si uniscono in verun punto al nervo ottico o alla retina; nè mantengono alcun commercio coll'organo immediato dell'udizione quelle fibrette del WRISBERG, che appartengono alla porzione dura della settima conjugasione, e le quali insieme e al dappresso al nervo acustico procedono per qualche tratto entro il canale uditivo.

40. Certi filamenti nervei, provenienti dal plesso *cerato-glosso* del sono pajo, ed inseriti al di sotto della glandula linguale in quel tessuto carnoso della lingua, che esiste nel margine della stessa, o che sembra essere una continuasione del muscolo *stilo-glosso*.

41. Del sono pajo di nervi l'ultimo tronco diviso in rami, e disseminato pei più intimi fascetti carnosi del muscolo *genio-glosso*, dei quali interseca la direzione.

Ogni rimanente poi de'filamenti sottilissimi di questo nervo, dopo avere copiosamente provveduto al muscolo *genio-glosso*, con andamento plessuoso ed intricato accompagna l'arteria linguale fino all'apice della lingua stessa; dal che a torto furon indotti l'HALLER ed il MECKEL ad incolpare d'errore il VIEUSSENS. Per altro questi filamenti del sono pajo di nervi non giungono alla superficie papillare della lingua (che trovasi nell'apice), ma si sperdono interamente nelle fibre carnose che esistono immediatamente al di sotto dell'apice estremo della lingua medesima. Nè devesi al certo ommettere di osservare che *in* quel punto in cui l'uno e l'altro tronco del sono pajo di nervi trovansi prossimi ad introdursi nella polpa del muscolo *genio-glosso*, si vede spesso un nerveo funicolo, il quale stabilisce la comunicazione appunto fra i due tronchi del sono pajo; e che questo si è precisamente quel funicolo che venne denominato *arco trasversale* dall'ANDRASCH (V. loc. cit. 37).

42. Ramo del sono pajo, tramandato al muscolo *genio-ioideo*.

43. Nervo *linguale* proveniente dal terzo ramo del QUINTO pajo de'nervi del cervello.

44. Propagine linguale del QUINTO pajo, gettata alla glandula *massillare*.

45. Ramo linguale del quinto pajo, spettante alla glandula *sublinguale*.

46. Fascetti nervosi del linguale del quinto pajo che procedendo fra le fibre del muscolo *stilo-glosso* (le quali si stendono fino all'apice della lingua) ed il muscolo *genio-glosso*, e quindi ricurvati in avanti, separati, increspati e gradatamente più tenui, a misura che si accostano all'apice della lingua, terminano in fine manifestamente in uno strato papillare, che esiste quasi dalla metà della lingua in avanti, e più particolarmente in quelle ravvicinatissime papille che rivestono l'apice ed i margini anteriori della lingua.

Che poi nell'apice della lingua e nei suoi margini, per circa la metà di tutta la lunghezza di quest'organo, debba riconoscersi l'istromento del gusto; e che al di là di quella sede fino alla base della lingua non esista veruna porzione dell'organo medesimo, o che per lo meno sia ivi molto ottuso, oltre venirci indicato dall'anatomia, ci resta altresì mirabilmente confermato dagli esperimenti poco fa istituiti negli uomini dal Ch. Professore di fisica Alessandro Volta nostro collega. Egli prescrive che si accosti all'apice della lingua o sivvero ai suoi margini una lamina di zinco; quindi si posi sulla lingua stessa, ma al di là della metà sua, un cucchiajo d'argento; e poscia si porti il manico del cucchiajo stesso a contatto della lamina di zinco. In allora nel momento stesso in cui i metalli giungeranno a toccarsi, si sentirà nell'apice o nei margini della lingua una sensazione vivissima di acido, la quale durerà per altrettanto tempo, quanto sarà quello dell'unione dei due metalli, senza che però si risvegli veruna sensazione di gusto nella base della lingua. Nè è permesso di supporre che l'argento sia inetto a trasmettere alla lingua l'irritazione elettrica; poichè invertendo l'applicazione de' metalli in modo, che l'argento si trovi a contatto dell'apice o di uno dei margini della lingua, e lo zinco posi invece al di là della metà della stessa, ossia alla sua base, non appena i metalli saranno posti in contatto, tosto risveglierassi un sapore acre, urente, amaro ed alcalino nell'apice o nel bordo della lingua, ma non si avrà veruna sensazione di sapore nella base della medesima, ad onta che sia quella la parte su cui posa lo zinco. Dal che ne emerge chiarissima prova che l'organo primario e squisito del gusto risiede nell'apice e nei margini anteriori della lingua, cioè dalla sua metà in avanti, laddove la sua base e radice è fornita della sola comune sensazione di tatto. Ed ognuno che voglia far uso di questo semplicissimo apparecchio, potrà sperimentare in se medesimo, che l'intensità del gusto va ognor più decrescendo, a misura che trasferirà lo zinco o l'argento dalla punta o dai bordi della lingua, verso il dorso e la radice dello stesso organo.

Per quanto però ai nostri tempi, dopo le accurate dissezioni del *nono*, o del *quinto* pajo di nervi cerebrali, non resti più verun dubbio ad alcuno dei fisiologi, che il *nono* pajo de' cerebrali serva principalmente al moto della lingua e dell'osso ioideo, mentre il ramo *linguale* del *quinto* pajo giova segnatamente al senso del gusto; pure onde illustrare e confermare appieno questa verità giudichiamo opportuno l'inserire in questo luogo due mediche storie, cioè di un uomo e di una donna privi della parola o del moto della lingua, e nei quali pur non ostanto conservavasi squisita la sensazione del gusto.

Una certa femmina di Lodi che fino dalla prima età andò soggetta ad affezioni epilettiche (infortunio che si attribuiva ad un'eruzione erpetica sul capo, la quale incautamente da un chirurgo era stata forsata a rientrare), poco dopo un parto fu sorpresa da emiplessia, ed al tempo stesso da paralisi della lingua. Soccorsa immediatamente cogli opportuni mezzi dell'arte, ricuperò essa dapprima la favella, e poscia anche l'uso delle membra. Scorsi quindi alcuni anni, essendo divenuta nuovamente puerpera, ricadde nell'emiplessia e nell'incapacità di parlare, mali tutti che non poterono rimuoversi col felice successo della prima volta; giacchè tornò bensì ad ottenere la facoltà di agitare a piacimento gli arti, ma non già quella di atteggiare la lingua all'emissione di suoni articolati. La prima volta che visitammo la donna, circa dodici anni dopo il secondo puerperio, godeva ella ottimamente di tutti i sensi interni ed esterni, si interteneva con molta ilarità nell'umana conversazione, ma non le era concesso di articolare veruna voce, eccetto alcuni monosillabi, e quelli in specie che servono ad affermare o negare, i quali però venivano da lei emessi con una tale sgradevole aspirazione. Ingiuntole di metter fuori la lingua, nè potendo ella riuscirvi, ad onta dei grandissimi sforzi da essa impiegati in tentarlo, avvicinammo la mano ai muscoli esistenti fra il mento, la lingua e l'osso ioideo, e ci assicurammo che i detti muscoli non erano punto o quasi niente rigonfi, non ostante quei conati gravissimi. Aperta la bocca, compariva la lingua flaccida, schiacciata, e quasi corpo inerte ritirato verso l'istmo delle fauci. Ma quanto al senso del gusto, mantenevasi egli integro e svegliatissimo. Imperocchè costei pronunziava accurato giudizio intorno ad ogni sorta di cibi e bevande, distinguendo immediatamente le minime differenze nei delicati manicaretti, e avvisandone coi gesti quei meno attenti commensali, cui potevano passare inosservate. A nostra inchiesta vennero eseguiti parecchi esperimenti di questo genere, senza che la donna fosse consapevole del nostro intendimento; e terrà luogo di ogni osservazione l'avvertire che ella si accorse sempre di qualsiasi nostra frode.

Un legnajolo di Voghera, costituito in età sessagenaria, essendo andato soggetto ventiquattro anni indietro ad un parosismo epilettico, non attribuibile a veruna notoria cagione, perdette per dieci giorni la facoltà di parlare, coi non gli riuscì di recuperare ad onta di qualsivoglia medicamento. Due anni or sono decorsi, dacchè nel mese di marzo venne sorpreso da una sensazione di peso alla base della lingua, coo difficoltà nell'emettere i suoni articolati, e con insolita separazione di abbondante saliva; quindi non potè più articolare alcuna voce, quantunque gli restasse perfetta come per l'innanzi la squisitezza del gusto. Mancavagli la facoltà di mandar fuori la lingua, che appariva abbattuta o schiacciata, e pur tuttavia inghiottiva assai facilmente.

Ci piacque esperimentare l'elettricità, dirigendo la corrente elettrica dal fondo dell'occipite al frenulo della lingua ed al mento. Ai primi esperimenti l'infermo cominciòa trovarsi meglio, e mentre nutrivamo grande speranza di perfetta guarigione, quel vecchio, che avea sortito un carattere ruvido o volubile, tacitamente partì dallo spedale.

Abbiamo sovente ammirata l'accuratissima dottrina di Galeno relativa ai nervi della lingua, cui reputando d'assai profitto a qualunque medico sì teorico che pratico, vogliamo riferirla colle sue proprie parole, che sono le seguenti:

» Ut per septimam nervorum conjugationem motus linguae vitiatur: ita sensus impediri potest » per tertiam, quem nervum dissectores mollem » appellant, descendentem, dispersumque (ut sci- » tis) in tunicam, quae linguam comprehendit, » quemadmodum is, qui a septima conjugatione » ortum habet musculis ipsam moventibus distri- » buitur .... Atque videmus interdum gustandi » sensum laedi, atque nonnumquam cum eo tactum » quoque. Neque enim alio gustus, atque alio tac- » tus nervo utitur, ut in motu videre est. Nervi » enim a tertia conjugatione orti non solum tan- » gendi, verum etiam gustandi vim obtinent. Ve- » rum crebrius laeditur gustandi quam tangendi » facultas, quamvis iisdem nervis utraque utatur. » Nam ad gustum quidem exacto judicio opus est. » Tangendi enim sensorium est crassissimum, sicut » cernendi tenuissimum. Movendi autem via linguae » advenit a septima nervorum a cerebro ortorum » conjugatione, non longe a spinalis medullae initio. » Ex facici partibus sola lingua nonnumquam videtur » paralysi molestari, quum nulla sit neque in tac- » tu ipsius, neque in gustu laesio. Cujus rei causa » haud obscura est, vobis praecipue, qui vidistis » nervorum a cerebro processum ad faciem, qui- » dem a parte ejus (cerebri nimirum) anteriore: » ad partes vero totius animalis sub facie omnes ab » altera parte cerebri, nempe posteriore; a qua » etiam eorum nervorum, qui ad linguae musculos » veniunt, conjugatio procedit, quibus ipsa motum » ab electione perficit. Itaque non ab re, quum an- » terior duntaxat cerebri pars afficitur, sola lin- » guae motio vitio carebit: reliquae vero faciei par- » tes omnes in altera parte, dextera, aut sinistra, » et sensum, et motum ab electione amittunt (*V. de loc. affecto Lib. 4. Cap. 2*).

47. Altro ramo *maggiore esteriore* del nervo accessorio all'ottavo pajo.

48. Alcuni filamenti del nervo accessorio sparsi nei fascetti carnosi del muscolo *sterno-mastoideo*.

49. 49. Il nervo accessorio che presso la scapola scorre verso il muscolo *trapezio*.

50. Secondo nervo spinale cervicale.

51. Anastomosi fra il ramo spinale cervicale secondo, ed il ramo *maggiore esteriore* dell'accessorio.

52. Il terzo spinale cervicale.

53. Anastomosi del terzo nervo spinale cervicale col ramo *maggiore esterno* dell'accessorio.

54. Il quarto nervo spinale cervicale.

55. Quinto dei nervi spinali cervicali. Parte superiore del plesso brachiale

56. Il nervo frenico.

57. Terza radice del nervo frenico, che in questo soggetto nasceva con doppia e breve diramazione dal quinto pajo de' cervicali.

ATLANTE TAVOLA QUARANTESIMA SESTA

OPERE VARIE TAVOLA VENTESIMA TERZA

Il nervo glosso-faringeo, ed il faringeo dell'ottavo pajo de' nervi cerebrali.

A. Vena giugulare *interna* troncata.

B. Vena tiroidea *inferiore*.

C. Arteria carotide comune.

D. Principio troncato della carotide esterna.

E. Arteria tiroidea *superiore*.

F. F. Carotide *interna*, ossia cerebrale.

G. Il muscolo milo-ioideo sciolto dal margine destro della mascella inferiore.

H. Il muscolo genio-ioideo.

I. Muscolo genio-glosso.

K. La lingua.

L. Il muscolo stilo-glosso.

M. Il muscolo stilo-faringeo che ad arte è stato sollevato e rovesciato, onde potesse offrirsi allo sguardo il nervo *glosso-faringeo* sottoposto al muscolo stesso.

N. Capo posteriore, recisa e gettata da parte, del muscolo *biventre* della mascella inferiore.

O. Altro capo del muscolo stilo-ioideo.

P. Il muscolo pterigoideo *interno*.

Q. Muscolo *massetere*.

R. Principio del muscolo cerato-glosso, tolto dalla sua sede e troncato.

S. Il muscolo io-tiroideo.

T. Il muscolo erico-tiroideo.

U. U. I muscoli sterno-ioideo e sterno-tiroideo della parte sinistra.

V. Muscolo *obliquo* superiore posteriore del capo.

W. Il muscolo *splenio* del capo.

X. Capo superiore del muscolo *elevatore* dell'angolo della scapola.

Y. Muscolo *retto* maggiore anteriore del capo.

Z. Il muscolo *buccinatore*.

a. a. Il costrittor *superiore* della faringe.

b. b. Il costrittor *medio* della faringe.

c. c. L'*inferiore* costrittore della faringe.

d. Corno destro dell'osso ioide.

e. Ligamento che serve a congiungere l'apice dell'osso ioide col processo superiore della cartilagine tiroidea.

f. La cartilagine tiroidea.

g. g. La ghiandola tiroidea.

h. La destra tonsilla.

i. Processo stiloideo dell'osso temporale.

k. Ligamento che dall'angolo della mandibola inferiore steodesi all'apice dell'osso ioide (*Vedi la Tav. precedente* alla lettera *s*).

l. Porzione della glandola parotide.

m. Processo zigomatico.

n. n. Cartilagini intervertebrali del collo.

o. Processo mastoideo dell'osso temporale.

p. Meato acustico cartilagineo.

q. Follicoli mucosi della membrana della bocca, al di sotto della base o radice della lingua.

r. Tessuto carnoso della lingua al di sotto del muscolo cerato glosso.

1. Il nervo *glosso-faringeo*. Il muscolo stilo-faringeo, come fu superiormente avvertito, è stato a sommo studio ionalzato e arrovesciato in questa Tavola, onde divenissero più chiaramente visibili si il tronco che i rami del nervo *glossofaringeo*. — Circa l'origine di questo nervo e la sua uscita dal cranio vedasi il Sömmerring *de basi enceph.*, ed il Wrisberg *Comment. Anat.* — Nè sarà meno opportuno il consultare il nostro *Commentario sul nervo Accessorio decorrente coll'ottavo pajo de' cerebrali*, alla pag. 493. della Parte V. di questa Collezione, con che la relativa Tav. XLIV. del presente Atlante.

Al Fallopio si attribuisce a torto la scoperta di questo nervo, giacchè Galeno avevane fatta menzione, e ciò che più importa, lo aveva distinto dal *vago*.

2. 2. Primo ramo del nervo *glossofaringeo*, che appena uscito dal cranio si anastomizza col

3. nervo *digastrico comunicante della faccia*. (*Vedi l'* Haller Fasc. Anat. Tab. art. Maxillar. intern. b; *ed il* Neubauer Tab. II. Fig. I. 76.)

4. Altro ramo del nervo *glossofaringeo* unito al *faringeo* dell' ottavo pajo.

5. 6. Due rami del nervo *glossofaringeo* divisi poscia in parecchi altri minori filamenti, e discendenti sopra l'*interna* carotide; nel percorrere il quale spazio si uniscono a compagni coi nervi *molli* del ganglio cervicale superiore del nervo ipotercostale, avvolgendosi attorno alla carotide *interna* (47. 48.) — Sembra che il Neubauer volesse additare alcun che di simile, allora quando formò la sua *Fig. I. della Tav. II.* 77. 81.

7. 8. Altri due nervetti dello stesso ordine e provenienti da una medesima origine, i quali si avvicinano al ganglio ed al plesso del nervo *faringeo* dell'ottavo pajo.

9. Nervo finiente resultante dal coalito di parecchi filamenti del *glossofaringeo*, a cui si approssimano certe fibrette derivate dai nervi *molli* del ganglio cervicale superiore (47. 48.).

10. Filamenti nervosi prodotti dall'unione degli stami dei nervi *molli* e del *glossofaringeo*, e che si osservano nella divisione stessa della carotida comune.

11. Diramazione nervosa di questo medesimo ordine, che posa sull'arteria tiroidea *superiore*.

12. Filamento nerveo composto di stami *molli*, e di rami del *glossofaringeo*, che calandosi dalla parte di dietro sulla carotide comune, si reca al nervo *cardiaco superficiale*.

13. Un ramo, alquanto più grosso, del nervo glossofaringeo, che in parte unito alla

14. plessuosa espansione del nervo *faringeo* dell'*ottavo* pajo, invada il costrittor *superiore* della faringe, ed in parte congiungesi ai

15. rami *circonflessi* del *glosso-faringeo*, e ad altri rametti gettati al muscolo stilo-faringeo, e provenienti da una stessa origine.

16. Ramo insigne del nervo *glossofaringeo*, da cui si producono

17. 17. i nervi *proprii* del muscolo stilo-faringeo, ed altri *circonflessi* attorno a questo muscolo, non

che altri ancora inseriti nel muscolo costrittor *superiore* della faringe.

18. Ramo *linguale minore esteriore* del nervo *glossofaringeo*. Talvolta questo ramo componesi di due o tre *circonflessi*.

19. Altro ramo *linguale minore* (che però non sempre esiste) del nervo glossofaringeo.

20. *Circolo tonsillare* dell' *Andersch*, ossia plessuosa anastomosi del ramo *linguale minore esterno* colle propagini gettate dalla concavità dell' estremo tronco del nervo *glossofaringeo*. Certi tennissimi filamenti dipartendosi dal plesso medesimo, entrano e si aggirano nella tonsilla. = Intorno a questo plesso vedasi l'Andersch *Fragment. nevrol.*; ed il Wrisberg *Comment. de nervis pharyngis* §. 2.

21. 22. Rami *linguali laterali* del nervo *glossofaringeo*, quelli cioè che vengono distribuiti per il bordo della lingua esistente alle di lui radici. Il Monro non si mostrò bastantemente accorato nel delineare questi nervi. (Vedi *Observ. on nerv. system. Tab.* XXVI. n.). Scrivendo l'Andersch intorno ai medesimi, così si espresse: *Omnes data opera per carnem linguae in eas copiosas papillas deduxi, quae parum a crassis illis et magnis papillis in recta linea haud longe a dextero margine linguae ex ejus superiori superficie eductis remotae sunt.* (*Fragment. nevrol* pag. 15). E lo stesso vien pure asserito dal Wrisberg *loc. cit.* § 12. — Per certo egli è indubitato che questi nervi si sperdono a foggia di pennelli sottilissimi nella membrana che riveste il margine posteriore della lingua.

23. Due filamenti del *glossofaringeo*, che in parte ottengono fine nel costrittore superiore della faringe, e in parte rimangono assorbiti da quella glandulosa membrana che cuopre l'epiglottide.

24. Rami *linguali profondi* del nervo *glossofaringeo*. Non altrimenti da quanto osservasi nei *linguali laterali*, questi de' quali ora facciamo parola, oltrepassato il tessuto carnoso della lingua, si dirigono alla superficie di quest'organo in quello spazio che si frappone dalla radice della lingua a circa un pollice avanti il foro *cieco* della stessa. Insegna il Ch. Wrisberg che *questi rami profondi del nervo glossofaringeo si disseminano per le fibre muscolari della lingua* (Loc. cit. pag. 12.). Noi per altro abbenchè abbiamo sempre apprezzata e moltissimo appresziamo tuttora l'autorità di tanto nome, non possiamo in questa circostanza negar fede ai nostri sensi, i quali ci astringono a stabilire che i *rami profondi del nervo glossofaringeo* vanno a terminare tutti fino all'ultimo nella superficie della lingua, senza avere nel loro corso gettata neppur una, per quanto tenuissima, fibretta al tessuto carnoso della lingua.

Nè vi ha dubbio che chiunque abbia una sol volta considerato l'andamento e la distribuzione del nervo *linguale* del quinto paio, non può aver lasciato di osservare che ove ha principio l'organo immediato del gusto, ivi risolvesi in viluppetti gustatorj a guisa di pennelli, recandosi alla superficie della lingua a circa un pollice di distanza in avanti dal foro *cieco* della medesima; e che da quel punto ciascun pennello si volge all'apice della lingua, e perciò all'innanzi. Quindi tutta quella porzione di lingua che è compresa fra la sua radice e la prima divisione del nervo *linguale* del quinto paio, è priva d'immediato o almeno di primario organo del gusto. Ma tutta questa parte posteriore di lingua scorgesi però fornita da ogni banda di nervi molto abbondanti, e nel mezzo vivificata dal *glossoforingeo*; le estremità dei quali nervi, trovandosi indubitatamente nella sostanza glandolosa della grossa membrana che ricuopre la radice della lingua stessa, non che in quei tubercoli che compariscono sotto forma di papille all'intorno e per un dito traverso davanti al foro *cieco*, sembrò a taluno probabilissimo che il nervo *glossofaringeo* fosse come un secondo istrumento del gusto, oltre il nervo *linguale* del quinto paio. Per altro non può cadere alcun dubbio, che gran parte di quei tubercoli che esistono alla radice della lingua, non sono già papille gustatorie, ma bensì corpi glandulari, e che o nessuna o pochissime esistano nei bordi e nel mezzo della lingua le papille cilindriche e fungiformi, che in tanto numero si riscontrano nei margini anteriori e nella punta della lingua medesima; ed in fine costa per indubitata esperienza, che la radice della lingua non può distinguere le qualità dei corpi saporosi. Per lo che sembra piuttosto simile al vero che il nervo *glossoforingeo*, se pure si estolle in qualche papilla attorno alla base della lingua, non vi stabilisca però verun organo gustatorio, o per lo meno ve ne determini uno ottusissimo, e il quale può a molto miglior ragione paragonarsi a quel *tatto* comune, preso in lato senso, di cui la cute è fornita a preferenza d' ogni altra parte. Nè questa opinione resta molto indebolita dagli esempi di persistenza del gusto anche dopo l' asportazione della lingua fino quasi alla sua radice, nè dall'osservare che qualche attitudine al gusto si mantenne allora nel palato molle e fin anche nello stesso esofago; poichè egli è certo e dimostrato che solo da alcune sostanze più piccanti può risvegliarsi una qualche sensione in questa parti, ma sempre però così oscura ed incerta da non meritare di esser distinta col nome di gusto, mentre essa è ben diversa da questo senso squisito che risiede nell'apice e nei bordi anteriori della lingua.

25. Il nervo *accessorio* all'ottavo paio de'cerebrali.

26. Ramo *maggiore* ed *esteriore* dell' *accessorio*.

27. Ramo *minore* ed *interno*, dal quale prende origine un'altra radice del nervo *faringeo*, che or ora saremo per indicare.

28. Altra profonda anastomosi fra il ramo *minore interno* dell' accessorio e l' OTTAVO pajo de' cerebrali.

29. Il nervo *faringeo* che proviene dall' OTTAVO pajo dei cerebrali. Non troviamo che alcuno abbia fatta menzione di questo nervo avanti il Fallopio, il quale trattando del nervo VAGO si esprime: *Aliquot tenues ramulos, quandoque geminos, quandoque vero plures a dicto sejunctos ad faucium musculos transmittit, sed ex his insigniorem in musculum a Larynge ortum, gulamque ambientem propagat.* (*Observ. anat.* pag. 152.) L' HALLER compendiò con molta accuratezza, sebbene in poche parole, tutta la storia di questo nervo nei suoi *Elem. phys. Lib.* 10. *Sect.* 6. §. 19. — E merita altresì d' esser consultato il WEISBERG *Comment. Anat. de nervis pharyngis* § 15.

Indagata diligentemente e scoperta l' origine del nervo *faringeo* nel tronco stesso dell' OTTAVO pajo, resulta con tutta chiarezza che questo nervo proviene da doppio e distinto fonte; dei quali l' uno dal ramo *minore interno dell' accessorio*, e l' altro dalle fibrette dell' OTTAVO pajo de' nervi cerebrali. Questa composizione del nervo *faringeo* fino dal suo principio, con i filamenti dell' *accessorio* e dell' OTTAVO, offrirebbe forse un qualche lume, almeno sotto un certo rapporto, onde comprendere ciò che espresse GALENO *de loc. affect. Lib.* 5. *Cap.* 5. — ivi — *Quotquot dolorificum quempiam in gula habent affectum, omnes ex dorsi quoque dolore ipsum significanter declarare?* Lo giudichino i clinici.

Del resto il nervo *faringeo* allontanandosi dal *tronco* dell' OTTAVO pajo, e ritenendo per lunga pezza l' aspetto dei due funicoli a lui aggregati, ascende sulla carotide cerebrale in quel punto ove forma anastomosi al Num. 4 col nervo *glossofaringeo*; quindi coperto da certi stami più lunghi, cui vengono gettati dal *glossofaringeo* sulla carotide cerebrale (N.° 5. 6. 7.) si dirige alla faringe obliquamente in basso e in avanti; e tostochè sia giunto alla regione superiore del costrittore medio, separandosi un tantino scambievolmente quei due funicoli del nervo *faringeo*, si espandono in un certo plesso *gangliforme*.

30. Espansione *gangliforme* plessuosa del nervo *faringeo*, che esiste nella regione del costrittore *medio* della faringe.

La struttura di ciò che cade in discorso fu esposta con molta accuratezza dal WEISBERG: » Nunc » ulterius facto versus anteriora progressu, fibrae » nervi pharyngei parumper a se invicem diducun- » tur, ut latescant, nonnullis earum fibrarum pau- » xillum versus inferiora inclinantibus. In superio- » rem marginem, et aliquantulum anteriorem reci- » pit jam ramum communicantem secundum ex » Glossopharyngeo, quo recepto, pharyngaeus ner- » vus in nodiolum ganglio vero perfecte similem » pharyngaeum commode appellandum intumescit. » *Comment. Anat. de nerv. pharyng.* §. 7. — L'HALLER la chiama *parte gangliforme del* nervo *faringeo*, nel suo *Program. de nervo phrenico dexteri lateris.*

31. 32. 33. Rami *ascendenti* che si dipartono dal plesso *gangliforme* del nervo *faringeo*, e disseminati per il costrittore *superiore* e per la sommità della faringe.

34. Alcuni filamenti del nervo *faringeo*, congiunti a certi stami del glossofaringeo.

35. Propagini del *faringeo* attorcigliate in cima e rivolte in basso e in avanti, inserendosene una parte nel costrittore *superiore*, e l' altra nel costrittore *medio* della faringe.

36. Ramo insigne del nervo *faringeo*, che merita d' esser appellato *ramo discendente*.

37. 38. 39. 40. Filamenti del ramo *discendente* del nervo *faringeo*, i quali a foggia di pennello si insinuano nel costrittore della faringe sì *medio* che *infimo*.

41. Anastomosi del ramo *discendente* del nervo *faringeo* col nervo *laringeo esterno* dell' *intercostale*.

42. 42. Nervo *interno laringeo* dell' OTTAVO pajo de' nervi cerebrali.

43. Anastomosi del *laringeo interno* col *faringeo*.

44. Anastomosi del *laringeo interno* col nervo *molle* del ganglio cervicale superiore del nervo *intercostale*, dalla quale anastomosi trae principio il nervo *laringeo esterno*.

45. Tronco *gangliforme* dell' OTTAVO pajo dei nervi cerebrali, appena è uscito dal cranio. Il PFEFFINGER lo chiama *tronco tumidetto dell'* OTTAVO. (*De struct. nerv. Sect.* 2. § 30).

Avvi taluno che attribuisce al FALLOPIO la scoperta di questo corpo tumidetto ed olivare dell' OTTAVO pajo di nervi; ma noi siamo d'avviso nulla esservi di più certo, quanto che il FALLOPIO ebbe in mira di descrivere nel luogo in questione il ganglio *cervicale superiore* del nervo intercostale, che trovasi in stretta congiunzione col tronco dell' OTTAVO pajo. Di questa scoperta, qualunque ella siasi, andiamo debitori al WILLIS, come quegli che aveva già fatta questa osservazione relativamente al FALLOPIO nella *Nerv. descript. Cap.* 23., ove si espresse: » Hic loci nervi *intercostalis* seu truncus, sive ra- » mus paris *vagi* caudici inosculatur: ibidem major » factus in tumorem quemdam corpori calloso, seu » ganglio similem attolli, atque excrescere videtur: » hic cum oblongus sit a FALLOPIO corpus olivare » dicitur; cujusmodi modo unicum, modo bina » idem author huic nervo adesse pronunciat; cum » revera in paris *vagi* trunco unum, alterum au- » tem in vicino *intercostali* constanter reperiatur. »

E dal Vieussens ci fu molto accuratamente delineata questa *tumidezza* del tronco dell' OTTAVO

Digitized by Google

pajo nella *Nevrog. univers. Tab. nerv. Octav. et Intercost.* II. H.

46. Ganglio cervicale *superiore* del nervo *intercostale.*

47. Nervi *molli* che emanano del ganglio cervicale superiore del nervo intercostale.

48. Due filamenti dei nervi *molli* del ganglio superiore cervicale del nervo intercostale, i quali si avvolgono attorno all'arteria carotide interna, e che si congiungono ai filamenti del *glossofaringeo* caduti sulla detta arteria (N. 5. 6.). Nei cadaveri possono osservarsi certi altri filamenti *molli* simili a questi, e che serpeggiano dietro la carotide interna, l'inserzione o associazione de'quali si eseguisce coll'espansione *gangliforme* del nervo *faringeo* dall' ottavo pajo (N. 30).

49. Due nervi *molli* sorti dalla profonda regione del ganglio cervicale superiore del nervo ioterco-stale, i quali iosieme alle propagini del nervo *laringeo interno* (N. 44.) stabiliscono l'origino del nervo *esterno laringeo.* (Vedi la Tav. 64. delle nostre Opere varie, dell' Atlante 47. ai N. 55. 77. 78.).

50. Nervo *laringeo esterno*, che meriterebbe piuttosto la denominazione di nervo *farigo-laringeo* composto dell'*intercostale* e del *vago.*

51. 52. Propagini del nervo *laringeo esterno* compartite al *medio* ed *inferiore* costrittore della faringe.

53. Ramo del *laringeo esterno* al costrittore *medio* della faringe, del qual ramo parecchie fibrette si trasferiscono nell' ioterno della laringe.

54. Anastomosi che non sempre riscontrasi fra il *laringeo interno* e l' *esterno.*

55. Tre diramazioncella del *laringeo esterno* disseminate per il costrittore *inferiore* della faringe, per l'interno della laringe e per la glandula tiroidea.

56. Nervi *molli* che sorgono dall' apice più inferiore del ganglio cervicale superiore del nervo *intercostale.*

57. Anastomosi dei nervi *molli* inferiori col nervo *laringeo esterno.*

58. Nervetto *molle discendente* al cardiaco *superficiale.*

59. 60. Tenui diramazioni *molli* del nervo *intercostale*, che s'introducono nella ghiandola tiroidea.

Dalle fin quì riferita distribuzione dei nervi della gola, giova dedurre che la *faringe*, cioè quel muscolo che è destinato all'uffizio d' inghiottire, e che non differisce dagli altri muscoli volontarii, accoglie molti nervi e da svariate radici. Imperocchè il palato *molle* riceve i nervi dal quinto pajo, mentre il rimanente della *faringe* trae i nervei filamenti dell' *accessorio*, dall'*ottavo*, dal *glossofaringeo* e dall'*intercostale* cervicale. La qual cosa non è per certo immeritevole dell'attenzione dei clinici nel determinare le sedi e nel valutare i sintomi delle malattie, che o occupano la faringe, o sivvero investendo altre parti, a cagione de'perturbamenti indotti nel generale sistema nerveo, fanno che ne partecipi per consenso la faringe in molti e spesso mirabili modi.

61. Il nono pajo de' nervi cerebrali.

62. Anastomosi inarcata fra il primo ed il secondo degli spinali cervicali.

63. Anastomosi del nono pajo de' nervi del cervello con il primo degli spinali della cervice. Eccellente menzione fu fatta di questa anastomosi dal Willis *Nerv. descript. Cap.* 29.

64. Due grossi rami, cui il primo pajo degli spinali cervicali tramanda al ganglio cervicale superiore del nervo *intercostale.*

65. Corte ma grosse radici che dal secondo degli spinali cervicali si inseriscono nel ganglio cervicale superiore del nervo *intercostale.*

66. Piccola propagine del ramo comunicante del secondo col terzo pajo degli spinali cervicali, che si dirige all' apice inferiore del ganglio cervicale superiore del nervo *intercostale.*

67. Anastomosi del secondo col terzo pajo degli spinali cervicali.

68. Ramo che dal secondo spinale cervicale scorre al *discendente* del nono pajo.

69. Il terzo dei nervi spinali cervicali.

70. Ramo del terzo degli spinali delle cervice, il quale si unisce al discendente del nono pajo.

71. Il quarto degli spinali cervicali.

72. Quinto fra i nervi spinali delle cervice. Principio del plesso brachiale.

73. Il nervo *diaframmatico.*

74. Porzione dura del nervo acustico.

75. Ramo *digastrico* della porzione dura del nervo acustico che provvede al muscolo della mandibola inferiore.

76. Ramo *stilo-joideo* della dura porzione, gettato al muscolo d'egual nome.

77. Filamento del ramo *stilo-ioideo* della porzione dura del nervo acustico, che concorre coi nervi *molli* ascendenti sull'arteria temporale. (Vedi la Tav. 64. delle Opere varie, dell' Atlante 47.).

78. Il nervo *auricolare*, che provenendo dal terzo ramo del quinto pajo forma costante anastomosi colla porzione dura del nervo acustico.

79. Ramo *temporale* della predetta porzione dura.

80. Ramo *faciale superiore* della stessa.

81. Ramo *faciale medio* della medesima.

82. Ramo *faciale inferiore* della suddetta dura porzione.

ATLANTE TAVOLA QUARANTESIMA SETTIMA

OPERE VARIE TAVOLA VENTESIMA QUARTA

I NERVI CARDIACI DEL LATO DESTRO.

A. A. I polmoni che sono stati appositamente slontanati assaissimo.

B. Faccia anteriore convessa del cuore.

C. Seno dell'orecchietta anteriore del cuore, spogliato della membrana che gli è propria.

D. L'orecchietta anteriore del cuore, propriamente detta.

E. La vena *cava* superiore troncata.

F. La vena *cava* inferiore.

G. G. Le vene polmonari *profonde* del lato destro.

H. H. H. H. Le vene polmonari *superficiali*.

I. Tronco dell'arteria polmonare.

K. Ramo destro dell'arteria polmonare.

L. L'arteria *aorta* fortemente stirata, e rovesciata dalla banda sinistra.

*. Ligamento arterioso.

M. Arteria innominata.

N. Arteria destra succlavia.

O. O. Arteria *inferiore* destra tiroidea.

P. Arteria vertebrale.

Q. Arteria mammaria *interna*.

R. Arteria brachiale.

S. Arteria mammaria *esterna*.

T. Arteria soprascapolare profonda.

U. U. Il modo con cui l'arteria umerale vien circuita dal plesso dei nervi brachiali. — L'Hallea dice che *il detto plesso*, o *il medio è solito di circondare come con un' ansa l'arteria succlovia*. (*Elem. physiol. Lib.* 10. *Sect.* 6. § 36.) Alcun che di simile può osservarsi nell'arco crurale all'egresso dell'arteria femorale, e nel poplite, dove il nervo tibiale comune sostiene la divisione dell'arteria poplitea.

V. L'arteria carotide primitiva del lato destro.

W. La carotide *interna*, ossia cerebrale.

X. L'*esterna* carotide.

Y. L'arteria tiroidea *superiore* recisa.

Z. Z. L'arteria occipitale.

a. Arteria temporale *profonda*.

b. Arteria auricolare *posteriore*.

c. Arteria *trasversale* della faccia.

d. Arteria mascellare *interna*.

e. Piccola arteria *parotide*.

f. Arteria temporale *superficiale*.

g. g. Arteria mascellare *esterna*.

h. h. Due notevoli rami dell'arteria mascellare *esterna*, che si aggirano nella sostanza della glandula mascellare.

i. i. L'arteria *linguale*.

k. k. l. Rami *sotto-linguali* dell'arteria predetta.

m. La ghiandola *sotto-linguale*.

n. Arteria carotide sinistra.

o. Curvatura dell'aorta.

p. p. Origine dall'arteria succlavia sinistra.

q. Principio dell'arteria tiroidea *inferiore* del lato sinistro.

r. Origine comune dell'arteria *trasversale del collo*, e della *trasversale della scapola*.

s. Arteria mammaria *interna* sinistra.

t. Arteria succlavia sioistra.

u. Arteria tiroidea superiore destra, recisa. (Vedi Y).

v. Canto destro arrovesciato della glandula tiroidea.

w. La ghiandola mascellare.

x. x. x. I corpi delle vertebre della cervice, cioè della terza, quarta e quinta contando d'alto in basso.

y. Prima vertebra dorsale.

z. Porzione del ligamento *stilo-mascellare*.

α. Parete destra della cartilagine scutiforme recisa.

β. Cartilagine ericoidea.

γ. Faccia scabrosa della cartilagine articolare ericoidea, ove si connetteva alla destra parete della cartilagine scutiforme.

δ. δ. Grossa membrana glandolosa della laringe, appena sotto alla radice della lingua.

ε. Canto destro dell'osso ioide.

ζ. Apice del processo superiore e posteriore della cartilagine scutiforme, che è stato tagliato, ma però trovasi tuttora congiunto all'osso ioide mediante il ligamento.

η. Cartilagine epiglottide.

ϑ. Lato perpendicolare della destra cartilagine aritenoide, unitamente alla glandula d'egual nome che esiste nella stessa parte.

ι. ι. Le fibre del muscolo aritenoide che scorrono incrocicchiandosi.

κ. Muscolo *posteriore* crico-aritenoide.

λ. Muscolo *laterale* crico-aritenoide.

μ. μ. Fascetto superiore, medio ed inferiore del

muscolo tiro-aritenoide. (*Vedi* l' Albino Tab. musc. hom. *Tab.* 12. *Fig.* 4. *a. b. c. d. e.*)

ν. ν. La carne della faringe che stava adesa alla parete destra della cartilagine scutiforme e ericoidea, ed ora ne ò stata staccata ed arrovesciata in modo che possono comodamente osservarsi i primarj muscoli dell' organo fonico.

ξ. Sacco imbutiforme della faringe.

π. La trachea e la faringe assai tirate e depresse verso il lato siniatro.

ρ. Il bronco destro.

σ. Il bronco sinistro.

τ. τ. Arteria coronaria *destra*, ossia anteriore.

υ. φ. Due notevoli rami dell' arteria coronaria *destra*, serpeggianti per il ventricolo anteriore del cuore.

χ. Ramo anteriore dell' arteria coronaria posteriore, che è stato rimosso alcun poco dalla sua naturale giacitura e direzione, la quale è più obliqua dal di dietro all' innanzi; e ciò perchè potessero più agevolmente osservarsi le inflessioni dei nervi, le quali hanno luogo attorno e al di sotto del ramo in discorso.

ψ. Porzione della clavicola sinistra.

ω. Fibre dei muscoli pettorali *maggiore* e *minore*, le quali sono state troncate e ripiegate sovra se medesime.

ϒ. Regione alta della faringe, in cui è degna di rimarco quella porzione del muscolo costrittore *superiore*, che si diparte dal corno destro dell'osso ioide.

Δ. Il muscolo *stilo-glosso*

Θ. Il muscolo *stilo-faringeo*.

Λ. Il muscolo *genio-glosso*.

Σ. Il muscolo *genio-ioideo*.

Π. Il muscolo *massetere*.

Ξ. Il muscolo pterigoideo *interno*.

Φ. Carne posteriore del muscolo *digastrico* della mascella inferiore.

Υ. Principio del muscolo *stilo-ioideo*.

Ω. Porzione del muscolo *trapezio*.

II. Muscolo *splenio* del capo.

III. Capi superiori del muscolo *elevatore* dell' angolo della scapola.

IV. Il muscolo *coraco-brachiale*.

VI. Capo lungo del muscolo *bicipite*.

VII. I muscoli *piccolo rotondo* e *gran rotondo*, ossia muscoli rotondi *maggiore* e *minore*.

VIII. Porzione del muscolo *sotto-scapolare*.

IX. Il muscolo *milo-ioideo* staccato dal margine destro della mascella inferiore ed arrovesciato.

XI. Il capo dell' omero.

XII. Processo *coracoide* della scapola.

XIII. Processo *acromiale* della medesima.

XIV. Parte della clavicola destra.

XV. Largo ligamento che unisce i due processi della scapola.

XVI. Il tendine del *lungo* capo del muscolo *bicipite*.

XVII. Muscolo scaleno *anteriore*.

XVIII. Muscoli scaleni *posteriori*.

XIX. Il muscolo *lungo* del collo.

XX. Muscolo *retto interno maggiore* del capo, assai tirato dal di dentro all' infuori.

1. Il nervo VAGO rimosso dalla naturale sua posizione, in cui discende compagno posteriore ed esteriore dell' arteria *carotide*, e che è stato tirato verso il di fuori, onde scoprisse il meno possibile il nervo intercostale.

2. Ramo *cardiaco superficiale* del nervo VAGO, il quale ramo vien gettato ai precordj dall' OTTAVO pajo de' cerebrali mentre trovasi tuttora nella cervice. (Vedasi *l'* Haller *Fasc.* II. *c.* 4. oon che la Tavola dell' Andrasch posta in calce del *Trattato dei nervi*, e segnatamente al N.° 10). Questo notabilissimo e costante ramo dell' OTTAVO pajo fu onninamente ommesso dal Neubauer.

3. Altro ramo *cardiaco superficiale* dell' OTTAVO pajo, il qual ramo però non sempre esiste: ma posta la sua esistenza si congiunge nel torace col nervo gran *cardiaco* dell' *intercostale*, al modo stesso del *primo* ramo *superficiale cardiaco* di cui facemmo sopra menzione.

4. Certi funicoli che in parte derivano dal ganglio cervicale inferiore, ed in parte dal primo ganglio toracico, i quali si inseriscono nel tronco dell' OTTAVO pajo sotto l' arteria succlavia e la mammaria interna.

Il Ch. Haase nel suo *Progr. de plexubus oesophageis nervosis, parisque* VAGI *per pectus decursu*, notò e descrisse una simile unione nella parte superiore del petto fra il nervo *intercostale* e l' OTTAVO pajo.

5. Origine del nervo *ricorrente*, che fu già denominato *riversivo*, la quale ora è semplice, ed ora composta di parecchie fibre derivate dal tronco dell' OTTAVO pajo, e che sono separate di breve tratto. (V. il Vesale *de hum. corp. fabr. Lib.* 3. *Fig.* 2. *l. m.*, Lib. 4. Fig. 6. *b.*)

Il Willis lo tenne per un nervo particolare distinto dall' OTTAVO pajo; ma nell' uomo la cosa cammina certamente di ben altro passo. Eccone le parole. » Nervus *recurrens* etiamsi videatur ramus a » *vagi* trunco emissus, revera distinctus est, et sin» gularis nervus usque ab origine paria *vagi* acce» dit; tamen melioris conductus gratia sub eadem » tunica cum reliquo paris *vagi* trunco continetur. *Nerv. descrypt.*

6. Incurvazione sinuosa all' insù del nervo *ricorrente*.

7. Ramo insigne gettato al *ricorrente* dal ganglio cervicale inferiore e dal primo toracico del nervo intercostale.

8. Anastomosi del *ricorrente* col grande funicolo del ganglio cervicale medio, indicato col N: 109., del nervo intercostale (V. l'Eustachio *Tav.* 18. *fig.* 2. *q.* dell' edizione dell'Albino).

9. 10. 11. Rami *ascendenti* del nervo *ricorrente*.

12. 13. Rami *discendenti* del *ricorrente*, nel numero dei quali deve annoverarsi anche il filamento N.° III. congiunto al gran nervo *cardiaco* dell' *intercostale*.

14. Ascensione del nervo *ricorrente* presso la trachea a dietro all'arteria *succlavia* ed alla *carotide* comune.

15. Il tronco del nervo *ricorrente* che ascende sull' arteria *tiroidea inferiore*, e che abbraccia i rami dell' arteria medesima presso la loro inserzione nella glandula *tiroidea*. » Ascendit prope » *carotidem* (dice l' Haller) et laqueo saepe ex » trunco, et ramo facto amplectitur arteriam *thyreoi-* » *deam* inferiorem. Applicat se utrinque secundum » latera bronchi ante oesophagum, dein ante ipsum » bronchum a tergo glandulae *thyreoideae* ad eum » eo ad imum *laryngem* bifidus venit, et sub car- » tilagine scutiformi, sub *crico-pharyngaeo muscu-* » *lo*. » *Elem. phys.* Lib. 9. Sect. 1. § 28.

16. 16. Pannelli nervosi del *ricorrente*, i quali da particolari spiragli si introducono nella cavità tracheale, e si spandono mirabilmente e sottilmente nella membrana interna di questo canale. L'Haller osserva: » Plurimas gulae, dum cum ea ascendit, » impertit ex ordine propagines. Plurimas etiam » broncho, quae in membrana intima eum acutum » sensum faciunt, quem sumus admireti. » *Loc. cit.*

17. Filamenti del nervo *ricorrente* compartiti al fondo dell' imbuto della *faringe*, ed al principio dell' *esofago*.

18. 19. Stami plessuosi del *ricorrente* gettati al costrittore inferiore della *faringe*.

20. 21. Rami del *ricorrente*, alunni dei quali compenetrano la ghiandola *tiroidea*, mentre altri scorrono nella trachea, e vanno a terminare sottilissimi nella sua membrana interna.

22. Ramo insigne del *ricorrente*, che forma la primaria e più d' ogni altra cospicua anastomosi fra il *ricorrente* ed il *laringeo interno* dell'ottavo pajo. N.° 141.

23. Filamenti del *ricorrente* gettati al muscolo *erico-aritenoide posteriore*. Il Fabricio da Acquapendente gli disse *porzione del nervo ricorrente inseritu nel muscolo operiente.* (*De larynge vocis organo.* Cap. 10. Fig. 38. *a.*) Furon altresì rappresentati in disegno dal Cassereio *De voce, auditusque org.* Tab. 13. Fig. 2, 3. =

L' altro sottil filamento che vedesi poco al di sopra dei due or ora indicati, e che serpeggia sotto il muscolo *erico-aritenoide posteriore*, e fra lui e la cartilagine *cricoidea*, serve a mantenere la comunicazione col nervetto del *laringeo interno*. N.° 144.

24. Ramo del *ricorrente*, il quale passando primieramente sotto l' inserzione del muscolo *erico-aritenoide posteriore*, e quindi dividendosi in tre o quattro filamenti, si unisce in parte col ramo *discendente* del *laringeo interno* N.° 144., e in parte si inserisce nelle fibre oblique e traverse del muscolo *aritenoide*. Del resto si è questa la seconda delle due perpetue e molto cospicue anastomosi del *laringeo interno* e del *ricorrente*.

25. Filamento del nervo *ricorrente* che si diffonde per la ghiandola *aritenoidea* e per la limitrofa membrana interna della *laringe*.

26. Due tenuissimi stami gettati dal nervo *ricorrente* al muscolo *crico-aritenoide* laterale.

Il Cassereio *loc. cit. Tab.* 13. Fig. 4. D. si unisce al sentimento del Fabricio da Acquapendente il quale si esprime nei seguenti termini: » Nervi » *recurrentis* altera portio, quae sursum magis scan- » dens in musculum inseritur, quem partim intra, » partim extra angulum in *crycoida* consistere » diximus, qui et ipse ab infernis sursum recta pro- » greditur ad *aritaenoydem.*=*Loc. cit. Fig.* 38. 6.

27. Diversi sottilissimi filamenti del *ricorrente* ripiegati in cima, e sparsi per il doppio ordine di fibre carnose, delle quali è composto il muscolo *tiro-aritenoide*.

Asserisce il Fabricio da Acquapendente che: *tertius ramus tandem in maximum, internumque musculum glottida occludentem disseminatur* (Loc. cit. Fig 38. e.) e né altrimenti la intende il Cassereio nel luogo citato *Tav.* 13. *Fig.* 4. E. — Laddove l' Haller facendo menzione della spartizione del *ricorrente* ai muscoli che servono all' organo fonico, fa uso di queste parole: » In ipso *larynge* edit » ramum *thyreo-arytaenoideo* musculo, et *erico-* » *arytaenoideo* laterali: alterum sive truncum sive » ramum *crico-arytaenoideo* postico. Communicat » denique cum *laryngaeo* trunco in crico-arytae- » noideo postico musculo. » *Loc. cit. lib.* 9, *Sect.* 1. §. 28. Che è quanto dire aver egli seguita la descrizione del Ruisio, la quale va del pari colla verità. (V. *Dissert. de voce, ejusque org.* § 26.)

Circa l' ufizio del nervo *ricorrente*, e relativamente all' utilità ch'egli presta nell' emissione delle voci, è notissimo l' esperimento di Galeno, col quale dimostrò che legando e recidendo ambedue i *ricorrenti*, si faceva perdere agli animali la facoltà di tramandare qualunque suono; lo che pure riferì esser avvenuto in un fanciullo, cui l' imperizia d' un chirurgo troncò i nervi predetti, nell' asportare a troppa profondità le scrofole dal collo. D'altronde il rinnovarsi d' eguale esperimento per gli antichi e moderni anatomici sui bruti, e sempre con eguale successo, non ci permette di dubitare che il nervo

ricorrente d'embedue i lati non sia il *primario* istrumento, col cui mezzo emettiemo le voci e le erticoliamo e nostro senno. Ed iotanto diciemo esser egli l'istrumento *primario*, in quanto che ei resta dell'eostomia comprorato che il nervo *laringeo interno* dell'ottavo pajo ha une certa [partn nell'espressione de'aooni, conforme parecchie esperienze istitnite oei cani ce ne dierono convincimento. In fetti osservemmo che troncato il nervo *laringeo interno* da ogni bande del collo di nn cane, lasciando illesi i nervi *ricorrenti*, tosto la di lui voce si faceva udire più dimesse, ossia meno acuta che per l'innansi, quasichè nello stesso momento in cui venirano ad esser recisi quei nervi *laringei interni*, l'animale fosse sorpreso de lieve raucedine. Ed noiforme ella nostra si fu l'osservazione del Hunter. Imperocchè, egli dice, esaminando fino a qual punto quest' esperimento influisse sulla voce, trovammo ch'essa diveniva più bassa in certi snoi, abbenchè non molto restasse dimiooita di forza, e perseverasse quasi costantemente nel medesimo grado. *Upon examining the effect of this experiment on the voice, it was several notes flatter, though not much altered in its strenght. (Mem. of the medical society of London* pag. 435. del vol. 3o.)

L'anetomia fu pur quelle che ei convinse, che oltre la doppia e costante enastomosi del *laringeo interno* col *ricorrente*, le fibre decussate del muscolo *aritenoide* eccolgono pure certi distioti nervei filemeoti dal ramo *discendente* del *laringeo interno* (N. 144.); del che ne segue esser indispensabile che il muscolo *aritenoide* soffra oo qualche indebolimento in conseguenza della recisione del nervo *laringeo interno*; e che per lo contrario, tagliato il *ricorrente* di ogoi leto, n perseverando nella loro integrità i nervi *laringei interni*, il muscolo *aritenoide* ritenga ciò non ostante nna qualche attitudine e prestarsi ei cenni della volontà: mentre tale è il resultato dell'esame del modo coo cui si distribuiscono i nervi delle *laringe*, n concorda colla verità della cosa. Per altro nna volta che sieno stati reciai i oervi *ricorrenti*, l'exione del muscolo *aritenoide* è insufficiente ad emettere intensi suoni, poichè in tal caso si riscootrano ooiosi n paralitici i muscoli *tiro-aritenoidi*, ed i *cricoaritenoidi posteriori* e *laterali*, nei quali è iosita principalmente la facoltà di empliare la glottide, e di tendere al tempo stesso i legamenti fonici. Laondn resulta per oecessarie conseguenza che, legati ovvero recisi i *ricorrenti*, lo voce debba spengersi quasi onninamente, o se pure nna qualche facoltà ad emetterle si verifichi tuttora negli animeli in forze della persistente exione del muscolo *aritenoide*, ciò non debba riguardarsi se non comn un debole o laoguido conato: lo che pore resta persuaso dagli esperimenti spassionatamente instituiti nei vivi eoimali, e ne convinee che onde possedere una voce schietta si ricerca per prima cosa la sanità dei nervi *ricorrenti*.

28. Alcune eltre minori e non costanti onioni del nervo *ricorrente* coo i rametti più profondi del *laringeo interno* dell'ottavo pajo.

29. Il tronco dell'ottavo pajo di nervi del lato destro, che scorre al di dietro del polmone, presso il bronco della detta parte.

30. Comnnicazione molto rimarchevole dei rami *discendenti* del oervo *ricorrente* col gran oervo *cardiaco* dell' intercostale.

31. 32. 33. Cordoni nervei che io parte provengono del tronco dell' ottavo pajo, ed in parte dai rami *discendenti* del *ricorrente*; e i quali scorrendo sulla superficie eoteriore della trachee o dei bronchi, obliqnamente dalla destra alla sinistra, terminano nel plesso *polmonare anteriore* e *minore* dell'ottavo pejo. Vedasi l'Hallen *loc. cit.*, ed il Neubauer *loc. cit. Tav.* 1. 2. *fig.* 1.

34. 35. 36. 37. Pennelli nervei che emanano nel torace dal tronco dell'ottavo pajo, ed elcuni etami de'quali proveggono all'esofego, laddove i rimanenti penetrano nel bronco destro a determinati iotervalli.

38. Ramo dell'ottavo pajo che e'introduce nel polmone insieme all' arteria polmonare ed al prossimo bronco.

39. Cordone dell'ottavo pajo alquanto più grosso n che esiste costantemente, dal quele resta formeta la più grao partn del plesso polmonare *superficiale* del lato destro; poichè

40. 41. si fa compagno dell'erteria polmoocre o del bronco; n poscia

42. della veon *cava* superiora; e quiodi provvede allo etesso seno destro venoso: mentre per ultimo geonra

43. 44. 45. 46. 47. il plesso polmonare *superficiale* del lato destro.

48. *Plesso polmonare anteriore minore* dell'ottavo pajo. Alcuni filemenli di questo plesso reticolato si volgono el bronco ed el polmone destro; alcuni congiuntisi eon i stami del nervo *intercostale* scorrono dietro l'arterie polmoocra ei seni venosi del cuore ed alle orecchiette, e poscia alla faccia posteriora schieccieta del cuore stesso. (Vedi le Tev. 25. di queste Opere varie, e dell'Atleote 48.ma, al N. 69.; la Tav. 26. delle Opere varie, 49 dell'Atlaote el N. 43., e la Tav: 27. delle Opere varie, 50 dell'Altante Fig. 2.)

49. Certi sottili filemenli che derivano dal ganglio *cardiaco* dell' *intercostale* (N. 144.), ed essocieti ad eltri tenui etami parimeote dell'ottavo pajo, che partonsi dal plesso polmonare *anteriore*, ed noitamente all'erterie polmonare ei introducono nel polmone destro.

50. Alcuni stami oervei del plesso polmonare *anteriore* dell'ottavo pajo, i qoali avvolgono l'arteria polmonare a foggia di aosa, dopo aver accolti dei filamenti dal gran *cardiaco* dall'*intercostale*.

51. Anastomosi molto notabile del *ricorrente sinistro* col plesso polmonare *anteriore* dell'ottavo pajo di nervi del lato destro.

52. Il nervo intercostale nel punto in cui comincia ad uscire dal canale carotico, per valermi della frase usitata nella scuole. Dalle osservazioni però del Ch. Fontana sembra assai verisimile, che i nervi *molli* sortendo dall'apice superiore del *primo ganglio cervicale* del nervo *intercostale* seguano il corso dell'arteria carotide interna, salendo seco verso il cranio, e che mediante alcuni rami si uniscano e coogiuogano via facendo al *mascellare superiore* della quinta conjugazione, con che al sesto pajo di nervi cerebrali. Imperocchè i nervi *molli* in discorso, dopo aver circondata in più modi l'interna carotide, ed aver abbandonato il nervo del Vidio, si recano in copia a quel sito in cui il sesto pajo de'nervi cerebrali si incrocia colla carotide nel seno adiacente all'apofisi dello sfenoide, ed ivi formano una rete-tura, in cui resta pur compreso il sesto pajo dei nervi del cervello, mediante due o tre distinte propagini; quindi i nervi *molli* si determinano indubitatamente ad ascendere sull'interna carotide, e si recano alla curvatura superiore dell'arteria medesima presso la cavità del cranio, nella quale curvatura intrecciati, e gradatamente ognor più assottigliandosi vengono in fine a diaperdersi. A dir vero non fu a noi concesso, nemmeno allora che ci valemmo di lenti acutissime, lo scuoprire che ona sola propagine di questi nervetti seguisse il corso delle arterie serpeggianti sulla pia madre; ma se pure esistono, forza è che sieno straordinariamente sottili, e quindi, per ciò che riguarda la grossezza, molto diverse dalle altre propagini, che provengono dallo stesso ganglio, seguono l'esterna carotide, e le quali possono vedersi benissimo, anche ad occhio nudo, al di sopra di quei rami della carotide esterna, che ai N. 57. 58. 68. 69. 70. 72. 76. percorrono lo tempie, la faccia, le glandule massillari, la lingua, e la ghiandola tiroidea. Qualunque però sia il modo con cui vengono a fine quei nervi, ed in qualunque maniera restino assorbiti nella sommità della carotide cerebrale entro il cranio, la loro distribuzione ed il loro procedere ci convincono ch'eglino non traggano origine proprismente dal quinto o dal sesto pajo de'cerebrali, ma nella loro ascensione si uniscano, insieme alla carotide interna, ed abbiano commercio colle due citate conjugazioni, cerebrali mediante alcuni rami. E tanto più probabile si dimostra quest'opinione coll'osservare, che alcuni de'nervi *molli* di quest'ordine, facilmente discernibili per il colore giallìccio che assumono nel seno dell'apofisi dello sfenoide, montano sul candidissimo sesto pajo di nervi cerebrali, onde unirsi a compagni del nervo *oftalmico* dal quinto, che in quelle adjacenze si rivolge all'orbita. Coloro che di più sottili disquisizioni nevrologiche fossero amanti, potranno trovare di che appagare le loro brame nel rammentato Fontana, il quale pubblicò una narrazione completa delle sue indagini.

53. Il ganglio cervicale *superiore* del nervo *intercostale*.

54. Due nervi *molli* che provengono dal lato interno della sommità del ganglio cervicale *superiore*. Codesti rami polposi o quasi gelatinosi, gettati in avanti dalla parte posteriore della carotide cerebrale, e divisi in parecchi altri, formano moltiplicata anastomosi coi filamenti del *glosso-faringeo* al N. 133, i quali discendono sulla carotide cerebrale: quindi i *faringei* dell'ottavo pajo accrescono l'espansione gangliforme (Opera varie Tav. 23, dell'Atlante 46 N. 30); ed in fine avvolti a guisa di laccio attorno all'esterna carotide, abbracciano strettamente l'arteria medesima, N. 56. = *Vedi* l'Haase *Cereb. nerv. Anat.* § 226, not. *d*.

55. Due nervi *molli* che sortono presso il mezzo della sede del ganglio cervicale superiore, e i quali essendo inclinati in basso dietro la carotide cerebrale e la comune, in società col ramo del *laringeo interno* dell'ottavo pajo compongono il nervo *laringeo esteriore*.

Egli è costante e perpetuo uso di natura, che l'*intercostale* non getti nervi *molli* in veron punto alla *faringe* o alla *laringe*, se non profondamente mischiati ed immedesimati coi nervi *glossofaringeo*, *faringeo* dall'ottavo pajo, o *laringeo interno* parimente derivante dal *vago*.

56. Il laccio o l'ansa formata dai nervi molli indicati al N. 54, e che abbracciando il tronco della carotide *esterna* è sparso sovente qua e là di nodi gangliformi, e tonefatto. In alcuni individui esistono in questo punto delle briglie di nervi *molli* o delle anse, che a diversi intervalli attorniano il principio della carotide *esterna*. Ci imbattemmo recentemente a vedere esser tre le briglie, l'una delle quali circuiva il principio dell'arteria *temporale* e della *occipitale*; l'altra il principio dell'arteria mascellare *esterna* e della *faringea*; la terza finalmente il principio dell'arteria *linguale* e della *tiroidea superiore*. Tutte quante queste anse però debbono esser considerate come un centro comune, dal quale si dipartono quei nervi *molli* o quasi *muccosi*, che sormontano a foggia di ellera ani rami dell'*esterna* carotide, seguendola per il collo e per la faccia.

57. 58. Tre insigni oervi *molli* che posano sull'arteria *temporale profonda*.

La serie de' nervi di quest'ordine che segue ed

avvolge i rami della carotide *esterna* è di gran lunga maggiore e più vasta di quanto vien divulgato fra gli anatomici. Il Lancisi avanti ad ogni altro sembra aver fatta menzione di questi nervi, e non a torto gli disse *subrufos ramusculos ganglii cervicalis superioris* (*Dissert. de gangl. nerv.*); ma d'altronde ne offrì poi una descrizione sì poco precisa, da mostrar chiaramente che egli nè conobbe la loro distribuzione molto vasta, nè la loro strettissima società con tutti e singoli i rami dell' *esterna* carotide. Ben si meritò lode di più diligente l'Haller in descrivere questi nervi ne' suoi *Elem. phys.* Ma ciò non pertanto ci occorre di far parola dello stupore che ci invade al vedere che avanti il Lancisi e l' Haller rimasero sì lungo tempo ignorati la quantità e l'andamento dei nervi *molli* di cui teniamo discorso, mentre nè sono eglino sì tenui da sfuggire alla vista, nè richieggono profonde lucubrazioni ond'essere messi allo scoperto. In fatti, aperta appena la regione dell'*esterna* carotide, tosto si presentano allo sguardo i nervi predetti, che a foggia di ellera serpeggiano sulla superficie della carotide summentovata. Ma forse il loro color leonino, congiunto alla gelatinosa trasparenza, gli indusse a rignardarli come una sorta di particolari canali. Pur tuttavia quelli fra tali nervi, che seguono il corso dell'arteria *temporale profonda* sono talmente grossi, ed offrono una tale apparenza, che non appena siasi riconosciuta la loro origine dalle briglie nervose, esistenti al principio dell'esterna carotide, ci troviamo nell'impossibilità di annoverargli in qualsiasi altra categoria di parti, tolta quella dei nervi. Un qualche cenno di questi nervi molli può ottenersi dal Naubaver, *Tav.* 2. fig. I. 135. 136., il quale gli denominò *rami gangliformi*. Il ch. Meckel fattosi ad esaminare l'apparato di questi nervi *molli*, ne scrisse: « de tous » les vaisseaux du corps, les artéres de la face » sont ceux qui sont pourvûs de plus grand nom» bre de ces nerfs, dont nous venons de parler, » et qui viennent du rameau mol du nerf Inter» costal. » (Mem. de Berlin an. 1752.)

59. Un ganglietto che riscontrasi in quasi tutti i soggetti, e nel quale si rigonfia o uno o più nervi *molli* che seguono l' arteria temporale profonda a mò di compagni. Di questo piccolo ganglio mosse parola l' Andrasch *frogment. nevrol.* § 57. accertando ch' egli presentava l'*abito* e *la trasparenza di umore vitreo*. Ed il Neubaver lo disegnò nella Tav. 2. Fig. I. 148. dall' opera citata.

60. Nervo *molle* che sale sovra la faccia opposta dall' arteria *temporale profonda*; e il quale concorre nel piccol ganglio descritto al N. 59. unitamente ai nervi che serpeggiano attorno alla detta arteria.

61. Filamento dei nervi *molli* dell' arteria *temporale* profonda, e che vedesi piegato all' indietro dall' arteria medesima.

62. Filamento nervoso che dalla porzione dura del nervo acustico, ossia dal *comunicante* della faccia vien trasmesso al ganglietto N. 59., oppure viceversa, quando ad altri meglio incontrasse la seconda opinione. Questo nervetto fu rappresentato e descritto dal Meckel nella splendida sua Tavola dei nervi della faccia N. 126. « Celui des ces pe» tits rameaux, qui est anterieur, et qu'on nomme » le nerf stylo-hyoide descendant derrière l'artére » Auriculaire se divise devant le muscle stylo» hyoide en plusieurs, et pour l' ordinaire trois pe» tits nerfs, dont le principal descendant en avant, » et intérieurement entre l'artére Auriculaire, et le » tronc de l' artére de temples, fournit premiére» ment un rejetton, qui descend devant le muscle » stylo-hyoide, et qui s'assujetissant a l'artére des » temples, s'insere du coté posterieur de cette ar» tére a un rameau du nerf Intercostal, qui » monte en devant au dessus du coté convexe de » l'artére des tempes. »

Anche il Neubaver additò questo ramo della dura porzione nel luogo citato Tav. 2. Fig. I. 72. 150.

63. I nervi *molli* sortiti dal ganglietto indicato al N. 59., i quali sostenuti dall'arteria *temporale* si volgono in alto alla faccia ed alla mandibole.

64. Un tenue filamento nervoso appoggiato all' arteria *auricolare* posteriore, il quale determina una nuova unione dei nervi *molli* temporali colla porzione dura dal nervo acustico. Ecco le parole del Meckel loc. cit. « Le nerf dur donne quelque» fois un rejetton, qui s'insére dans le petit ra» meau du nerf Intercostal, qui accompagna l' ar» tére Auriculaire. »

65. Due stami dei nervi *molli* dell' arteria *temporale* profonda, i quali accompagnano l'arteria mascellare *interna*. (V. il Meckel *Tab. nerv. faciei*, ed il Neubaver *loc. cit. Tab.* 2. *Fig. I. pag.* 150. *d.*)

66. Terza anastomosi dei nervi *molli* dell'arteria *temporale* colla porzione dura del nervo acustico: questa anastomosi offrivasi chiarissima in questo individuo.

67. Filamento molle dell' arteria *temporale*, cui non ci venne fatto di poter seguire oltre l'indicata sede.

68. Nervi *molli* del ganglio cervicale soperiora del nervo intercostale, che accompagnano l'arteria mascellare *esterna*.

L' Haller si esprime a loro riguardo nei seguenti termini: « Nervi molles Carotidem arteriam » adeunt, eamque omnibus ejus ramis externis, » Labiali, Temporali, Linguali, Thyreoideo, Pha» ryngeo producuntur, fine utique obscurissimo. » *Elem. phys.* Lib. 10. Sect. 6. § 41. —

L' Andrasch poi descrive minutissimamente tutto ciò nei suoi *Fragment. nevrol.* § 45.

69. 70. Filamenti *molli* del ganglio cervicale superiore del nervo intercostale, che s' introducono nella ghiandola *mascellare*.

L'Haller dice: » Qui labialem arteriam sequitur, eum in glandulam usque maxillarem deduxi, et cum Quinti tertio ramo ibi suspicor communicare. » *Loc. cit.*

E l' Andrasch concorre in eguale opinione, conforme risulta dai termini dal luogo citato § 45.

71. Andamento dei nervi *molli* che accompagnano l' Arteria *mascellare* esterna sul volto, ove ci sembrò che concorressero coi nervi *faciali inferiori* della dura porzione del nervo acustico. Su di che l' Haller così pronunziava: » Les artéres » de la face ont aussi leurs nerfs particuliers. En » effet chacune d' elles est accompagnée d'un petit » rameau de ce nerf de l' intercostal ou grand sym» patique, qui nait du ganglio cervical superieur » derriere la division de l' artére Carotide, s' ap» plique au rameau facial de la Carotide, et four» nit a chacune de ces artéres un rameau que l'ar» tére en forme. De ces rameaux celui qui monte » au dessus de l' artére des tempes est visible dans » la Figure (N. 308), mais les autres, qui se trou» voient desseches n' ont pu etre saisis par la pein» tre. Ces nerfs se terminent par toutes leurs fi» brilles dans les tuniques des artéres, et vont de » l' artére facial se joindre par des anastomoses au » nerf dur, soit aupres de l' artére maxillare, ou » au bord de la machoire inferieure. » Mem. de Berlin an. 1752.)

72. 73. 74. Nervi *molli* dal ganglio cervicale superiore del nervo intercostale, i quali avviluppano e seguono l' andamento dell' arteria *linguale*.

75. 76. Filamenti *molli* del ganglio cervicale superiore del nervo intercostale, che scorrono attorno e al di sopra dell' arteria *tiroidea superiore*; e i quali possono al certo esser seguiti con lieve fatica per qualche tratto anche entro la sostanza della stessa ghiandola tiroidea, insieme all'arteria d' egual nome.

Quell' ufficio che esercitano i nervi *molli* del ganglio cervicale superiore del nervo *intercostale* relativamente ai rami della carotide *esterna* esistenti nel collo e nella faccia, cui mostrammo non ha guari che circondano ed accompagnano per lungo tratto le ramificazioni arteriose, lo prestano del pari le altre più grosse diramazioni del nervo intercostale sotto le clavicole, nel torace e nel ventre in fatto del tronco dell' *aorta*, non che a riguardo dei rami della medesima, i quali sono da delicatissime propagini dell' intercostale accerchiati, vincolati e seguiti in sorprendente e svariata maniera. Nè può al certo supporsi che tanta copia di nervi *molli*, quanta si è quella che avvolge l' aorta *toracica* e la *ventrale*, sia stata espressamente creata per la detta grande arteria; poichè costa dagli esami anatomici che questa copiosa germinazione di nervi è puramente adesa alla superficie del tronco e dei rami dell' aorta stessa, senza che per altro una benchè minima parte si diffonda nella tunica carnosa delle arterie. Pur tuttavia in questa intima società dei nervi colle arterie, ed in quel stupendo e vasto apparato di anse nervose e di nervei plessi che lambiscono le arteria, oltre esserci sempre sembrato doversi ravvisare un opportunissimo sostegno ai nervi che debbono transitare ai visceri ed alle altre parti, ci parve egualmente potersi riconoscere un altro sublime scopo di natura, appunto perchè non è a dirsi che tali fenomeni abbiano luogo appositamente in causa delle arterie, nè che sieno di esclusiva loro pertinenza. Imperocchè considerando che la vita degli animali, eccitata una volta dagli stimoli, e quindi da irritazioni meccaniche e di altra sorta applicate al sistema nervoso, era del continuo sostenuta e invigorita dagli alimenti, dalla circolazione degli umori, dall' azione de' muscoli, dal principio etereo somministrato dall'aria, dall' esercizio e commozione dell' animo e da altre simili cose; e che da queste irritazioni era alimentata e conservata l' energia nervosa, non che la vita della singole parti a cui i nervi proveggono, nella qual cosa appunto consiste il perfetto esercizio di tutte le facoltà e perciò la vita animale, sospettammo che a sommo studio e con profonda sapienza fosse ordinato, che non solo il sistema nervoso ricevesse alla superficie del corpo gl' impulsi degli agenti esterni mediante l' organo dei sensi ed i muscoli volontarii, ma sì ancora fosse interiormente eccitato dalla circolazione umorale e principalmente dalle oscillazioni delle arterie. Al quale oggetto scorgiamo nel collo, nel torace e nel ventre quei tanti avvolgimenti di nervi, che attorno alle arteria si aggirano a somiglianza dell' ellera, e le plessuose loro anse, ed il reticolato intrecciarsi colle arterie in ogni sito, ed in fine quelle strette unioni dei mollissimi stami del nervo intercostale, anche nelle più intime cavità dei visceri; in conseguenza dalle quali unioni, venendo pure a cessare gli agenti esterni, nondimeno il più recondito sistema nervoso resterebbe eccitato incessantemente in ogni punto di sua ampia distribuzione per il collo, per il torace e per il ventre dalle rammentate oscillazioni delle arterie, ed in tal modo sosterrebbe e roderebbe permanente il tuono e la vitalità dei visceri, e conseguentemente la loro attitudine ad agire. Dal che avviene che veggasi con felice successo effettuare dai medici l' applicazione di stimolanti sì esterni che interni, ed anzi di quel genere da essi chiamato *molto diffusibili*, allorchè le parti

di un individuo caddero in atonia, la circolazione del sangue divenne più languida, e le forze in generale rimasero abbattute, come avviene appunto nelle febbri nervose; giacchè dall'azione dei stimolanti predetti revvivandosi interiormente ed esteriormente l'energia dei nervi, ne segue che al tempo stesso ottengono nuova robustezza e attitudine ad agire e reagire tutte e singole le parti cui ministrano i nervi stessi, e perciò la vitalità animale vien restituita al grado primiero.

77. 78. Nervi *molli* che escono (N. 55.) dalla regione media laterale interna del ganglio cervicale superiore del nervo *intercostale*, e i quali accolto il ramo del *laringeo interno* dell'OTTAVO pajo (N. 138.) compongono il nervo *laringeo esteriore*.

79. 80. Due filamenti dal *laringeo esterno*, che dietro la *carotide* comune scorrono al nervo *cardiaco superficiale*, N. 84.

81. 82. 83. Gli altri nervi *molli* che provengono dalla regione media ed inferiore del ganglio cervicale superiore del nervo *intercostale*, e che sono altrettante radici del nervo *cardiaco superficiale*.

84. Il nervo *cardiaco superficiale* che dall' HALLER ottenne nome di *superiore* e *superficiale del cuore*. Il VIEUSSENS fu il primo che delineasse questo nervo nel lato sinistro, abbenchè rozzamente ed imperfettamente. (*Nevrograph. univ. Tab. nerv. Octavi et Intercostalis* A.) Con accuratezza maggiore lo accennò nello stesso lato sinistro l'ANDRASCH nelle sue *Tab. nerv. Card. n.* 7. 8. — E finalmente nella parte destra lo additò con sufficiente esattezza il NEUBAUER *loc. cit.* Tab. I. 13. 14. 18.

Siccome poi nella nostra Tavola volemmo appositamente che la laringe e la faringe comparissero tratte a forza verso la banda sinistra, e slontanate dalle vertebre del collo, perciò ne segue che il nervo cardiaco superficiale non veggasi discendere così dappresso alla faringe ed all'aspra arteria, come suole avvenire allorchè si lasciano queste parti nella giacitora naturale.

85. Ramo del nervo *cardiaco superficiale* diviso in altri tre minori, de' quali

86. — uno appoggiandosi all' arteria *tiroidea inferiore* si trasferisce alla glandula d'egual nome; e

87. — gli altri due abbracciando la *carotide* comune vanno ad infiggersi nel primo nervo *cardiaco* dell' OTTAVO pajo, N. 2.

88. Fine del nervo cardiaco *superficiale*, conforme si offriva in questo soggetto, in due anastomosi; delle quali una coll'insigne funicolo (N. 109) del ganglio cervicale *medio* del nervo *intercostale*, come può riscontrarsi anche presso il NEUBAUER *loc. cit.* Tab. I. 19. 20.; e l'altra

89. — col *ricorrente* dell' OTTAVO pajo esistente nel lato destro. L'HALLER aveva osservato alcun che di simile ove si espresse: » Ab eo nunc medio » cervicali ganglio varii rami cor adeunt. Et primo » aliqui, unus, alterve adeant nervum *cardiacum* » *superficialem*, qui cum nervo *recurrente* eo » loco communicat. — » *Loc. cit.*

Non sempre però vien così presto a termine il nervo cardiaco *superficiale*, ma talvolta scende ai precordj ben più profondamente di quanto si è finora mostrato, ed ora ascende sull'arteria *innominata* o si aggruppa in vari modi all' *aorta*, ora comunica sotto l' arteria succlavia col *gran cardiaco* del nervo ipotercostale, ora finalmente (come saremo per dimostrare trattando del lato sinistro), formate un'anastomosi col gran plesso *cardiaco* dell'*intercostale*, cade sul cuore al di sopra dell'arteria polmonare.

90. Tronco del nervo *intercostale* appena sotto il ganglio cervicale *superiore*. In quegli individui nei quali il ganglio cervicale *medio* riscontrasi molto grosso, e situato in gran parte sovra l'arteria *tiroidea*, come appunto apparisce nella nostra Tavola, il tronco dell'*intercostale*, finchè trovasi situato fra i due gangli cervicali, riceve in quel tratto dei filamenti dai nervi spinali della cervice.

91. Il ganglio cervicale *medio* del nervo intercostale. Osservando l'HALLER che il ganglio in questione è per lo più situato nella regione dell' arteria tiroidea *inferiore*, lo appellò *ganglio tiroideo*: ma al NEUBAUER piacque invece di denominarlo *ganglio cervicale inferiore*. Vi hanno grandi varietà nella grandezza e figura di questo ganglio, che furono con sommo studio raccolte ed espresse in tavola del NEUBAUER nella più volte rammentata sua opera *De nervo intercostali*.

92. 93. 94. Tre nervi funicoli provenienti dal *terzo*, *quarto* e *quinto* pajo degli spinali cervicali, ed inseriti nel ganglio cervicale *medio* del nervo *intercostale*. Ciascuno dei detti funicoli si reca al ganglio sopra rammentato, coperto dal muscolo *retto anteriore maggiore* e dal principio dello *scaleno*. Il maggiore sviluppo che una qualche volta riscontrasi in questi funicoli, e che fu pure accordato al tronco intercostale, venne delineato dall'HALLER, e resulta egualmente dall'esame della nostra Tavola. Il NEUBAUER d'altronde insegnò, e rappresentò allo sguardo nella citata opera *Tav.* III. *Fig.* IV. 7. 8., che talora dal nervo *frenico* si getti un remo al ganglio cervicale *medio*: ma noi siamo d'avviso che ciò non avvenga se non rarissime volte.

95. Ramo *profondo* del ganglio cervicale *medio*. È un tronco molle e grosso, che separandosi dall'apice inferiore del ganglio cervicale *medio*, e poscia dividendosi inegualmente, abbraccia il principio dell'arteria *vertebrale* a modo di ansa. Questo ramo può esser considerato come una continuazione del tronco del nervo intercostale dal ganglio *medio* a

quello *inferiore* della cervice. Vedi la Tav. III. Fig. I. 99. 100. del Neubayer.

96. Porzione *minore* dei rami *profondi* del ganglio cervicale *medio*, la quale scorre dietro l'arteria vertebrale.

97. Inserzione del ramo *profondo* del ganglio cervicale *medio* nel ganglio cervicale *inferiore*.

98. Porzione maggiore del ramo *profondo* del ganglio cervicale *medio*, la quale obliquamente piegata dall' interno al di fuori ascende sul principio dell' arteria *vertebrale* e

99. — si getta nel ganglio cervicale *inferiore*, ove insieme colla porzione *minore* indicata ai N. 96. 97. forma l'ansa dell'arteria vertebrale.

100. Il ganglio cervicale *inferiore*, cui sotto nome di *toracico primo* venne in questa guisa accuratamente descritto dal Neubayer: »Ad supremum pecto» ris limitem collocatum existit sic ut primae costae » capitulo, et antica parte sua musculi longi colli » externo margini, postica autem regione concavae » ejusdem costae faciei incumbat, semperque ab ar» teria vertebrali aut subclavia, aut quod saepius fit, » ambabus ex parte obtegatur. » *Loc. cit. Tab.* 2. Fig. III. 70., Tab. 3. fig. I. 98.

101. Il principio del ganglio *toracico*.

102. 103. 104. Funicoli cervicali emessi da una regione molto profonda dai tre inferiori spinali della cervice, e i quali si raccolgono nel ganglio cervicale *inferiore* sotto il muscolo scaleno *anteriore*. (Vedi il Neubayer nel luogo citato Tav. 2. fig. III. 71. 72. 73.

105. Funicolo nerveo del ganglio *medio* cervicale, il quale superata appena l'arteria succlavia si separa in parecchi filamenti, de'quali

106. — uno attornia l'origine dell'arteria tiroidea *inferiore*, e tosto si getta nel ganglio cervicale *inferiore*;

107. — un altro abbraccia in parte l'arteria succlavia a foggia d'ansa, e calasi dietro l'arteria stessa nal ganglio cervicale *inferiore*, ravvolge il sommo apice del *primo toracico*, ed in parte, gettati due o tre stami, anche l' arteria *mammario interna*, cui segue per qualche tratto nel suo corso.

108. Un terzo filamento nervoso di eguale natora dei precedenti, ma di essi alquanto più grosso, e il quale succinge l'arteria *succlavio* e al di sotto di quella si dirige al ganglio cervicale *inferiore*, e che talvolta introducesi nel *primo* ganglio *toracico*.

109. Insigne funicolo nerveo originato dall' apice inferiore del ganglio cervicale *medio*, il quale dopo essersi anastomizzato col nervo cardiaco *superficiale*, scende al di dietro dell'arteria succlavia, e si unisce a compagno dal nervo *ricorrente* dell'ottavo pajo (V. n. 8.)

110. 110. 110. Il nervo gran cardiaco profondo del nervo intercostale.

Nel soggetto da cui desumemmo la Figura rappresentata in questa Tavola, l'origine del nervo cardiaco *profondo* dal ganglio cervicale medio presentava molta somiglianza con quella espressa dal Neubayer nella sua Tav. 2 Fig. III. 15.; e generalmente possiamo stabilire che o sieno in maggiore o in minore copia i nervi che sorgono dalla sede laterale interna e all'apice inferiore del ganglio cervicale *medio* del lato destro, tutti però vangono distribuiti assolutamente in tre modi: poichè altri compongono il nervo *gran* cardiaco *profondo*; altri si congiungono col *ricorrente* e col cardiaco *superficiale*; e i rimanenti si gettano nel ganglio cervicale *inferiore* e nel *primo* toracico, dopo avere intercettate le arterie *succlavia*, *mammaria interna*, *tiroidea inferiore*, e *vertebrale*.

111. Il ramo *discendente* del *ricorrente* gettato al nervo *cardiaco profondo*.

112. Altro nervo cardiaco minore. Questi provenendo dal ganglio *cervicale inferiore* scorre obliquamente dalla destra alla sinistra dietro l'arteria succlavia, e dopo avere oltrepassata l' arteria *innominata* si reca al cuore presso l'arcata dell'*aorta*. Ben gli si addirebbe il nome di nervo *cardiaco superficiale dell' aorta*.

113. Il nervo *gran* cardiaco *profondo* che si avvicina assaissimo al cuore al di sotto dell' arcata dell' aorta.

114. *Ganglio molle* e *trasparente* dal nervo cardiaco *profondo*. Della scoperta di questo ganglio andiamo debitori alla somma diligenza e perizia del chiarissimo anatomico Walsalva, il quale così le descrive nel *Comment. de nervis arterias venasque comitantibus.* » Nunc tandem ex omnibus radicibus » conflatus integer nervi Cardiaci truncus, profundius » in thoracem demergitur, et planum posterius aortae » in cavitate superius descripta attingit. Ab ultimae » radicis in cardiacum magnum insertioue, usque » ad novam in minores ramos divisionem, truncus » nervi cardiaci maximi ad duorum pollicum et » ultra longitudioem laevis, et aequalis incedit. Jam » ab eo loco, ubi ultimam radicem a recurrente acce» pit intumescere incipit in Ganglion novum forma» turus; imperceptibiliter intumescentia augetur, » donec crassissimo et latissimo loco linea latitudi» nem et dimidiae crassitiem attigerit. » Ci giova dar nome di *cardiaca* a questo ganglio.

115. Ramo del ganglio cardiaco che dietro l'arteria polmonare presso la regione posteriore del cuore si rivolge al principio dell' arteria *coronaria sinistra* ossia *posteriore*. Da questo ramo vengono gettati alcuni sottili filamenti al plesso polmonare *anteriore* del nervo ottavo come può vedersi al N.° 48.

116. Un tenue filamento sorto dal ganglio cardiaco, il quale congiuntosi agli stami del plesso polmonare *anteriore* dell'ottavo (N.° 50) forma un reticolo che comprende l'arteria polmonare, dietro la quale

delle nervose fibrette trasfarisconsi alla vena *cava* superiore, ai seni delle orecchiette ed alla faccia piana del cuore.

117. Propagini gelatinose e trasparenti, nelle quali si divide il ganglio *cardiaco*, e abe si recano all' origine dall'arteria coronaria *sinistra* ossia *posteriore*.

118. Due rami del ganglio cardiaco piegati sotto l'arcata dell'aorta, e che si trasferiscono all'arteria coronaria *anteriore*, passando sulla faccia anteriore della detta aorta, cioè fra la medesima ed il tronco dell'arteria polmonare (*Vedi la Tav.* a5. *delle Opere varie*, e *dell'Atlante* 48, N.° 3a. 33.)

119. 120. Fibrette nervose del nervo cardiaco *profondo* a del ganglio cardiaco, le quali abbracciano il tronco dell' aorta, e che giovano ad accrescere il plesso dell' arteria coronaria *destra* ossia *anteriore* indicato al N.° 124.

121. Nervi cardiaci *minori profondi* del lato sinistro, i quali dipartendosi dal ganglio cervicale *inferiore* a dal *toracico primo* sinistro concorrono col nervo *gran cardiaco profondo* del lato destro, presso l'arcata dell'aorta.

122. Il nervo cardiaco superficiale della banda sinistra. (*Vedi la citata Tav.* a5. *delle Opere varie, dell' Atlante* 48. *al* N. 41).

123. Quella molto insigne anastomosi, coi l' Hallaa chiamò *gran plesso cardiaco*, e che vien formata fra i tronchi dei nervi cardiaci d' ambedue i lati, poco al disopra del cuore, a al disotto dell'arcata dell'aorta. Era a questa anastomosi che riferivasi il Bonnaaava allorchè insegnava che i tronchi dei nervi cardiaci rimanevano compressi nella diastola delle grandi arterie, dalla quale compressione immaginavasi che traesse origine il rilassamento o sia la diastole del cuore.

124. Il plesso *coronario destro* o *anteriore*, ossia la riunione reticolata di nervetti provenienti dagli stami dei nervi cardiaci *di ambedue i lati*, che asiste al principio dell'arteria coronaria *anteriore* fra l'aorta, e l'origine dell'arteria polmonare. (V. la citata Tav. del nostro Atlante N.a 37). Non isfuggì all' Hallea che i filamenti del plesso *coronario destro* non solo seguivano i rami dell'arteria coronaria sulla faccia della metà anteriore del cuore, ma si mischiavano altresì a questo plasso dai nervosi filamenti provenienti dal *cardiaco* sinistro; come può vedersi negli Elem. phys. Lib. IV. Sect. III. § a5.

125. Filamenti nervosi che dai nervi cardiaci del lato sinistro si recano al plesso *coronario anteriore* ed alla faccia anteriore del cuore.

126. 126. Andamento degli stami nervei del plesso *coronario anteriore*, i quali accompagnano il tronco dall'arteria coronaria *anteriore* che segue la radice dal seno venoso dell' *anteriore* orecchietta.

127. 127. Certi tenuissimi filamenti del plesso *coronario destro* che secondano le arteriuzze del seno coronario anteriore.

128. 128. Tanui nervi del plesso *destro coronario*, i quali accompagnano i rami dell' arteria coronaria anteriore che serpeggiano sulla faccia anteriore del coore.

129. Quella propagina di filamenti del plesso *coronario sinistro*, la qoale circonda il ramo *anteriore* dell' arteria coronaria *posteriore*, seguendone l'andamento. (V. la citata Tav. 48. del nostro Atlante ai numeri 55. 56. 57.) Per costante legge di natora la rammentata serie di nervi del cuore che segue il ramo anteriore dall'arteria coronaria sinistra è molto più cospicua d' ogni altra seria nervosa del cuore medesimo, ed è provvista di rami e filamenti più notevoli. In generale però tutti e singoli i nervi della superficie del cuore cui finora abbiamo descritti, non penetrano in verun punto nell'interno del medesimo, eccatto che ove le arterie incominciano ad introdursi nella sostanza muscolare di quel viscere o in quel torno. Imperocchè se una qualche volta ci sembra che alcuni nervetti si introducano separatamente nel cuore (conforme appariace di alcuni rappresentati in questa nostra Tavola, e segnatamente presso l' apice del detto viscere) osservandoli però con somma accuratezza, si riscontra che essi serpeggiano al di sotto del primo strato di fibre muscolari, e che dopo aver percorso un breve spazio si uniscono alle prossime arterie ricoperte da sottile polpa.

130. Il nervo *glossofaringeo*.

131. Il nervo *faringeo* dell' ottavo pajo.

132. Filamenti del *glossofaringeo* calati sulla carotide cerebrale.

133. Anastomosi plessuosa dei filamenti del *glossofaringeo*, e *del faringeo* coi nervi *molli* superiori del ganglio cervicale primo del nervo intercostale. In quel sito in cui si riuniscono i nervi di questo triplice ordine, la carotide *interna* vedesi circondata dai nervi predatti, dai quali è pur ricoperta; nè avviene raramente che i nervi *molli* superiori poco prima di formare la sopraddetta anastomosi si gonfino in uo piccolo ganglio, di cui fu fatta menzione dall'Hallea nella *dissert. de vena Intercostal. orig.* § 17.

134. Il nervo *faringeo* dell'ottavo pajo, che si dirige alla faringe obliquamente in basso e all'innanzi.

135. Anastomosi del *glossofaringeo* col *faringeo*.

136. Distribuzione del glossofaringeo presso la tonsilla a la radice della lingoa.

137. 137. Il *laringeo interno* sorto dall' ottavo pajo, e che si reca alla laringe con andamento obliquo in basso diatro la carotide cerebrale.

138. Ramo del lariogeo interno, il quale concorrendo con alcuni nervi molli del ganglio cervicale superiore N.i 77. 78, forma il nervo laringeo esterno. (V. il Neubauer Tav. I. 257. 258. 259. 260.

139. Propagini del *laringeo esterno* gettate ai costrittori della *faringe* e alle parti interne della *laringe*.

140. Ramo del laringeo esterno al costrittore inferiore della *faringe*, alla *laringe* ed alla glandula *tiroidea*.

I nervi or nominati furono compresi dall' Haller nella frase di plessi dei nervi molli del laringeo *(plexus laryngei nervorum mollium)*: vale a dire che quell' illustre enatomico dava nome di *plesso faringeo* a quei *nervi molli* del ganglio cervicale superiore che si congiungono al *glosso faringeo* e al *faringeo* (N.° 133.), e chiamava *plesso laringeo* quei molli rami del medesimo gaoglio i quali congiungonsi coll' *interno laringeo* dell'ottavo pajo (N.° 138).

141. L'interno *laringeo* vedoto in quel punto io cui iotroducevasi oella parti più intime della *laringe* fra l' osso *joida* ed il corno superiore della cartilagine scutiforme.

142. Ramo *discendente* del *laringeo interno* eppena introdottosi oell' organo fonico, il quale forma un' anastomosi molto rimarchevole fra lo stesso *interno laringeo ed il ricorrente*. Resulta chiaramente dalla seguenti parole contenute nel *lib.* 16 da *usu partium Cap.* 4. non esser rimasta ignota a Galeno l' anastomosi in discorso. » Quin etiam et in ipso » larynge ipsis nervis recurrentibus commistio quae- » dam fit cum iis nervis, quos a sexta conjugatione » productos diximus ad profundum laryngis progredi. » Nam partes illorum recurrentium cum illis coeunt » in omnibus quidem animalibus, quae mihi videre » contigit: evidentissime autem in ursis, et canibus, » at bobus, ut reliquis hujusmodi animalibus videas, » natura utrisque nervis robur et vires ex mutua » inter se societate machinaote. »

L' Eustachio lo rappresentò nella *Tav.* 18. *Fig* 2. *n. o.* dell'ediaione dell'Albino; — Ed il Monro *on the structure and funct. of the nerv. system.* Tab. 26.— Ogni di più che vien roppresentato dal Monro nella predetta Tavola, e che si riferisce alla distribuzione del oervo *laringeo* e del *ricorrente*, non sta in accordo nè colla nostra Tavola, nè colla varità, per quanto ci sembra. Par lo contrario riscootrammo essere state desunte dalla oatura, e perciò dalla verità, le descrisioni ebe relativamante alla distribuzione del nervo *laringeo interno* per le iotime parti della *laringe* furono pubblicate dal Runaio nella *Dissert. de voce ejusque organ.* § 26., e dall' Haller *Elem. phys.* Lib. 9. Sect. I. § 27.

143. Fascetto di filamenti del lariogeo interno gettato alla glaodula ariteooidea.

144. Certi filamenti del laringeo ioterno, i quali in parte sono congiunti coi rami del *ricorrente* N.° 23. 4. ed in parte si inseriscono nel muscolo aritenoide obliquo e trasversale.

145. Stami dell' *interno laringeo* sparsi per la ghiandola aritenoidea non che per l' interna membrana della laringe.

146. Propagini del *laringeo interno* compartite alla sostanza glandulare dell' *epiglottide*, delle quali alcune circondano l'apice della stessa *epiglottide*, ed altre per mezzo di speciali forellini che traversano la cartilagina si iotroducono nello strato glandulare esistente nella superficie opposta della cartilagine che guarda la glottida.

147. 148. Il rimanente dei rami dal *laringeo interno* repartiti nella crassa a grandulare membrana che trovasi nella sommità dalla laringe, come oalle adiacenze.

Da quanto abbiamo esposto relativamente alle diramazioni dell' *interno laringeo*, resulta per se medesimo che questo nervo è nella massima parte destinato a produrre nella laringe qualla squisita sensibilità che la contraddistingue; laddove nficio del *ricorrente* si è quello di stirare i principali muscoli della glottide e dei legamenti fonici, come fu per noi ampiamente dimostrato qui sopra al N.° 27.

149. Il tronco reciso e rovesciato dal nono pajo di nervi dal cervello.

150. Anastomosi dal nono pajo con l' arco di comunicazione asistente fra il primo ed il secondo dei nervi spinali cervicali.

151. Porzione dura dal nervo acustico, o sia *comunicante faciale*.

152. Il nervo *auricolare* dal terzo ramo del quinto pajo, congiunto con la porsione dura del nervo acustico.

153. *Rami temporali* della porsione dora del oervo acustico.

154. Rami *faciali, medii e inferiori* della predetta dura porzione.

* *. *Ramo reciso succutaneo del collo della porzione dura del nervo acustico.*

155. *Ramo digastrico* della porsiona dura del nervo acustico, dal quale in questo individuo sorgeva

156. — il nervo atilo-ioideo, di cui è certamente propagine il rametto indicato el N.° 6a, che introducevasi nel piccolo ganglio dei nervi *molli* temporali.

157. Ramo *maggiore esterno* dell' accessorio all'ottavo pajo, reciso.

158. Continuazione del nervo *accessorio*.

159. Radici spinali del ganglio cervicale superiore del nervo intercostale, che provengono dalla congiunsione del primo col secondo degli spinali cervicali.

160. Radice spinale molla trasparente e gaogliforma che proviene dal secondo dei cervicali, e che si inserisce nell'apice inferiore del ganglio cervicale superiore del nervo intercostale. (*V. il* Neubaver *Tav.* 3. *Fig.* I. 6.)

161. Ramo massimo del terzo paio dei nervi spinali della cervice, il quale genera l' *auricolare posteriore*.

162. Piccolo ramo spettante al muscolo *retto* maggiore anteriore del capo.

163. Il terzo nervo cervicale spinale.

164. Il ramo che congiunge il terzo col quarto dei nervi spinali della cervice.

165. Origine superiore del nervo *frenico*.

166. Il quarto de' nervi spinali cervicali.

167. Seconda origine del nervo *frenico*.

168. Terza ossia inferiore origine del nervo *frenico*.

169. Rami *profondi* dalla quarta coniugazione dei nervi spinali cervicali. Quelli che fra i presenti rami nervosi sono i più esteriori, e trovansi ricoperti dalla fibra del muscolo *trapezio*, mantengonsi in anastomosi coll'accessorio; gli altri più interni gettano propagini ai muscoli *scaleni* posteriori, al succlavio ed al pettorale, egualmente che alle glandule giugulari, restando in fine assorbiti dai tegumenti all'intorno del collo e dell' alta parte del torace.

170. 171. 172. 173. I quattro inferiori spinali cervicali.

174. Il primo degli spinali dorsali.

175. Il nervo *sopraspinato* della scapola.

176. Un ramo del nervo *muscolo-cutaneo* gettato al muscolo *coraco-brachiale*.

177. 177. Il nervo *muscolo-cutaneo*.

178. 179. Rami offerti dal nervo *muscolo-cutaneo* al *bicipite* ed al *brachiale* interno.

180. Propagini del plesso *brachiale*, le quali si inseriyano nel muscolo maggiore pettorale, nel dentato anteriore e nal gran dentato.

181. Il nervo *mediano ed il radiale*.

182. Il tronco del nervo *frenico* dentro il torace.

183. Il nervo ottavo del lato sinistro ahe in gran parte è ricoperto dalla sinistra carotide.

184. Il nervo frenico sioistro.

185. Radice inferiore del nervo frenico del lato sioistro proveniante dal quinto degli spinali cervicali.

186. Porzione del plesso *brachiale* sioistro.

187. Il nervo occipitale originato dal secondo degli spinali della cervice.

ATLANTE TAVOLA QUARANTESIMA OTTAVA

OPERE VARIE TAVOLA VENTESIMA QUINTA

A. Superficie convessa dal cuore che è stato molto ritirato verso la parte destra, ed arrovesciato.

Presso il Vesale esiste una Tavola in cui il cuore ed il polmone veggonsi preparati quasi nella medesima maniera. *De H. C. Fabr. Lib.* 6. *Fig.* 6. Nè possiamo astenerci dall' ammirare la somma diligenza di chi la scolpì, egualmente che la rara abilità in rappresentare convenientemente e distintamente le singole parti offerte dalla natura, abbenchè in questa tavola sia stata alquanto rimpiccolita la naturale dimensione del polmone e del cuore.

B. Porzione della faccia piatta del cuore.

C. Orecchietta *sinistra* del cuore, ossia orecchietta *posteriore*, che ad arte è stata elevata e sospesa, onde si rendessero visibili si il secondo ramo primario *posteriore* dell' arteria *coronaria posteriore*, come i nervi che l' accompagnano, e sui venivano ricoperti per lungo tratto dall' orecchietta.

D. Il seno delle vene polmonari. Vesale *Lib.* 6. *Fig.* 6. *G.*

E. Il tronco dell' arteria polmonare che da noi è stato artatamente piegato e rovesciato, onde potessero con ogni facilità esaminarsi gli insigni nervi cardiaci del lato sinistro, i quali camminavano adesi lungo la parete posteriore di questa arteria.

F. Il principio del ramo destro dell' arteria polmonare. — *V.* il Vesale *nel luogo citato* L.

G. Ramo sinistro della predatta arteria. — Vesale *loc. cit. I. K.*

H. Ligamento arterioso.

I. I. Arcata dell' aorta. — *Vesale loc. cit. P.*

K. L' arteria *innominata*, ossia il tronco comune della succlavia e carotide destra.

L. Arteria carotide sinistra.

M. Arteria sinistra succlavia.

N. L' aorta toracica.

O. O. O. L' arteria tiroidea *inferiore*.

P. P. L' arteria tiroidea *superiore*.

Q. L' arteria vertebrale.

R. L' arteria cervicale *esteriore*, la quale è figlia dell' arteria tiroidea *inferiore*.

S. L' arteria trasversale della cervica.

T. L' arteria mammaria *interna*.

U. U. L' arteria brachiale destra.

V. V. L' arteria scapolare profonda.

X. L' esofago.

Y. Il destro polmone.

Z. Il polmone sinistro.

a. Il tronco dall'arteria coronaria posteriore, il quale sortito appena dall' aorta, e coperto per qual-

che spazio dal tronco dell' arteria polmonare si curva poscia alla parte sinistra o posteriore del cuore.

b. Secondo ramo primario dell' arteria coronaria posteriore, il qual ramo

c. c. — dopo aver provveduto al margine convesso del cuore

d. — si reca in avanti, e tenendo cammino per la regione anteriore del cuore, segue quasi la direzione del setto dei ventricoli. (Vedi la Tav. 24. delle Opere varie, Atl. 47. *y.*)

e. Altro ramo primario *posteriore* dell' arteria coronaria posteriore, il quale progredendo all' indietro fra l' orecchietta ed il seno delle vene polmonari, dopo avere oltrepassato il margine convesso del cuore, volgesi alla faccia appiattita dello stesso viscere.

f. Alcune arteriuzze che provvedono all' orecchietta posteriore del cuore.

g. Una delle principali arterie del seno delle vene polmonari.

h. h. h. h. Propagini del ramo *posteriore* dell' arteria coronaria sinistra, che dietro il margine convesso del cuore appartengono alla faccia piatta del medesimo.

i. i. i. Rami dell' arteria coronaria sinistra, i quali dopo breve intervallo dalla loro origine, si occultano nella base del cuore.

k. k. Tronchi primari delle vene polmonari del lato sinistro.

l. l. Le vene polmonari profonde.

m. m. m. m. Le vene polmonari *superficiali*.

n. Il corno sinistro della glandula tiroidea.

o. La trachea.

p. Porzione della faringe.

q. Porzione del muscolo sterno-tiroideo sinistro.

r. Porzione del muscolo sterno-joideo sinistro.

s. Il muscolo coraco-joideo sinistro reciso.

t. Il principio del muscolo *gran* retto *anteriore* della testa.

u. Il muscolo scaleno *anteriore* del lato sinistro.

v. Porzione del muscolo scaleno posteriore.

w. La clavicola sinistra.

x. x. Le vertebre della cervice.

y. Il lungo muscolo del collo.

z. z. I bronchi.

1. Il nervo INTERCOSTALE sinistro.

2. 3. Propagini del terzo nervo spinale cervicale, le quali si uniscono all' *intercostale*.

4. Il tronco del nervo *intercostale* veduto in quel punto in cui ascende sull' arteria tiroidea.

5. Il ganglio cervicale *medio* del nervo *intercostale*, ossia ganglio *tiroideo*, conforme ad alcuni aggrada di appellarlo.

La figura e la grandezza di questo ganglio reca sorpresa quanto si mostrino variabili nei diversi soggetti, e quanto differiscano altresì in un medesimo individuo, secondo che si osservino nel lato destro o nel sinistro.

6. Il quarto nervo spinale cervicale.

7. I nervi che dal quarto spinale cervicale s'introducono nel ganglio cervicale *medio*.

8. Nervetti che dipartendosi profondamente dal quarto e dal quinto degli spinali della cervice e appunto dietro l' arteria tiroidea *inferiore*, concorrono nel ganglio cervicale *medio*.

9. 10. Due grossi funicoli nervei provenienti dalla regione laterale interna ed inferiore del ganglio cervicale *medio*, i quali, dopo avere avviticchiata a guisa d' ansa l' arteria vertebrale, s' introducono nel ganglio cervicale *profondo*.

11. Il ganglio *profondo* cervicale.

12. Diramazioni nervose alquanto più grosse, che dal quarto, dal quinto e dal sesto degli spinali cervicali si gettano profondamente nel ganglio cervicale *inferiore*.

13. Filamenti nervosi che dal primo inferiore degli spinali cervicali e dal primo dei dorsali s'inseriscono nel ganglio cervicale *profondo*.

14. Teoni fibrette nervose del ganglio cervicale *superiore* del nervo intercostale, le quali costituiscono i principj del nervo cardiaco *superficiale* dalla banda sinistra.

15. 16. 17. Origini del nervo cardiaco *superficiale* sinistro, ed altre aggregazioni che provengono dal tronco dell' intercostale, al di sotto del ganglio cervicale *superiore*.

18. Il tronco del nervo cardiaco *superficiale* sinistro. Noi osservammo al pari dell' HALLER che rarissimamente mancava questo nervo nel lato sinistro.

19. Anastomosi formata fra la origini del cardiaco *superficiale* del ganglio cervicale *superiore*, e quelle altresì che, provenendo dal tronco del nervo intercostale, si appressano al detto nervo cardiaco superficiale, del quale aumentano il volume.

20. L' anastomosi che in questo individuo osservavasi fra il nervo cardiaco *superficiale* ed il tronco dell'OTTAVO. (*V. ancora Tab. nerv. Card.* N.° 6. 7. *del* ANDERSCH). Pur tuttavia ci costa che questa comunicazione non ha sempre luogo.

21. Filamento del cardiaco *superficiale*, il quale oltrepassato l' arco dell'aorta si congiunge in parte al ramo cardiaco dell'OTTAVO pajo (N.° 72. 73), ed in parte all'altro ramo *profondo* cardiaco dell' intercostale.

22. Il rimanente del cardiaco *superficiale*, il quale scorre profondamente dietro l' aorta al plesso *gran cardiaco profondo*.

23. Propagini nervee polpose *molli*, che sortono dal ganglio cervicale *medio*, e delle quali alcune appoggiate al tronco dell' arteria tiroidea inferiore, ed altre sostenute dall' arteria vertebrale, si calano verso l' arteria succlavia sinistra.

24. Ansa notevolissima formata dalle propagini nervee del ganglio *medio* cervicale, che si riuniscono nel ganglio cervicale *inferiore*, e nel *primo* toracico; dalla quale ansa resta abbracciata l'arteria succlavia.

25. Altra ansa dell'arteria succlavia che trae origine da un rimarchevole nervo dal ganglio cervicale *inferiore*, il quale si riunisce col secondo nervo cardiaco sinistro dell'intercostale (N.° 26.)

26. Il secondo nervo cardiaco *profondo minore* del nervo intercostale sinistro, composto di parecchi rami tratti dal ganglio cervicale *medio ed inferiore*.

Giova avvertire che talvolta questo nervo, ora semplice, ed ora distinto in due o tre filetti, dirigesi dietro l'aorta al plesso *gran cardiaco profondo*.

27. Altro cardiaco *profondo minore* originato dal ganglio *medio* cervicale.

28. Gonfiezza gangliforme del cardiaco *profondo minore*.

29. Il sito in cui il cardiaco *profondo minore* contrae i filamenti suoi e dei nervi compagni nella faccia posteriore dell'aorta, e gli introduce nel *gran plesso* cardiaco *profondo*, ai quali

30. — si unisce un tenue filamento del ganglio cervicale *inferiore*, che ricoperto per lungo tratto dall'arteria succlavia ascende quindi sull'arco dell'aorta.

31. Il plesso *gran cardiaco profondo*. (Vedi la Tav. 24. delle Opere varie, e dell'Atlante 47. ai N.i 114. e 123.) Egli è formato dalla riunione dei nervi cardiaci d'ambedue i lati, che in guisa non dissimile da quella del nervo splanenico, appena sotto al diaframma concorrono nel plesso meseoterico superiore. Ecco come si esprime l'Haller relativamente alla formazione del plesso gran cardiaco. » Alii » nempe nervi a ganglio supremo, a medio, et ab » imo nati retro Aortam advenientes Cardiacorum » principes, componunt plexum Cardiacum magnum » in superficie anteriori rami sinistri arteriae asperae » positum, retro Aortam, supra Pulmonalem arte» riam ad dexteriora ductus arteriosi, non sine ad» mixtis dexteri lateris ramis. Ab eo plexu, per» petuo tribus itinaribus nervi cordis ad sua de» stinatos fines pergunt. » *Elem. Phys. Lib.* 6. *Sect.* 3. § 25.

32. Il ganglio cardiaco del Wrisberg. (*Vedi la nostra Tavola* 47. *dell'Atlante* ai N.i 114. 117.)

33. Compagine nervosa reticolata proveniente da filamenti del *gran plesso* cardiaco *profondo*, e la quale scorrendo fra l'aorta e l'arteria polmonare, coll'aggregazione d'alcuni distinti rami del ganglio cardiaco del Wrisberg, si dirige all'arteria coronaria anteriore, non che alla faccia pure anteriore del cuore.

34. Congiunzione del *cardiaco minore* del lato destro o sia *cardiaco superficiale dell'aorta* (*Tav.* 47. *dell'Atlante* N.° 112) col reticolo nervoso dal plesso gran cardiaco *profondo* N.° 33.

35. 36. Filamenti del nervo *cardiaco profondo* dal lato destro (*Atlante* Tav. 47. N.° 120), gettati sul reticolo nervoso del plesso *gran cardiaco profondo* situato fra l'aorta e l'arteria polmonare N.° 33.

37. Origine del plesso *coronario anteriore* (Atlante Tav. 47. N.° 124. 126.)

38. Nervo alquanto più grosso che sorge a sinistra dal *plesso gran cardiaco profondo*, e che dopo la sua origine si gonfia in un piccolo ganglio ulivare, dal quale ganglietto emanano poscia parecchi filamenti nervei distesi sul legamento arterioso (H); i quali filamenti nervosi per certo si accostano in parte a quelli che compongono il plesso *coronario anteriore*, ed in parte s'associano agli altri che rivolgonsi all'arteria coronaria *posteriore*.

39. Il ramo del nervo N.° 38, che si dirige al plesso coronario anteriore.

40. Fascetto di nervi che emana a sinistra dal *gran plesso cardiaco profondo*, e che piegato dietro il ligamento arterioso indicato alla lettera H, scorre sul ramo sinistro dell'arteria polmonare, costituendo le primarie radici del nervo *gran cardiaco profondo* dal lato sinistro.

41. Inserzione profonda del cardiaco superficiale sinistro (N.° 22.), dietro il legamento arterioso (H) nel nervo cardiaco *profondo* della banda sinistra.

42. Origine svarista e plessuosa del nervo *gran cardiaco profondo* del lato sinistro, cui abbiamo già indicata ai N.i 40. 41. Questa origine del nervo di cui teniamo proposito, sembra essere stata ottimamente descritta dal Fallopio ove si esprime: » Sub » basi cordis, ubi vena arterialis incipit ad sini» strum latus flecti, atque ubi adest meatus ille iosi» gnis arterialis in Embrione, qui conjungit venam » dictam cum arteria aorta, est plexus quidam, aut » copulatio nervea, qualis etiam in mesenterio a » me descripta est, sed minor, robusta tamen ac » solida, a qua abundans copia nervosae materiae » totam cordis basim amplexatur, perque ipsam plu» res propagines parvorum nervorum inde diductae » disperguntur, ac per totam ipsius substantiam, » quamvis illam minutim persequi nequeam. Hoc » anatomici ligamentum fortasse rati neglexerunt » hacque ratione non viderunt quut nervi in cor » ferantur. » *Observ. Anat. pag.* 208.

43. Il tronco del *gran cardiaco profondo* del lato sinistro.

Questo nervo è molle, trasparente, e gangliforme, e conserva costantemente eguale abito anche nelle sue diramazioni. Ci sembra esser desso quel l'*unico* nervo che veniva attribuito al cuore da Galeno, e cui fu rappresentato dal Vesale nel luogo citato *Lib.* 6. *Fig.* 6. *h.*, abbenchè, per errore ben poco meritevole d'esser tollerato, lo facesse prove-

nire dall'ottavo e dalla radice a comune col *ricorrente*.

44. Nuove aggregazioni filamentose, cui il nervo *gran cardiaco profondo* del lato sinistro riceve dal plesso cardiaco mediante il piccolo ganglio intermedio, accennato al N.o 38.

45. 46. 47. 48. Spartizioni in rami del gran Cardiaco profondo del lato sinistro, presso la parete posteriore dell'arteria polmonare; i quali rami formano il plesso *coronario posteriore*, unitamente alle propagini gelatinose del ganglio cardiaco, espresso nella Tav. 24. delle Opere varie, e 47.a dell'Atlante.

49. 50. Alcuni tenui stami del *gran cardiaco profondo* del lato sinistro, i quali strisciano sulla parete anteriore dell'arteria polmonare, e che concorrono nel plesso *coronario anteriore*, che può osservarsi nella citata Tav. 47. N.o 125.

51. 52. Rami del gran cardiaco profondo del lato sinistro, i quali dopo aver formate parecchie sinuosità, si rivolgono al plesso *coronario posteriore* dietro l'arteria polmonare.

53. Certi tenuissimi stami del *gran cardiaco profondo* del lato sinistro, che s'introducono nel polmone sinistro unitamente all'arteria dello stesso nome.

54. Propagini molli del plesso *coronario posteriore*, ossia del *cardiaco profondo* di ambedue i lati, le quali sono insieme congiunte, e che sotto forma trasparente posano sul principio dell'arteria coronaria *posteriore*; e che successivamente dividendosi e suddividendosi accompagnano l'arteria coronaria *posteriore* ove ampiamente dilatasi sulla regione anteriore e posteriore del cuore. » Pleriqne vero, *dice* » l'Haller, ad Coronariam arteriam sinistram tendunt, porroque ejus arteriae anteriorem ramum » comitantur, faciemque cordis superiorem adeunt; » alii eum ramo posteriori ad faciem cordis cavam » et auricnlam sinistram numerosi tendunt, cujus » radicem legunt. » *Elem. Phys. Lib.* 6. *Sect.* 3 § 25.

55. Rami del *plesso coronario posteriore* che seguono il ramo *anteriore* della *posteriore* arteria coronaria (*Vedi* la *Tav.* 24. *delle opere varie*, *Atlante* 47. *al N.* 129).

56. Filamenti del *plesso coronario posteriore*, i quali dilungandosi assai verso la base del cuore, al di sotto dell'arteria polmonare, dopo avere oltrepassato il tronco dell'arteria coronaria *posteriore*, si uniscono a compagni del ramo *anteriore* (*b*) della stessa arteria.

57. Origine di quel filetto nerveo che redesi nella citata Tavola al N.o 129.

58. 59. Filamenti nervosi che seguono il ramo arterioso del margine convesso del cuore.

60. 61. Nervi del *plesso coronario posteriore*, i quali premono le vestigia del ramo *posteriore* dell'arteria coronaria *sinistra*, che si dirige alla faccia piatta del cuore.

62. 63. Tenuissimi filamenti nervosi associati ai rami della coronaria *posteriore*, che si curvano sulla superficie schiacciata del cuore.

64. 65. Filamenti nervosi lunghissimi che accompagnano parecchi rami dell'arteria coronaria *posteriore*.

66. Un nervetto aggiunto al ramo indicato al N.o 65.

67. Due stami nervosi rovesciati sulla faccia anteriore del cuore, ove si uniscono al ramo *anteriore* dell'arteria coronaria *posteriore*.

68. Filamenti nervosi del *plesso coronario posteriore*, che seguono le piccole arterie dell'orecchietta e del seno venoso *posteriore*.

69. 70. Sottilissimi stami nervei, che gettati dal plesso *gran* cardiaco *profondo* dietro l'arteria polmonare e sopra il seno delle vene polmonari, discendono per lunga via alla faccia appiattita del cuore, ove si congiungono coi nervei filamenti del plesso coronario posteriore.

Dalle cose fin qui dette si nella spiegazione della precedente come della presente Tavola chiaramente resulta che per l'origine e distribuzione sono i nervi cardiaci distinti in due provincie, una cioè compagna dell'arteria coronaria *anteriore*, e l'altra associata alla coronaria arteria *posteriore*. Pur tuttavia queste due provincie dei nervi del cuore non corrispondono con tal precisione ai nervi *cardiaci* dai quali derivano, da poter dire che *l' anteriore* provincia appartenga unicamente al cardiaco *destro*, e la posteriore al *sinistro*. Posciachè la dissezione anatomica c' insegna che i nerri *cardiaci* di questo doppio ordine, nel loro cammino all' intorno dei maggiori vasi presso la base del cuore, si decussano ricenderolmente accogliendo o rami o tramandandoli; dal che ne avviene che si l'uno come l'altro plesso *coronario* si componga e formi coi nervi *cardiaci* d'ambedue i lati. Infatti il destro *cardiaco profondo* sotto l'arco dell'aorta, dopo avere gettati degli stami atti a formare il plesso coronario anteriore, fa scorrere la rimanente e maggiore sua parte al di sotto dell'arteria polmonare alla regione posteriore del cuore, onde formar così una porzione del plesso coronario *posteriore* al principio della *posteriore* arteria coronaria. Per l'opposto il *gran cardiaco profondo* del lato sinistro, dopo aver costituito il plesso coronario *posteriore*, somministra non pochi nè piccoli filamenti che servono ad accrescere il plesso coronario *anteriore*. Dal che ne segue che ponendo a confronto, benchè con molta superficialità, la copia dei nervi d'ambedue i plessi *coronari*, si manifesta ad ognuno che quella provincia di quest'ordine di nervi che passa per il rentricolo poste-

riore del cuore; supera di gran lunga in quantità e grossezza l' altra provincia, che trapassa per il ventricolo anteriore del cuore; che è quanto dire che ogni provincia di nervi sta in proporzione ineguale della massa carnosa che costituisce i ventricoli di quel viscere.

71. Il nervo vago della parte sinistra.

72. Ramo cardiaco *superficiale* dell' ottavo del lato sioistro. (Vedi l' Anatasch Tab. Nerv. Card. N.° 9. 10).

73. Anastomosi del cardiaco *superficiale* dell' ottavo pajo coi nervi cardiaci *profondi minori* del nervo intercostale.

74. Secondo ramo cardiaco dell' ottavo pajo, il quale iosieme al cardiaco profondo minore del intercostale vedesi inserito nel plesso *gran cardiaco*.

75. Propagine dello stesso ramo curvata dietro l' arteria polmonare al plesso gran cardiaco, e propagini del medesimo che accompagnano le arterie del seno venoso d' ambedue le orecchiette.

76. Nervo *ricorrente* del lato sinistro.

77. Due filetti del ricorrente, i quali piegati prima in basso e poi in alto si inseriranno nel plesso *gran cardiaco*.

78. 79. Distribuzione del ricorrente per il lato sinistro della trachea e della ghiandola tiroidea.

80. Filetto nervoso composto dei filamenti dell' *ottavo* e del *ricorrente*, il quale filetto spartito poscia in parecchi rami più sottili segue le divisioni dell' arteria polmonare sinistra, e dei bronchi della stessa parte. (Vedi l' Anatasch loc. cit. N.° 30 31.)

81. Nervo proveniente dall' ottavo, il quale quasi costantemente si unisce, dietro l' arteria polmonare del lato sioistro, ai filamenti che seguono le arterie del seno venoso d' ambedue le orecchiette.

82. 83. Sottilissimi stami nervei dello stesso lato distribuiti sulla superficie anteriore del polmone sinistro.

84. Propagini dell' ottavo che s' introducono nelle più recondite parti del polmone sioistro, e segnatamente nella divisione del bronco.

85. Ramo del nervo N.° 80. che fra i due primarj tronchi delle vene polmonari del lato sinistro, sale alla superficie anteriore del polmone.

86. Il tronco dell'ottavo pajo curvato all'esofago dietro il tronco sinistro.

87. 88. Il plesso brachiale.

89. Il nervo frenico sinistro.

90. Il nervo frenico destro.

91. 92 Filamenti nervosi tenuissimi, che seguono il corso dell' arteria trasversale della cervice, e della mammaria interna. (Vedi l' Anatasch loc. cit. N.° 88.)

ATLANTE TAVOLA QUARANTESIMA NONA

OPERE VARIE TAVOLA VENTESIMA SESTA

Plesso polmonare posteriore dell' ottavo dei nervi cerebrali.

Nervi della faccia appiattita del cuore.

A. Faccia posteriore gibbosa del polmone sinistro, dopo essere stato aperto il torace nel dorso, e tolta la colonna vertebrale del medesimo.

B. Faccia posteriore convessa del polmone destro.

C. Sostanza del polmone destro spaccata e rovesciata, onde potessero esaminarsi le prime divisioni dei bronchi, ed i principali filetti dei nervi del plesso polmonare *posteriore*, non che la mutua loro corrispondenza coi bronchi.

D. Faccia posteriore della trachea seminata di follicoli e di ghiandole.

E. Il bronco sinistro.

F. Il bronco destro.

G. H. I. K. L. Divisione in rami del bronco destro.

M. Faccia piatta del cuore.

N. N. Il tronco della vena coronaria.

O. La vena cava inferiore troncata.

P. Vestigio del foro ovale ricoperto da una membranetta.

Q. La valvula d'Eustachio.

Cogliemmo l'opportunità di presentare agli studiosi dell'anatomia la sede naturale di questa valvula, aperta da tergo la vena cava inferiore. Dalla preparazione delle parti pensiamo che anche i meno versati nelle dissezioni comprenderanno, che la valvula d'Eustachio compie l'interiore parete dell'orecchietta *anteriore*, e che la medesima valvula segna il confine fra la radice dell'orecchietta *anteriore* e la vena cava inferiore; perlochè la valvula di cui si tratta non oppone veruno ostacolo, come si credette in antico, alla gravitazione del sangue della vena cava *superiore* su quello della *inferiore*, ma piuttosto gl' incombe ovviare a che il sangue raccolto che sia nel seno dell'orecchietta *anteriore* facilmente ritorni nella vena cava *inferiore*, allorchè viene ad essere ristretta l'orecchietta *anteriore*; o per lo meno

serve ad impedire che in quell'emergente il sangue dell'orecchietta *anteriore* non spinga fuori in troppa quantità il sangue esistente nella vena cava inferiore. (*Vedi* l'Hallea *Elem. Phys. Lib.* 4. *Sect.* 2. 55. 23). La stessa valvula può altresì giovare a rimovare dall'orecchietta destra nel feto il sangue della vena cava inferiore, onde s'incontri nel foro *ovale*. Traw. Pag. 76.

Generalmente la valvula di cui parliamo è più ampia, a misura che il suo margine libero superiore riscontrasi reticolare; ed è più angusta ogni qual volta manca di reticolo la struttura del margine stesso.

Giacchè poi s'accorda assaissimo colla nostra Tavola la descrizione che della valvula *Eustachiana* fu offerta dall'Hallea ci piace di qui riferirla per intero.

» Valvulae Eustachianae venae cavae est membranea adpendix, innata, eminens ex sinisteriori » sede sinus dexteri, qua parte auricula venae cavae » inferiori continuatur. Sinum dicimus cum omnem » expansionem, quae dexterius, posteriusque finitur » continua membrana, sinistarius autem patulo ore, » anterius quidem in aurem, posterius in ventriculum aperitur: ex ea sursum vena cava inferior con» tinua procedit. In hoc ergo sinu valvula oritur, » inter vestigium foraminis ovalis, atque ostium ve» nae coronariae maximae, paulo inferius quam media » sedes vestigii, dexterius autem, atque superius quam » vena coronaria, proxime terminum maxime poste» riorem auris dexterae ex isthmi Vieussenieni si» nistra columna. Ascendit inde per limitem auri» culae, quo loco sinui nectitur sinistorsum, dein » antrorsum, dextrorsum in semicirculum, donec a » regione penè unae originis posterioris, in ante» riore sede limitis ejusdem auris terminetur, sen» sim adtenuata, emensa totam auriculae radicem. » Figura in genere est linulae, cujus externus am» bitus major semicirculo aequalis est, interior, sive » liber, est arcus circuli minoris. Latissima est in » medio, ad priora sensim extenuatur. In maxima na» turali fabrica duplici forma membrana fit, qualis » sinus est, tensa atque valenta; alias, et ad po» steriorem terminum maxime reticulata est tota, » fibria vel in liberas areas implicitis, vel super te» nerrimam membranam expansis, atque intertextis, » ita ut, deleta tenui membrana, nudae areae su» persint. Reticulatam fabricam adeo raro obtinet, » ut eam praeter naturam induere videatur. In uni» versum horizonti parallela est, atque cum aure con» cavitatem intercipit, versus venam cavam jam in» feriorem convexa. Adest in foetu semper, neque » in adultis penitus unquam, in meis, desideratur. »

Opera Mir. *nuperae Observ. de Valvula* Eustachi §. IV.

R. Colonne carnose esistenti all'ingresso del ventricolo anteriore del cuore.

S. Il seno delle vene polmonari.

T. U. Due primarj tronchi delle vene polmonari del lato destro.

V. L'arteria polmonare.

W. L'arteria toracica.

X. L'arteria succlavia sinistra.

Y. L'arteria *innominata*.

Z. L'esofago.

a. Prima vertebra dorsale.

b. Arteria esofagea superiore.

c. La destra arteria bronchiale.

Quest'arteria proviene quasi sempre da un tronco che le è comune coll'arteria intercostale *superiore*, e derivato dall'aorta, conforme rappresentò ad evidenza l'Hallea *fasc.* 3. fig. 1. Pur tuttavia rare volte quest'arteria destra bronchiale esce solitaria dal tronco dell'aorta e si unisce al bronco destro.

d. e. f. g. Rami dell'arteria destra bronchiala, che si aggirano presso e al di sopra dei bronchi della banda medasima.

h. L'arteria coronaria *anteriore* in quella parta in cui si inclina alla faccia piatta del cuore.

i. k. l. Rami primarj dell'arteria coronaria *anteriore*, distribuiti sulla medesima faccia schiacciata del cuore.

m. Un ramo dall'arteria coronaria *posteriore* che cade sulla faccia appiattita del cuore.

n. La vena *media* del cuore (Hallea *de vasis cordis propris*).

o. p. Rami della vena coronaria che si dirigono al tronco comune dalle medesime N.

q. Piccola arteria dal seno venoso *posteriore* del cuore.

r. Piccole vene che scorrono attorno al seno delle vene polmonari.

s. Ramo dell'arteria bronchiale gettato alle glandule bronchiali sotto la prima divisione della trachea.

1. L'ottavo pajo dei nervi cerebrali del lato destro.

2. Il nervo *ricorrente* destro.

3. Propagini nervose dal *ricorrente* e dall'ottavo, alcune delle quali si appellano ascendanti perchè montano lungo la trachea, e le altre si dicono discendenti.

4. Il plesso *minore posteriore* esofageo dell'ottavo pajo.

5. Filamenti dell'ottavo trasmessi separatamente all'esofago.

6. 7. 8. Filamenti nervosi dell'ottavo pajo, una parte dei quali s'inserisce nella sostanza carnosa glandulare della trachea, mentre gli altri circondano l'esofago.

9. Rami del *ricorrente* e dell'ottavo pajo, che formano il plesso polmonare *anteriore*. (*Vedi la Tav.* 24. *delle Opere varie, dell' Atlante* 47. *ai N.i* 31. 32. 33.)

10. Fascetto di nervi dell' ottavo pajo inseriti nal principio del bronco destro.

11. Insigne funicolo nerveo del plesso polmonare *posteriore* dell'ottavo pajo, e compagno del bronco destro.

12. 13. 14. 15. 16. Inserzione moltiplica del detto nerveo funicolo nella prima diramazione dal bronco.

17. 18. 19. Un ramo molto grosso dello stesso nerveo funicolo, il quale segua la seconda e la terza divisione del bronco, e che scorrendo al di sopra e dietro i tubetti aerei del polmone s'inserisce del pari nai medesimi.

20. 21. 22. Altri nervi minori dal plesso polmonare posteriore dell'ottavo pajo, i quali provveggono al tronco del bronco destro.

23. Scambievole congiunzione dei medesimi, ed inserzione d' ognuno d'essi nei canali aerei del polmone.

24. Altro notabile funicolo nerveo del plesso polmonare *posteriore* dell'ottavo pajo, il quale segue i rami del bronco destro.

25. 26. 27. Propagini dal nerveo funicolo indicato al N.° 24. le quali si appressano ed inseriscono nella seconda divisione del bronco destro.

28. 29. 30. 31. 32. Divisione in rami sempre minori del funicolo nerveo accennato al N. 24, i quali rami corrispondono esattamente alle diramazioni del bronco destro, che si rendono visibili in quella regione polmonare.

33. Altro funicolo molto notevole del nervo indicato al N.° 24, che cammina presso e dietro il bronco di cui facemmo parola alla lettera L. Lo stesso funicolo spartendosi in rami ognora più piccoli penetra sovente cammio facendo nei tubetti aerei del polmone, al modo stesso che il nervo richiamato sotto N.° 28, e si distribuisce in sottilissime guisa ai bronchi medesimi.

Tutti questi nervi insieme sommati e che secondano i bronchi, costituiscono aiò che noi chiamiamo plesso polmonare posteriore del ottavo pajo, intorno al quala può vedersi ciò che ne pensa l' Haller. *Elem. Phys. Lib.* 8. *Sect.* 2. § 25.; ed il Waltra Tab. 3. N.° 406, 407.

Galeno insegnara: » pulmonem a sexta nervorum » a cerebro ortorum conjugatione duos tentum ner- » vos perquam teones recipere extrinsecus, per » membranam ipsum continentem dispersos, et qui » per visceris profunditetem non extenduntur; proin » (*diceva egli*) neque dolor infestat eos, quibus a » pulmone sanguis erumpit. » *De loc. affect. Lib.* 4. *Cap.* 5.

E lo stesso fu asserito dal Vesala, il quale argomentava dipendere appunto da questo il non udire i lamenti di coloro che hanno i polmoni in suppurazione. *Exam. Observ.* Fallopii *pag.* 109. Del quale argomento a sommo studio servisi il Vesala onde, anche in questa occasione, rimproverare il Fallopio, il quale contro l' opinione di tutti gli anatomici dell' atè sua aveva insegnato ahe il polmone riceveva *ben molti più che due soli* e *piccoli nervi.* Imperocchè egli esprimevasi: » Iidem nervi sexti » paris utriusque lateris, cum secundum pulmonum » radices transeunt multas fibras non ad hujus visce- » ris membranam exteriorem tantum communicaot, » sed ad ramos asperae arteriae, quae fibris dictis » ramis quasi connatae per totos polmones distri- » buntur. » *Obs. Anat. pag.* 154. Nel che certamente il *Fallopio* indicò e descrisse i nervi pneumonici con dottrina e diligenza molto maggiore di quella di tutti gli altri anatomici che l' avevano preceduto e che gli tennero diatro fino quasi al giorno d' oggi. Imperocchè insegnò chiaramente non poahissime ma molte esser le fibre di questi nervi ahe s' introducono nei polmooi, e ciò che più monta; che quelle fibre non seguivano già indistintamente qualsiasi genere di vasi polmonari, ma piottosto accompagnavano i canali aerei stando principalmente in conoessiona colle diramazioni dei bronchi.

Ciò non pertanto seguendo l'opinione di Galeno e dal Vesale quasi tutti i Clinici si ostioano ad asserire che il polmone abbia una sensazione molto ottusa; ed ai nostri tempi non mancò fra loro ahi sforzandosi di determinara la sede della *Pleuritida* nella *Pleura*, escntandone il polmone, giungesse a togliere ogni e qualunque senso ai polmoni stessi; sostenuti in questa opinione specialmente dall' autorità di Haller, il quale asserisce facondamente: *in vivis animalibus pulmonem absque ulla animalis agitatione lancinari.* Loc. sit. — Solla qual cosa mentre troppo insistono i Clinici, ci sembra che vogliano dissimulare che non sempre nè in tutte le affezioni fra loro disparate per luogo e per iodole, ed alle quali vanno soggetti i polmoni, si mostrano questi insensibili; ahe anai è pur giuoco forza che s' inducano a confessare che il polmone duole aautameote nella vera peripneumonia, nelle ulcere recenti che attaccano i bronchi, nella tise tubercolara ed in altri simili casi.

Ed in vero mostrandoci l' anatomia che il polmone ricava ampiameote dei grossi filetti nervei dal plesso polmonare *anteriore* e *posteriore* dell' ottavo pajo dei nervi del cervello, giudichiamo che questo soln sia sufficieote a proibirci di negare del tutto a questo viscere la facoltà di seotire. Ma poichà non ci è lecito di occultare che il polmone noo manifeste talvolte una sensibilità proporzionata a sì magnifico apparato di nervi, nasce quindi uoa questione non indegna dell' esame degli anatomici, cioè perchè il polmone, quantunque fornito in bastante copia di nervi, purtuttevia ora si mostri leggermente, o anche punto dolente, ed ora faccia sentire dolori acutissimi ed atrocissimi.

Noi però siamo d' avviso che la dissezione anatomica ci renda piena ragione della causa di questi fenomeni. Posciachè i nervi pneumonici, strettamente parlando, non furono principalmente creati per il tessuto cellulose e vascolare dei polmoni, ma bensì per i bronchi e per i canali dell'aria; giacchè direi quasi esser i minimi ed i più tenui nervi che scorrano sulla superficie esteriore di questo viscere o che accompagnino più internamente i vasi sanguiferi: e per lo contrario essere la più gran parte dei *plessi polmonari* quella che abbraccia i bronchi, e che connessa ai medesimi con frequenti propagini, penetra col mezzo di speciali epertnre nei maggiori e nei minimi canali aerei, ovunque veggonsi semineti per il polmone, ai quali canali, egualmente che elle loro fibre carnose ed all' interna membrane, somministra infiniti filamenti nervei, col mezzo dei quali godono di quel senso squisito che a niuno è ignoto. Laonde se l' organo principale del senso di cui è fornito il polmone risiede nei bronchi e nelle vie dell' erie, sarà facile il determinare per qual motivo nelle melattie che attaccano la superficie del polmone, egualmentechè in quelle che offendono la cellulosa *interlobulare*, sorga unicamente una sensazione ottusa e *gravativa*, come si appella dai medici, o per lo contrario un acerbo dolore ed una tosse molestissima tormenti quelli i cui bronchi sono attaccati da infiammazione, de suppurazione, da concrezioni tubercolari, o da qual siasi altro genere d' irritazione.

Per certo la pneumonia per *trasudamento di sangue* (Haller *Opus. patholog. observ.* 16. 17.) in cui talvolta ha luogo tanta effusione di sangue nelle cellulosa *interlubolare*, da rendere infine nerissima una gran parte del viscere, e' inganna con blando principio, nè verun pungente dolore precede il soffocamento e la perdita dell' ammalato. Similmente nell' idrope polmonare, cioè in quella che riempie la cellulosa *interlobulare* del polmone, oiun dolore acuto molesta l'infermo, se si eccettui un senso di peso, e la difficoltata respirazione. Non altrimenti i tubercoli, le vomiche, e altre affezioni di simil genere che attaccano gli interstizi reticolati del tessuto cellulare fuori dei bronchi e delle vie lubulari, nascono clandestinamente, e talvolta durano per lungo tempo indolenti.

Al contrario nella vera peripneumonia, nella quale l' infiammazione regna principalmente nei bronchi o nelle vie dell'aria (motivo per cui questo morbo dovrebbe chiamarsi piuttosto *bronchite* che *peripneumonia* — *Vedi Frank de Curand. hum. morb. vol.* 2. §. 183), il dolore che si fa sentire nel polmone ci dà pregnostico dell'invasione del morbo, al crescer del quale il dolore divien pure acutissimo e pungente, con notabile oppressione allo sterno, con asma, tosse, spurgo spumoso, viscido, e sanguigno: i quali sintomi, per certo molto affini a quelli che accompagnano la *Cinancia laringea*, ci avvisano che nella vera peripneumonia sono attaccate da flogosi le diramazioni della trachee, dotate di senso squisito nulla meno dell' aspra arteria. Ma anche le *vomiche*, che per un qualche tempo abbiano dimorato occultamente nel tessuto celluloso *interlobulare* dei polmoni, ci avvertono poi delle loro presenza coll'aumento della sensibilità e col dolore del polmone, subito che il pus si fa strada nei canali dell'aria. Poichè allora nasce prima un solletico nel petto, che aperte quindi le comunicazione dell'accesso coi bronchi, si cangia in dolore, con senso di ristringimento allo sterno, con tosse molesta, e con spurgo sanguigno, purulento e fetido.

Finalmente opiniamo non da altra cagione doversi ripetere i fenomeni dell'asma convulsiva, eccetto che da questa stratta società dei nervi d'ambedue i plessi polmonari coi bronchi. Imperocchè nel parossismo di questo morbo ostinato si conosce chiaramente, che stando, quasi diresti, in calma il tessuto cellulare e vascolare dei polmoni, le sole diramazioni dei bronchi soffrono gli effetti della sconcertata azione dei nervi polmonari, i quali corrispondono con precisione ai corrugamenti spasmodici delle fibre carnose che trovansi sparse nelle particelle cartilegine dei bronchi, come altresì i ristringimenti e le rigidità degli stessi tubetti aerei ovunque trovansi distribuiti per il polmone: dal che provicne quella asmatica e sibilante respirazione, accompagnata da debole conato di tosse e da senso di peso attorno ai precordj, non che altri sintomi consimili che trovansi riuniti nelle affezioni spasmodiche delle vie eeree del polmone. Questi fenomeni però, conforme ci dimostra la pratica medica, non raramente vengono prodotti da una cruda e pituitosa congerie raccolta nel ventricolo, a che irrite il ventricolo stesso, giacchè il medesimo ordine di nervi che serve al ventricolo sostiene altresì la vita, la sensibilità e l' esione delle fibre carnose che trovansi interposte nei bronchi. E poichè non v' ha dubbio che i nervi del ventricolo si accordano con tutto il sistema nervoso, qualunque sia le causa produttrice di tanto fenomeno, non ci è permesso di porre in dubbio che le diramazioni dell'ottavo pajo di nervi, distribuite per il ventricolo, non abbiano simpatia con l'insigne plesso polmonare della stessa coniugazione di cervicali semiosta empiamente pei bronchi.

34. 35. 36. L'ottavo pajo del lato destro, in quel punto in cui, spartito in più divisioni dietro il bronco, comincia ad abbracciare l'esofago.

37. 38. 39. Il *gran plesso esofageo* dell'ottavo pajo, resultante dai filetti nervosi del vago d'ambedue i lati.

40. 41. Certi nervosi filamenti inseriti nella sostanza medesima dell'esofago. (Vedi il Walter Tav. 3 N. 44a. 444. e 454).

42. Due filamenti dei nervi cardiaci, che accompagnano l'arteria coronaria *anteriore*, e che si dirigono alla superficie appiattita del cuore.

43. Anastomosi dei nervi medesimi con alcuni sottilissimi stami che discendono dal plesso gran cardiaco, fra la vena cava inferiore ed il seno delle vene polmonari.

44. 45. 46. 47. 48. Associazione di questi nervetti coi rami dell'arteria coronaria *anteriore*, che veggonsi distribuiti sulla faccia appiattita del cuore.

49. Nervetti del numero di quelli che seguono i rami dell'artoria coronaria *posteriore*, curvati sulla faccia piatta del cuore. (Vedi la Tav. 25. delle Op. Varie, dell'Atlante 48. N.° 63. *h*).

Laonde è a dirsi che quei nervi che appartengono alla faccia appiattita del cuore, sieno quasi emanazioni di quelli, che traendo origine da ambedue i plessi coronarj seguono dappresso le arterie di egual nome, curvate sulla faccia piatta del detto viscere. Pervenuti nella quale regione, abbenchè si incontrino nel tronco della vena coronaria e dei rami che in quella concorrono, pur tuttavia non si aggiungono a compagni di veruno dei detti canali, ma oltrepassandoli si dirigono alle propagini arteriose, la cui direzione seguono assai da vicino, e finchè non sieno giunti ad occultarsi insieme a quelle nella carne del cuore, appunto come fu per noi dimostrato aver luogo sulla faccia convessa del viscere medesimo. In generale i filamenti nervei sono in questa regione del cuore più sottili che nella sua faccia convessa, quantunque nelle moltiplicate indagini da noi istituite ci siamo sovente imbattuti a osservare di grossezza molto rimarchevole anche questa provincia di nervi; lo che avveniva in quegli individui che forniti trovavansi di un cuore di vasta mole ed amplissima. Tutte le quali cose resulteranno con maggiore evidenza dall'esame della seguente Tavola.

ATLANTE TAVOLA CINQUANTESIMA

OPERE VARIE TAVOLA VENTESIMA SETTIMA

Altro saggio dei nervi del cuore.

Fig. I.

Faccia superiore convessa del cuore.

A. Faccia superiore convessa, e posteriormente assai gibbosa del cuore, la quale racchiude il ventricolo sinistro.

B. Faccia inclinata del cuore, la quale si stende in basso e contiene il destro ventricolo.

C. Il margine ottuso del cuore.

D. Il margine acuto del cuore.

E. Orecchietta destra del cuore.

F. Seno venoso destro del cuore.

G. La vena cava superiore.

H. Orecchietta sinistra.

I. L'arteria polmonare.

K. L'aorta.

a. a. Il tronco dell'arteria coronaria *destra*, il quale è inferiore ed al tempo stesso più anteriore del tronco sinistro.

b. Ramo dell'arteria coronaria *destra*, il quale si introduce nell'orecchietta destra del cuore e nella vena cava superiore, congiuntosi ivi ad un piccolo ramo della coronaria *sinistra*.

c. Ramo dell'arteria coronaria *destra* avvolto attorno alla radice dell'arteria polmonare, ed il quale congiunto per lo più col primo ramo dell'arteria coronaria *sinistra*, forma un reticolo, dal quale accoglie dei filetti l'arteria polmonare e la prossima sostanza del cuore.

d. e. Rametti minori che si introducono nel seno venoso destro del cuore.

f. g. h. i. Rami *innominati* dell'arteria coronaria *destra*, che serpeggiano per la convessità del destro ventricolo del cuore.

k. Arteria coronaria *sinistra*, che è superiore o più indietreggiante, e il più delle volte anche maggiore della *destra*.

l. Ramo *maggiore* dell'arteria coronaria *sinistra*, il quale scende per il margine ottuso del cuore, e per la sede più anteriore del setto del medesimo, fino alla sua punta.

m. n. o. p. Propagini profonde del ramo *maggiore* dell'arteria coronaria *sinistra*, che in quell'affossamento vengono ricoperte dal setto cardiaco.

q. Diramazione insigne del ramo *maggiore* dell'arteria coronaria *sinistra*, repartita sulla convessità del seno sinistro del cuore.

r. s. Due rami quasi paralleli che provengono dal tronco principale dell'arteria coronaria *sinistra*, e che scorrono per la parte gibbosa del margine ottuso del sinistro ventricolo del cuore.

t. Ramo *minore* dell'arteria coronaria *sinistra*, il quale si dirige alla faccia appiattita del cuore, curvandosi per il solco fra il ventricolo inferiore del cuore e la di lui orecchietta dello stesso lato, prima all'indietro e in alto, e quindi in avanti, cioè presso il suo margine ottuso.

u. v. x. y. Filetti del ramo minore dell'arteria coronaria *sinistra*, gettati all'orecchietta *sinistra* del cuore.

1. Il plesso coronario destro dei nervi che son proprj del cuore. (Vedi la Tav. 24. delle Opere varie, e 47. dell'Atlante al N. 124; e la Tav. 25. delle Opere varie, Atlante 48. al N.° 37.)

2. Zona nervea che circonda la radice dell'aorta e che fa capo nel plesso coronario destro. (Vedi la detta Tav. 47. dell'Atlante. al N.° 119.)

3. Filamenti del plesso coronario destro che ac-

compagnano il tronco dell'arteria *destra* coronaria. — Non pochi nè piccioli nervi di quest'ordine procedono dal tronco dell'arteria coronaria destra, e si infiggono nella sommità del ventricolo destro del cuore unitamente alle piccole arterie.

4. 5. 6. 7. 8. 9. 10. Stami nervei del plesso coronario destro, i quali congiuntamente alle arterie *innominate* penetrano nella sostanza del destro ventricolo.

11. Un filamento gettato alla parte destra del cuore dal plesso cardiaco sinistro.

12. Il plesso coronario sioistro, ossia *posteriore*. (Vedi la Tav. 25. delle Opere varie, 48. dell'Atlante al N.° 54.)

13. 14. Filetti del plesso coronario che seguono il ramo maggiore dell'arteria coronaria *sinistra*.

15. Rametto più grosso che insieme all'arteria associata penetra il setto dei ventricoli nel solco del setto prenominato.

16. 17. Rami insigni del plesso coronario sinistro, associati alle arterie che scorrono nel margine convesso del ventricolo posteriore del cuore.

18. 19. Filamenti del plesso coronario sinistro, curvati alla faccia appiattita del ventricolo posteriore, insieme col ramo minore dell'arteria coronaria *sinistra*.

Fig. II.

Faccia appiattita del cuore.

A. Margine ottuso del cuore.

B. Margine acuto del medesimo.

C. Linea depressa che indica la sede, e la direzione del setto del cuore.

D. Il seno venoso destro.

E. Apertura della vena cava inferiore.

F. Alcune tracce del foro *ovale* che esisteva già nel feto.

G. Porzione del tronco reciso della vena coronaria.

H. La vena cava superiore.

I. Il seno delle vene polmonari.

K. K. K. K. Tronchi primarj delle vene polmonari.

L. Orecchietta sinistra del cuore.

M. L'aorta.

a. a. L'arteria coronaria *destra* piegata attorno al margine acuto del cuore, fra quello e la radice del seno venoso destro, sulla faccia compressa dello stesso viscere.

b. Ramo della vena *media*, socio della vena coronaria *destra*.

c. Ramo insigne della coronaria *destra*, il quale prolungato all'indietro, giunge quasi al margine ottuso del cuore. A dir vero non si riscontra sempre sì vistosa la divisione in rami dell'arteria coronaria *destra* sulla faccia piatta del cuore, secondo che avvertì già l'Haller *de vasis cordis propriis*; ma ordinariamente si verifica ciò che noi presentammo nella Tav. 26. delle Opere varie, dell'Atlante 49. alle lettere *k. l.*

d. Apice del ramo *maggiore* dell'arteria coronaria *sinistra*, il quale talvolta piegato al di là della punta del cuore si fa incontro alla vena *media*.

e. Ramo *minore* dell'arteria coronaria *sinistra* che presso il margine ottuso del cuore si dirige alla faccia piatta del ventricolo sinistro del cuore. (Vedi Fig. 1. *t.*)

f. L'arteria del seno delle vene polmonari, che proviene dal ramo *minore* dell'arteria coronaria *sinistra*, intorno alla quale veggasi l'Haller *Icon. Anat. Fasc.* 8.

1. 2. Filamenti nervosi del plesso coronario destro, i quali unitamente all'arteria coronaria *destra* presso il margine acuto del cuore si rivolgono alla faccia piatta dello stesso viscere.

3. 4. 5. 6. 7. 8. Propagini nervose del plesso cardiaco destro, le quali insieme alle arterie si internano nella faccia compressa del ventricolo destro del cuore.

9. 10. 11. 12. Filamenti nervosi del plesso cardiaco destro, che seguono i rami dell'arteria *destra* coronaria distribuiti per la regione appiattita del ventricolo sinistro del cuore.

13. 14. 15. 16. Stami nervei del plesso coronario sinistro (Fig. I. 18. 19.), che uniti al ramo *minore* dell'arteria coronaria *sinistra*, si dirigono alla regione piana del ventricolo *sinistro* del cuore, e che si occultano nella sostanza del ventricolo stesso, unitamente alle arterie minori.

17. Due nervei filamenti tenuissimi, gettati sul cuore dal *plesso gran cardiaco*, o i quali dopo aver percorso un lungo spazio sopra il seno delle vene polmonari, formano finalmente un'anastomosi coi nervei stami che accompagnano l'arteria coronaria *destra*; lo che ha luogo presso l'inserzione del tronco della vena coronaria.

ATLANTE TAVOLA CINQUANTESIMA PRIMA

OPERE VARIE TAVOLA VENTESIMA OTTAVA

I nervi del cuore del cavallo e del vitello.

Fig. I.

Faccia convessa del cuore del cavallo.

A. Il ventricolo polmonare del cuore.

B. Il ventricolo aortico del cuore.

Coloro che descrissero quasi rette le fibre esterne del cuore nell'uomo, sembra che si valessero dei soli animali per i loro studj anatomici, come resulta dalle Figure presenti.

C. Orecchietta destra del cuore.

D. Orecchietta sinistra del cuore.

E. Arteria polmonare.

F. Arteria *superiore*, ossia *ascendente*.

G. L' aorta *inferiore*, o *discendente*.

Questa distinzione è molto manifesta ne'quadrupedi, abbenchè non lo sia nell' uomo; il quale errore incorso nelle descrizioni anatomiche fu corretto, a dir vero un po' tardi, dal Bracano e dal Vesanverso.

H. H. L' arteria coronaria destra.

I. I. I. I. I. Rami dell' arteria coronaria destra distribuiti nel ventricolo polmonare del cuore.

K. K. Rami dell' arteria coronaria destra gettati all' orecchietta destra del cuore.

L. Il tronco dell' arteria coronaria sinistra.

M. M. Ramo *maggiore* dell' arteria coronaria sinistra, che scorre per la regione del setto dei ventricoli, dalla base del cuore verso la sua punta.

N. N. N. N. Propagini del ramo *maggiore* dell' arteria coronaria sinistra, inserite nel ventricolo aortico del cuore.

O. O. O. O. Diramazioni del ramo *maggiore* dell'arteria coronaria sinistra, le quali poco dopo la loro origine si infiggono nel setto dei ventricoli.

P. P. Ramo *minore* dell' arteria coronaria sinistra, che si avvolge alla radice dell'orecchietta sinistra del cuore.

Q. Q. Piccole arterie del ramo *minore* della sinistra coronaria, gettate al ventricolo aortico superiore.

R. Arteriuzza della *sinistra* coronaria, compartita all' orecchietta del lato medesimo.

1. Il tronco dei nervi cardiaci, il quale provvede principalmente alla regione destra del cuore, e che ripete in gran parte l' origine dal vago.

Il Willis meditando su questa origine diè vita a quella singolare ipotesi, che fosse appunto da ciò che i bruti vengono eccitati alle azioni volontarie, piuttosto che dalle passioni dell' animo. (*De Cereb.* Cap. 9.)

2. Biforcazione di quel medesimo tronco presso l' origine dell' arteria coronaria destra.

3. Alcuni rami del cardiaco destro che seguono il tronco della destra coronaria arteria.

4. 5. 6. Certi rami lunghissimi dei nervi cardiaci del lato destro, i quali intersecano in direzione affatto contraria le propagini dell' arteria destra, e che sono ampiamente diffusi per il ventricolo polmonare del cuore.

7. Gonfiezza gangliforme.

8. 9. 10. 11. 12. 13. 14. 15. 16. 17. 18. 19. 20. I punti principali, oltre molti altri, che si trovano ricoperti dai rami arteriosi, nei quali punti i nervi cardiaci si associano ai rami della coronaria destra, introducendosi unitamente a quelli nella carne del cuore.

21. 22. 23. 24. Nervi dell' orecchietta destra.

25. Altro grandissimo tronco sinistro dei nervi cardiaci, il quale provvede principalmente alla regione sinistra del cuore ed al ventricolo aortico.

26. 27. Alcuni rami notabili del cardiaco sinistro, curvati attorno il principio del ramo *maggiore* dell' arteria coronaria sinistra.

28. Anastomosi formata dalle due branche di nervi cardiaci.

29. Il tronco del cardiaco sinistro, che discende presso il ramo maggiore dell' arteria coronaria sinistra, e presso il setto del cuore.

30. Insigne ganglio del cardiaco sinistro.

31. 32. Nervetti che sortono dal gaoglio or nominato, e che poscia si introducono nel setto dei veotricoli unitamente alle arteriuzze che gli sono compagne.

33. Continuazione del filetto nervoso (N.° 29), che procede dietro il ramo maggiore dell' arteria coronaria sinistra. Questo è quel medesimo filetto che torna a rivedersi al N.o 37.

34. 35. 36. 37. 38. 39. 40. 41. 42. 43. 44. 45. 46. Molte propagini del cardiaco sinistro che scorrono sul ventricolo aortico del cuore, e le quali associate ai rami minori dell' arteria coronaria sinistra, invadono la polpa del sinistro ventricolo.

47. Quei nervi che dipartendosi dal cardiaco sinistro seguono il ramo *minore* della sinistra arteria coronaria.

48. Nervi dell' orecchietta sinistra.

49. 50. 51. 52. Filamenti nervosi che dalla faccia piatta del ventricolo aortico si curvano alla parte convessa (Fig. 2. A.)

Fig. II.

Faccia compressa del cuore del cavallo.

A. Il ventricolo aortico del cuore.

B. Il ventricolo polmonare del cuore.

C. Seno venoso dell' orecchietta sinistra.

D. Seno venoso della destra orecchietta.

E. La vena cava inferiore.

Nei quadropedi il cuore non solo non si appoggia al setto traverso, ma ne sta anche lontano: dal che ne avviene che in questi bruti si riscontra nel torace di lunghezza maggiore che in noi la vena cava inferiore.

F. Tronco reciso della vena coronaria.

G. La vena coronaria *media*.

H. H. H. L' arteria coronaria destra (Fig. 1.) ripiegata sulla faccia appiattita del cuore, e che presso il setto dei ventricoli scorre nel solco esistante dalla base del cuore all' apice del medesimo.

I. I. I. I. I. I. I. Rami dell' arteria coronaria destra, penetranti la carne del ventricolo polmonare.

K. K. K. K. K. K. Rami dell' arteria coronaria destra, che s' introducono nella sostanza del ventricolo aortico.

L. Arteria del seno venoso destro.

M. Ramo insigne dell' arteria coronaria destra, il quale

N. N. — in parte s' infigge nella sommità del ventricolo aortico del cuore ed in parte

O. — nel seno venoso sinistro.

P. Piccola arteria del ramo *minore* della coronaria sinistra (Vedi Fig. 1. P. P.).

1. 2. 3. 4. 5. Principali tronchi dei nervi cardiaci che si recano alla faccia piatta del cuore.

6. 7. Plesso insigne costituito dai nervi cardiaci presso l' inserzione della vena cava inferiore.

8. 9. Rami alquanto più grossi dei nervi cardiaci, che presso la base del seno venoso sinistro si portano alla convessità del ventricolo aortico.

10. 11. 12. 13. 14. 15. 16. Propagini lunghissime dei cardiaci che scorrono per la faccia appiattita del ventricolo aortico, ove sono ampiamente disperse.

Per quanto potemmo osservare la disposizione e distribuzione costante dei nervi cardiaci, nei bruti in generale, ed al certo poi nel cavallo e nel bove, si è tale, che quei nervi che provveggono al ventricolo polmonare si riscontrano in gran numero e grossi nella convessità del ventricolo stesso, e ben rari nella sua faccia appianata; laddove per lo contrario quei nervi che appartengono al ventricolo aortico, si veggono numerosi ed insigni nella parte schiacciata di questo ventricolo, ed in piccolo numero nella parte convessa del medesimo.

17. 18. 19. 20. 21. 22. 23. 24. Altri nervi dello stesso ordine, i quali tradotti in compagnia delle arterie per la faccia appiattita del ventricolo polmonare, invadono la sostanza del cuore.

36. 37. 38. Filamenti nervosi dei cardiaci che dalla convessità del ventricolo polmonare del cuore (Fig. I. N.° 12. 14. 15. 38.) si piegano alla sede appiattita dello stesso ventricolo.

39. 40. 41. Stami dei nervi cardiaci repartiti sopra ambedue i seni venosi.

Fig. III.

Il cuore di un vitello di fresco nato, visto dalla parte convessa.

A. Il ventricolo polmonare.
B. Il ventricolo aortico.
C. L' orecchietta destra.
D. L' orecchietta sinistra.
E. La vena cava superiore.
F. L' aorta ascendente.
G. L' arteria polmonare.
H. Il canale arterioso.
I. L' arteria coronaria destra.
K. Ramo *maggiore* dall'arteria coronaria sinistra.
L. Ramo *minore* dall' arteria coronaria sinistra.

Nel vitello la distribuzione dei nervi cardiaci è foggiata allo stesso modo che nel cavallo, con questa differenza però che a parità di cose sono in maggior numero quei nervi che scorrono per la convessità del ventricolo aortico (B). In ambedue però questi quadrupedi, i nervi cardiaci intersecano in direzione contraria i rami della arteria coronarie, senza che poi in verun luogo si appressino alle arterie, o battano egual cammino, eccetto che nel sito in cui le arterie medesime sono immediatamente prossime ad ioternarsi nella sostanza del cuore.

Fig. IV.

Faccia appiattita del cuore d' un vitello.

A. Il ventricolo aortico.
B. Il ventricolo polmonare.
C. La vena cava superiore.
D. La vena cava inferiore.
E. Il tronco della vena coronaria e della *media*.
F. La vena *azyga* sinistra, la quale si scarica nel tronco della vena coronaria.

L' anastomosi nel bova della vena *azyga* sinistra col tronco della coronaria fu distintamente indicata dall' Eustachio ove parlando *de vena sine pari* si esprime: » Duas venas habent, quae azygae munus » exequuntur Oves, Caprae, Boves, quarum dexte- » rae ortus et incessus eodem fere modo, quo in » Simiis et Canibus se habet; sinistrae vero pluri- » mum variat; haec enim juxta humiliorem oram » auriculae dexterae, qua parte verae coronariae ger- » men pullulat, ortus sui principium ducit; indeque » imam partem basis cordis perreptans, ad posteriora » ejus, ceu coronaria, cujus etiam officium exercet, » ramos distribuit; deinde sursum parumper lata, con- » verso itinere super vasa pulmonis deorsum remeat, » et non aliter quam si esset vena azyga, justa co- » starum radices prona fertur, earumque mediis spa- » tiis, similiter ut illa, hinc inde ramos dispensat.«

G. H. Tronchi recisi delle vene polmonari.

Quelli fra i nervi del cuore del vitello che si spargono sulla superficie schiacciata del viscere, discendono in parte fra la vena cava inferiore ed il seno venoso sinistro, ed in parte sostenuti dalla vena *azyga sinistra*, ed attorno alla medesima costituendo quasi una retatura, si calano al ventricolo aortico, richiamato dalla lettera A; i rimanenti poi dello stesso ordine, che sono la massima parte dei filamenti cardiaci reflessi che serpeggiano per la convessità del ventricolo polmonare (Fig. 3. A.), si recano alla faccia piatta del ventricolo stesso.

ATLANTE TAVOLA CINQUANTESIMA SECONDA

OPERE VARIE TAVOLA VENTESIMA NONA

Rappresenta un elmo di ferro squisitamente lavorato a cesello, ed esprimente la guerra dei Titani contro Giove, con figure a basso rilievo di grave e robusto stile.

FINE

Anatomia — Malattie degli Occhi — Tavola Unica

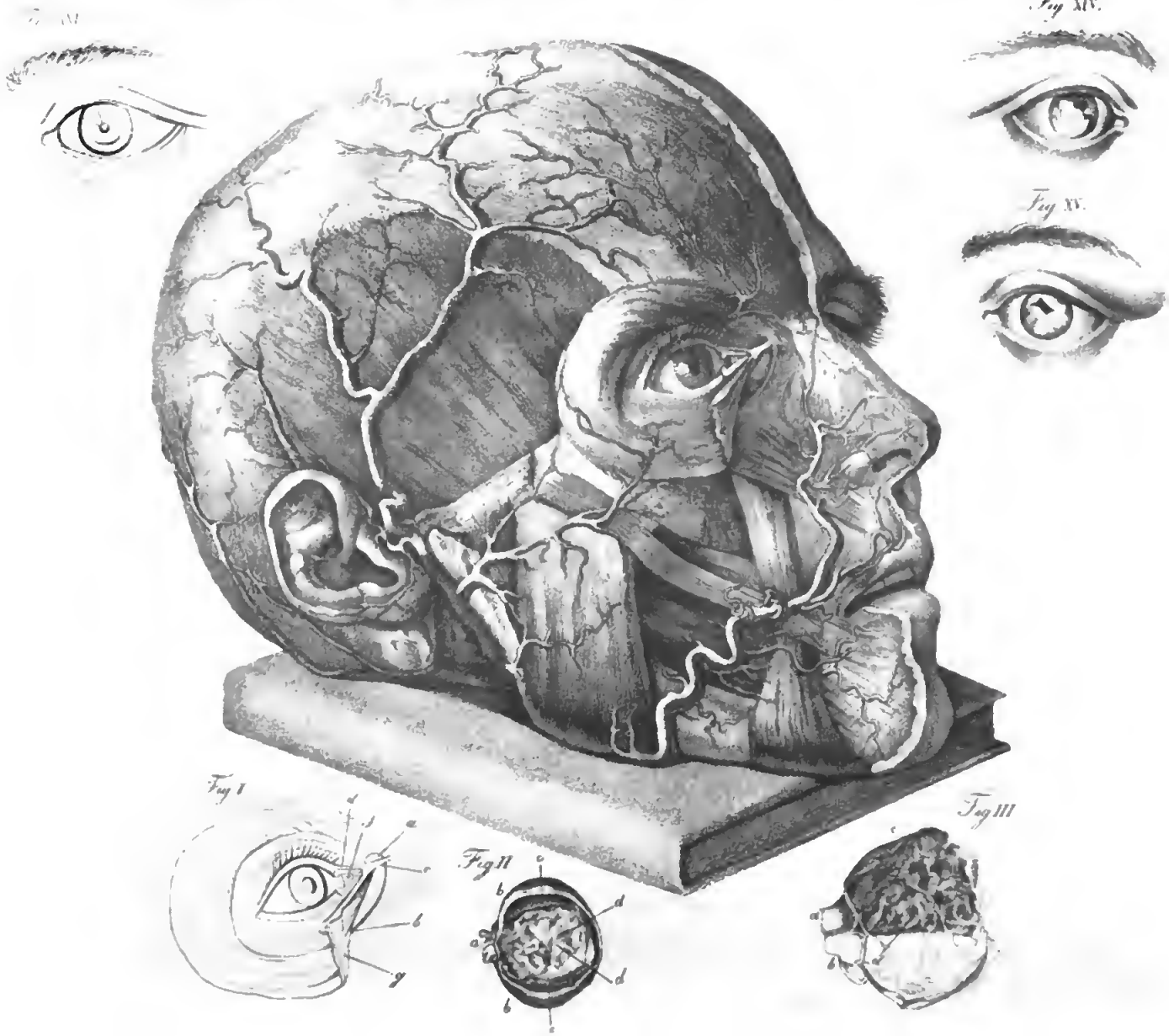

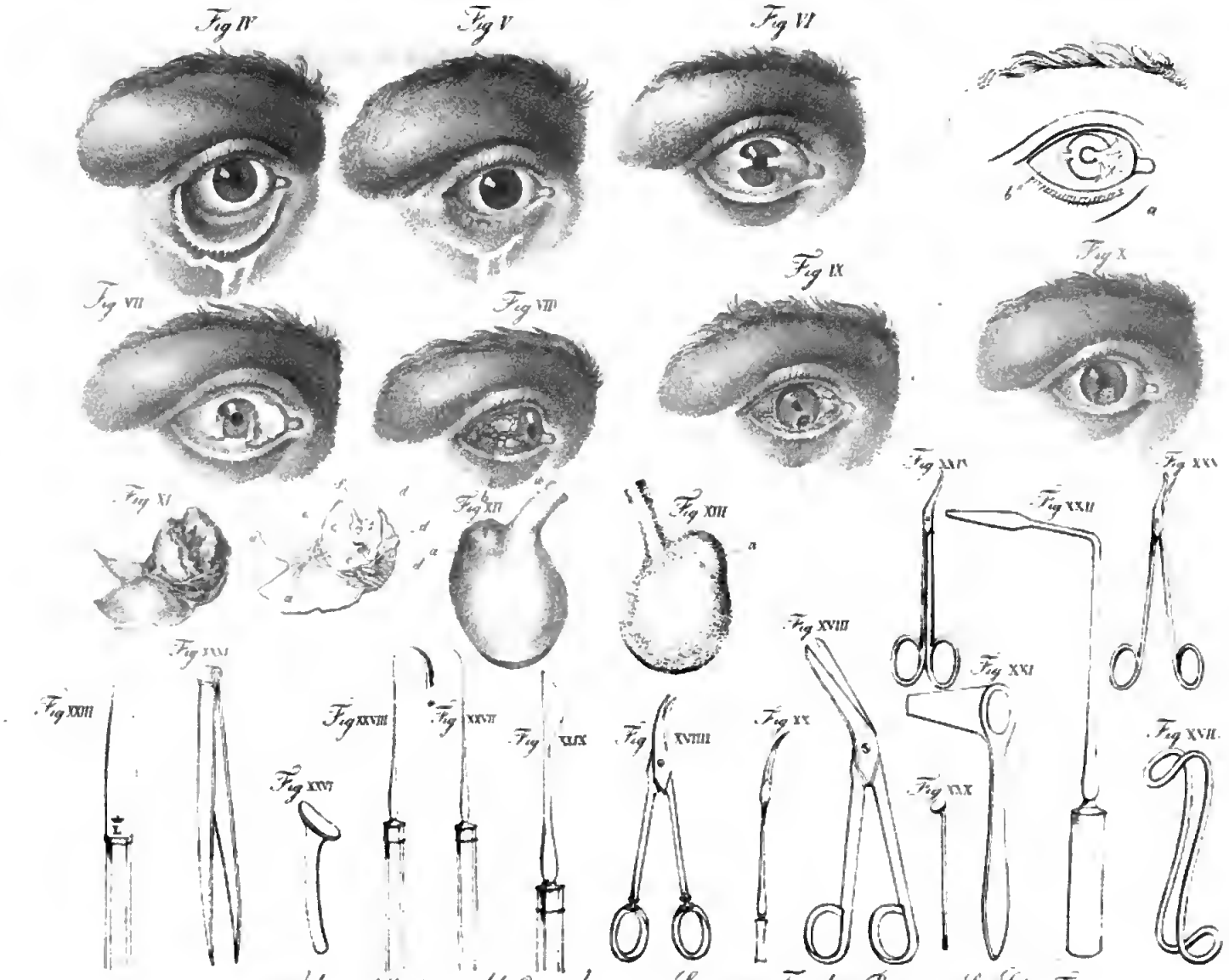

Atlante delle Opere del Cav. Antonio Scarpa. Tavola Prima. - Lit. Stefani Firenze

Atlante Tav. 2.

Google

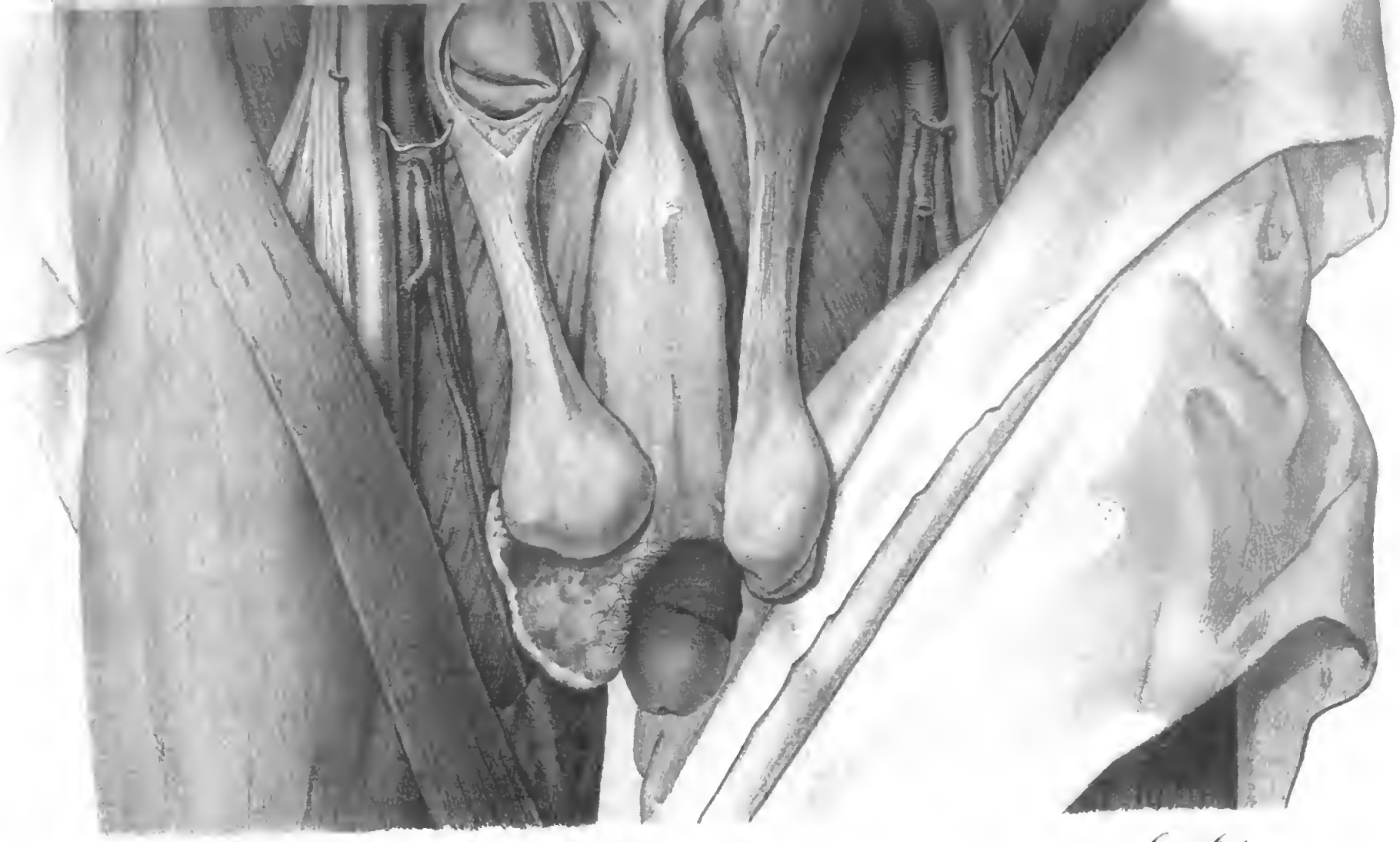

Tav 1 Scarpa-Ernie Lit Stefani

Digitized by Google

Atlante Tav. "2"

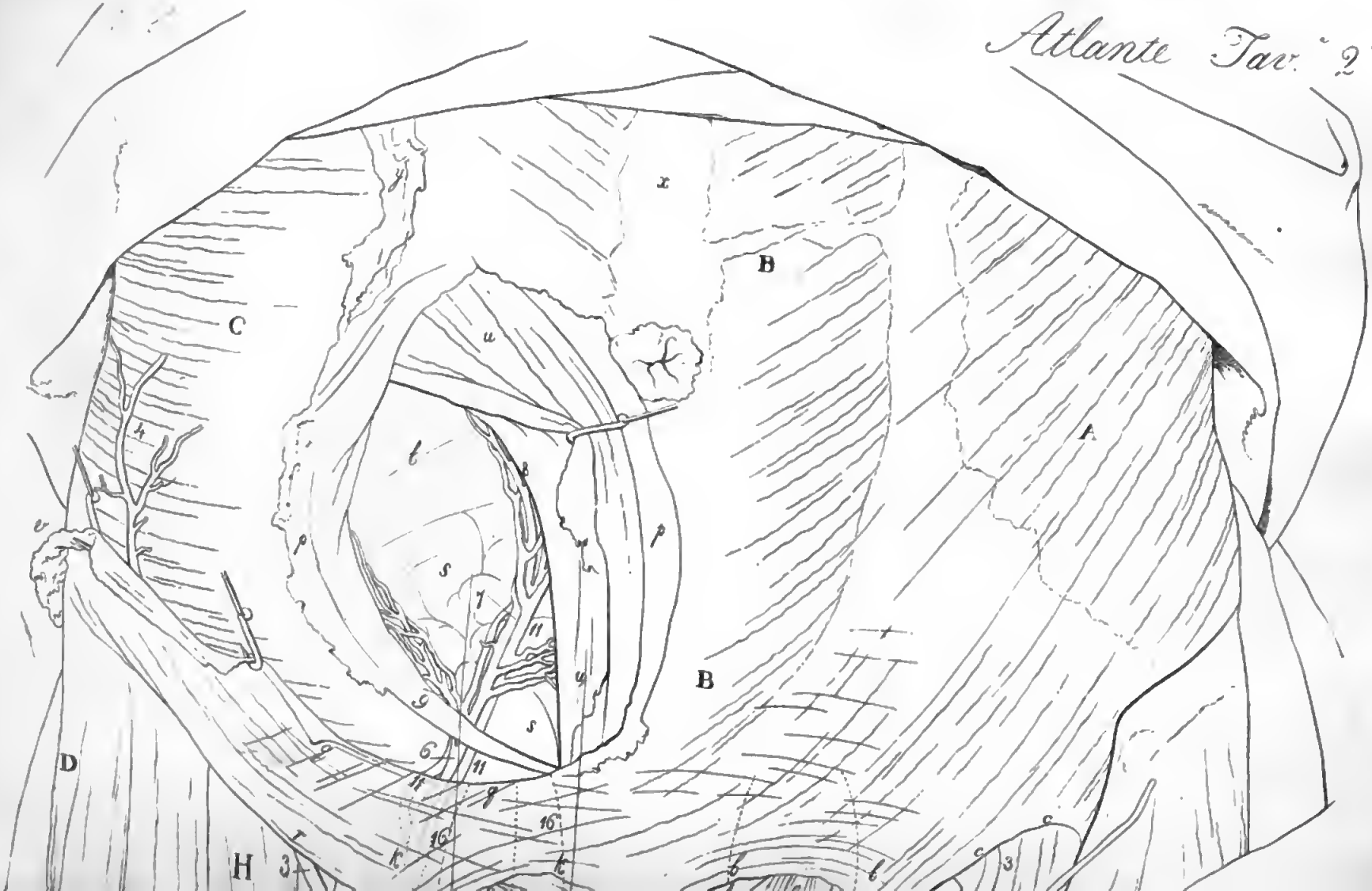

C. M.

Scarpa - Ermi

Tav 1

Lit Stefani

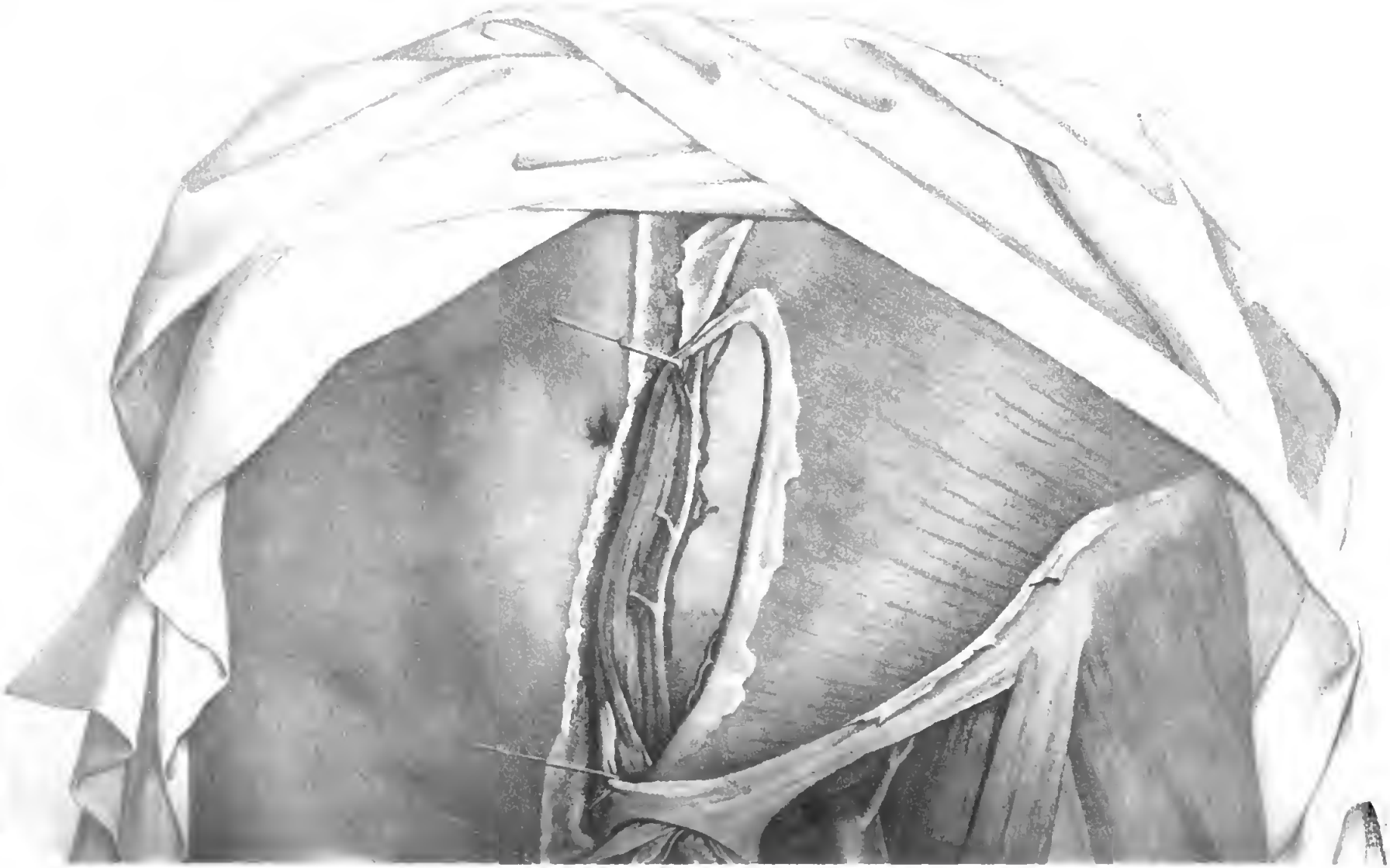

Digitized by Google

Scarpa – Ernie

Tav. 2ª

Lu Scarpa

Digitized by Google

Atlante. Tav. 3

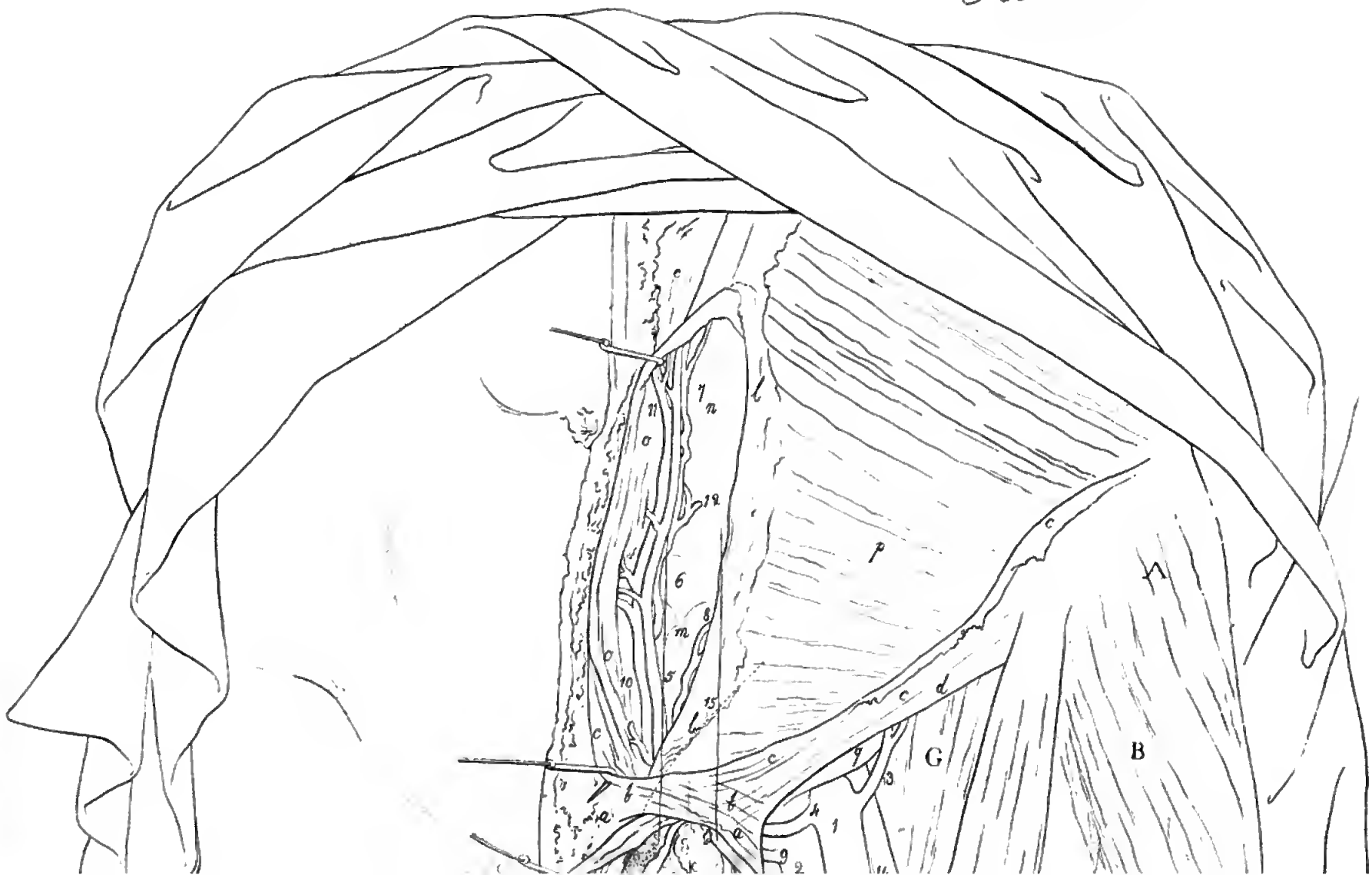

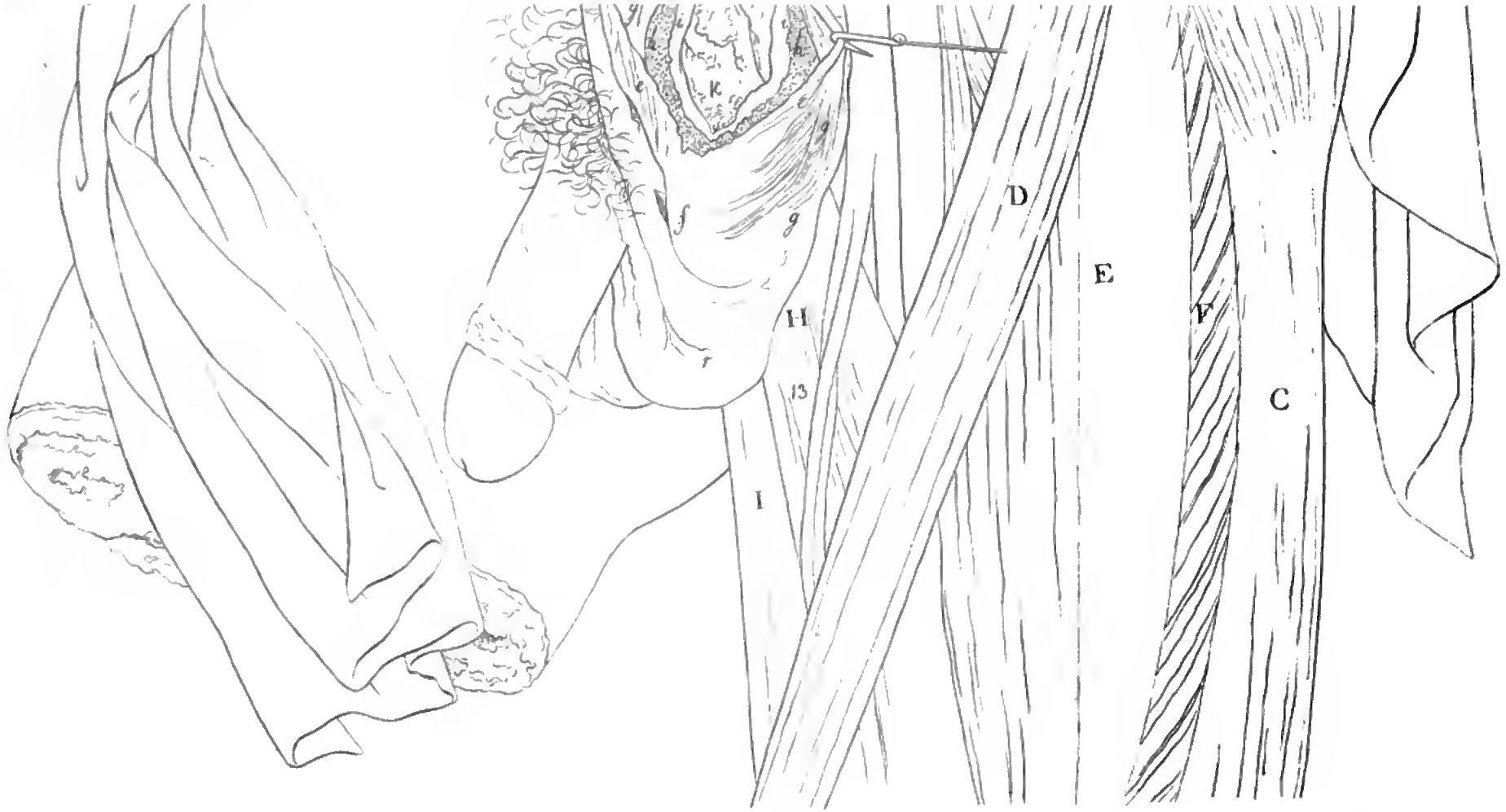

Lit. Stefani

Scarpa - Erne

Tav. 2.

Atlante Tav.: 4

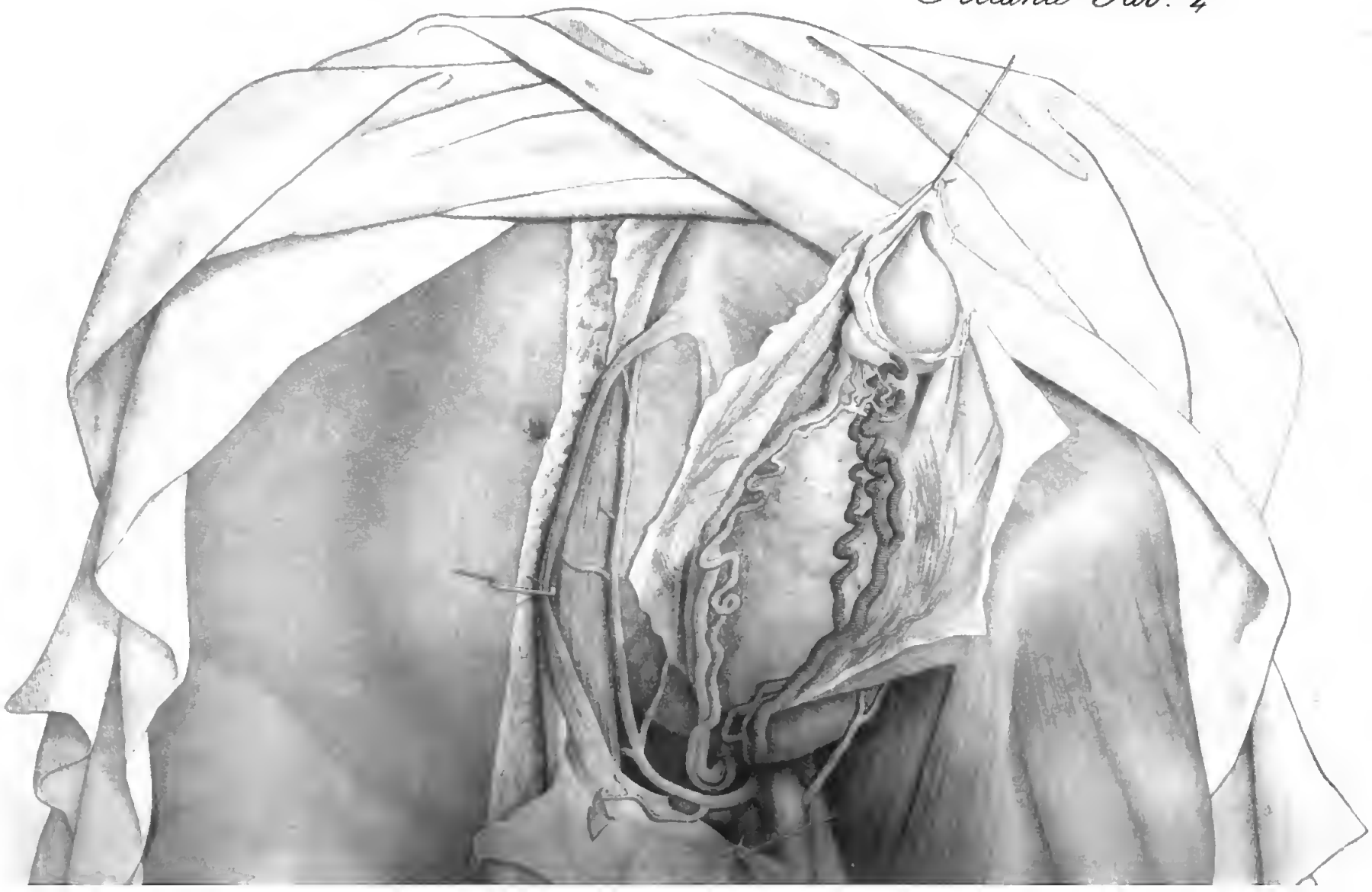

Digitized by Google

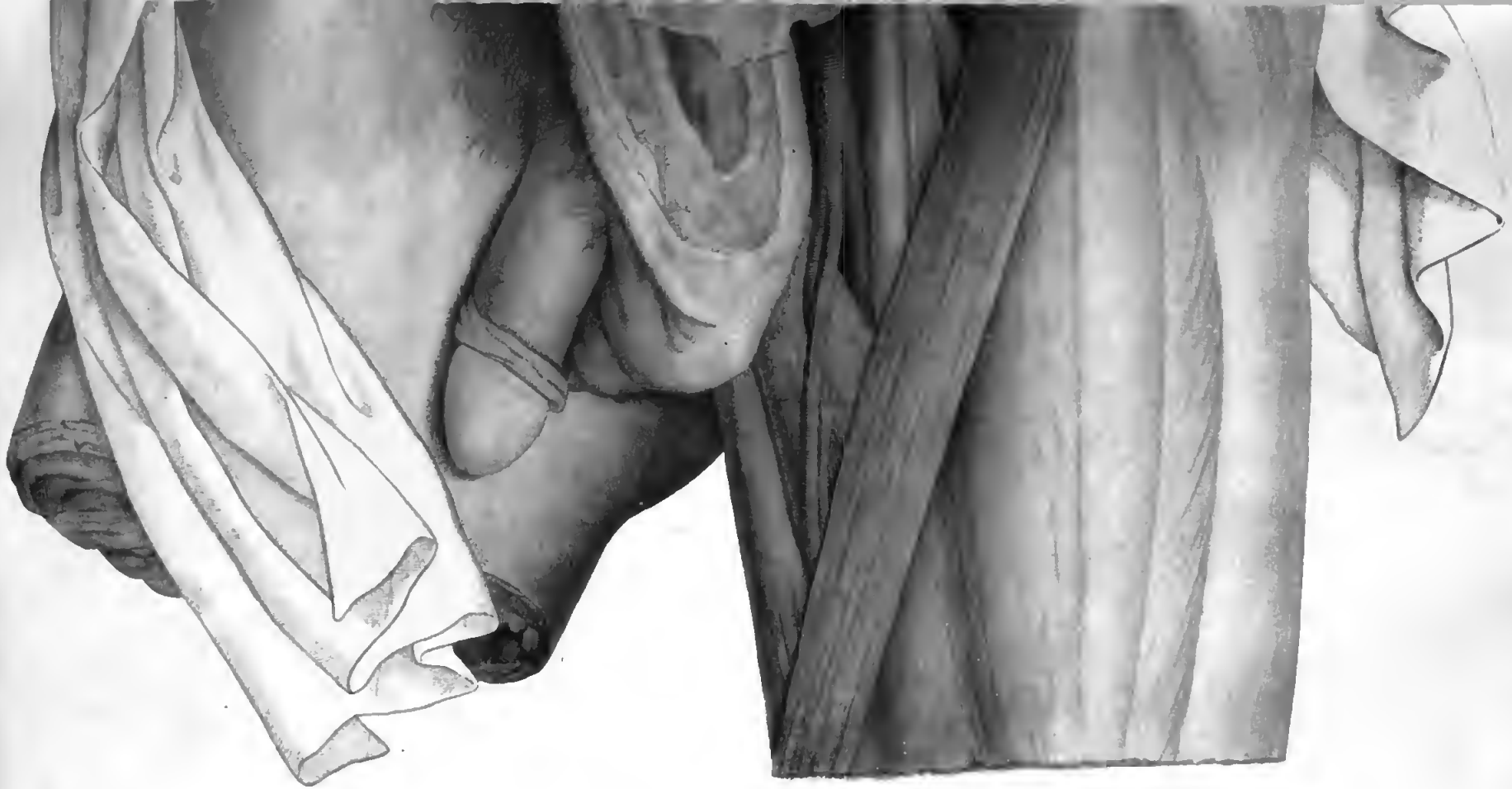

Lit Salucci N.° 1203

Scarpa-Ernie

Tav. 3

Atlante Tav. 4

Ottavio Muzzi dis

Lit Salucci N 1201

Scarpa, Ernie Ta 3

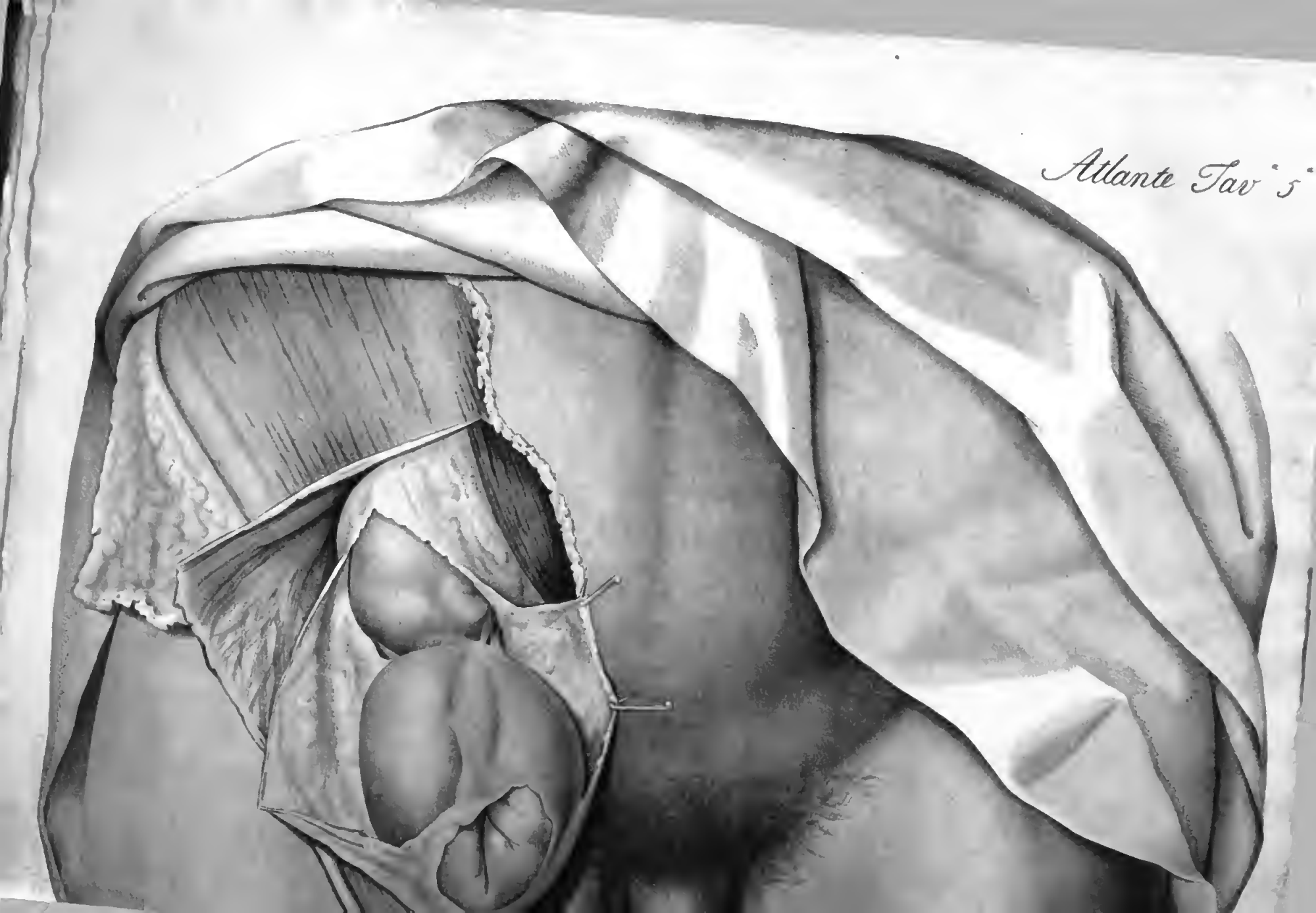
Atlante Tav. 5.

Otta: Mazzi dis.

Scarpa-Ernie

Tav: 4.

Lit. Salucci N.° 1208.

Digitized by Google

Atlante Tav.° 5°

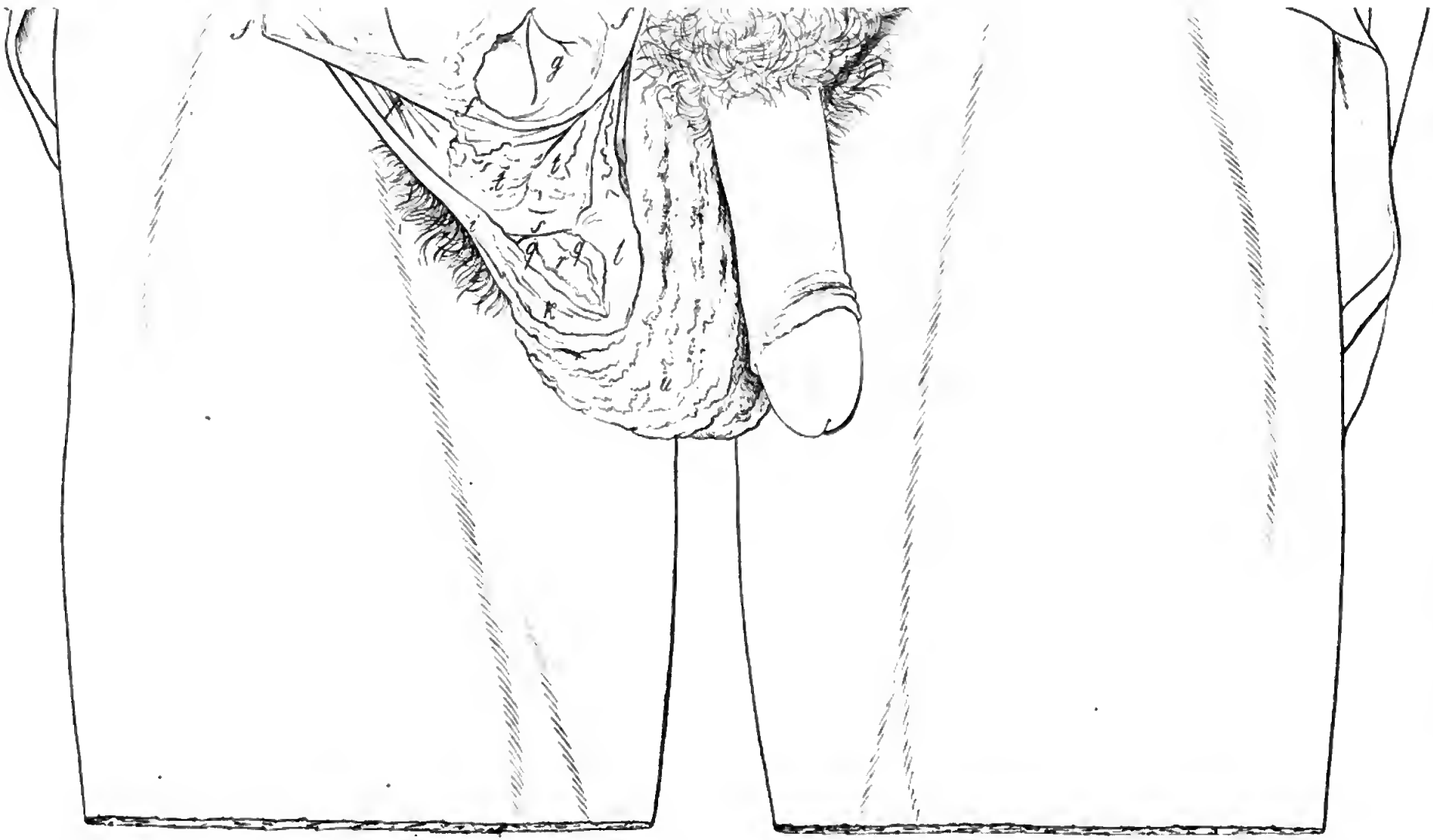

O.M.

Scarpa-Ernie

Tav. 4.

Lit Salucci N. 1209

Atlante Tav. 6.

Fig. 3.

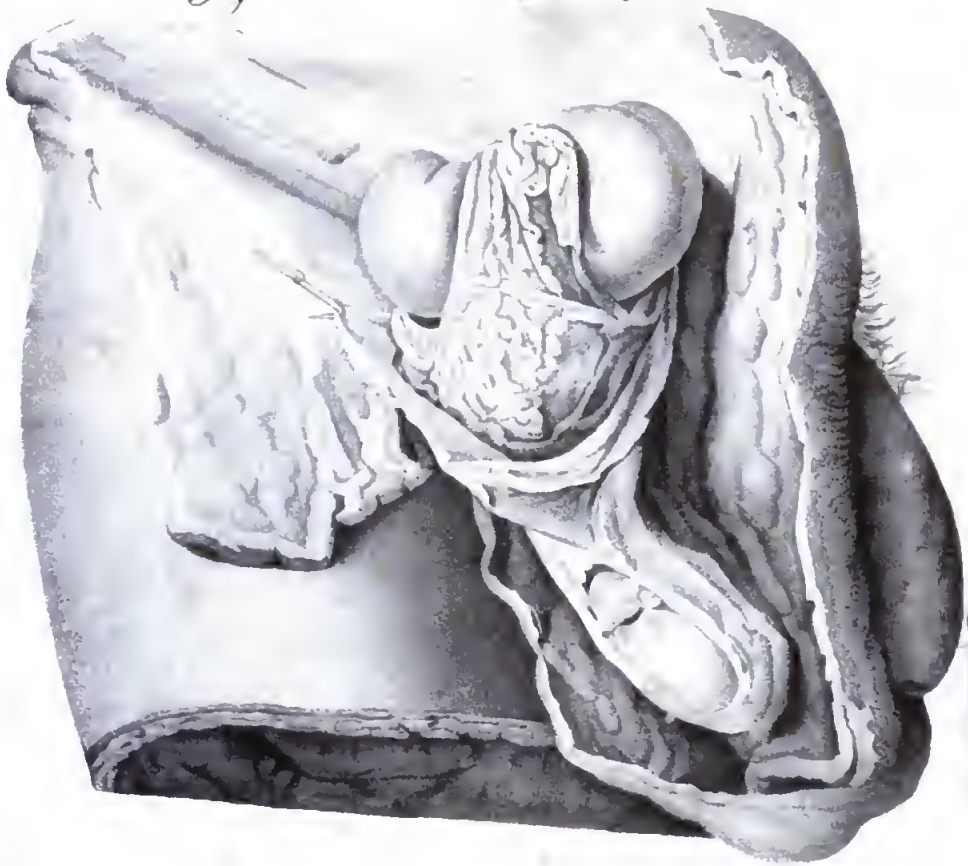

Fig. 1

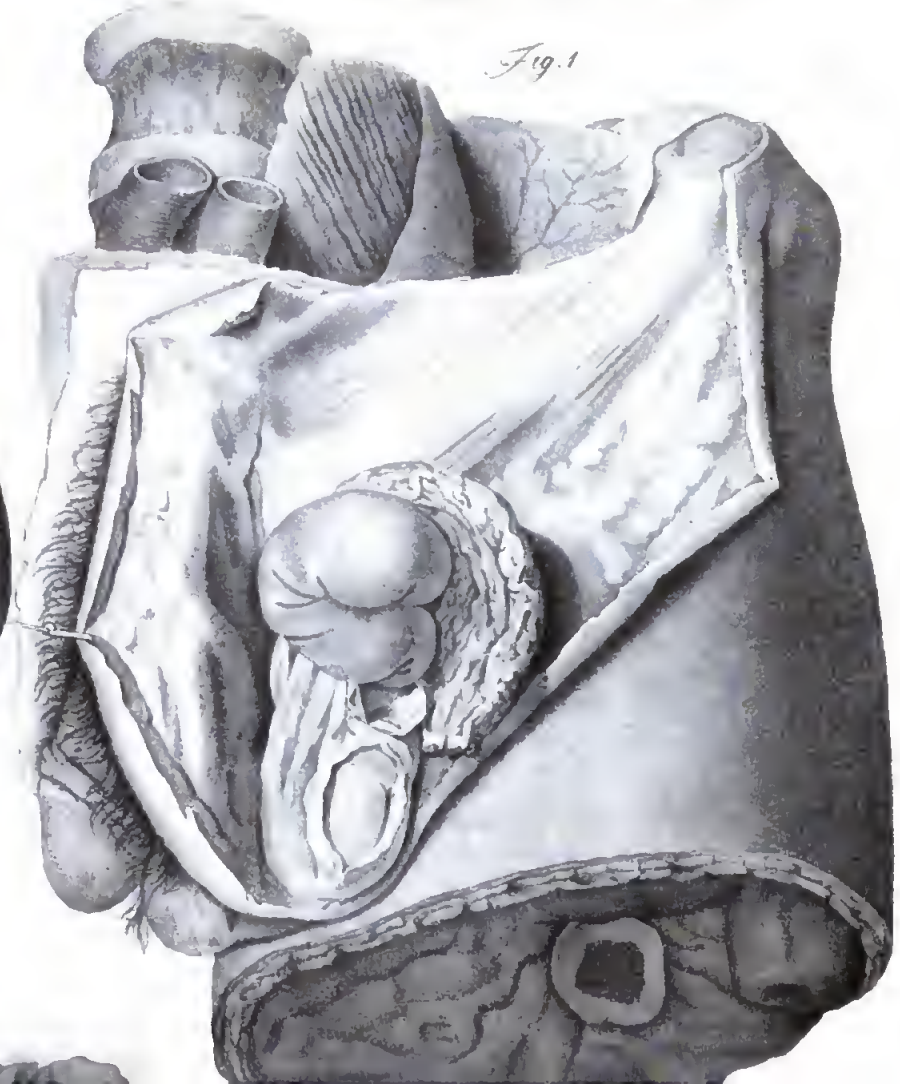

Fig. 2.

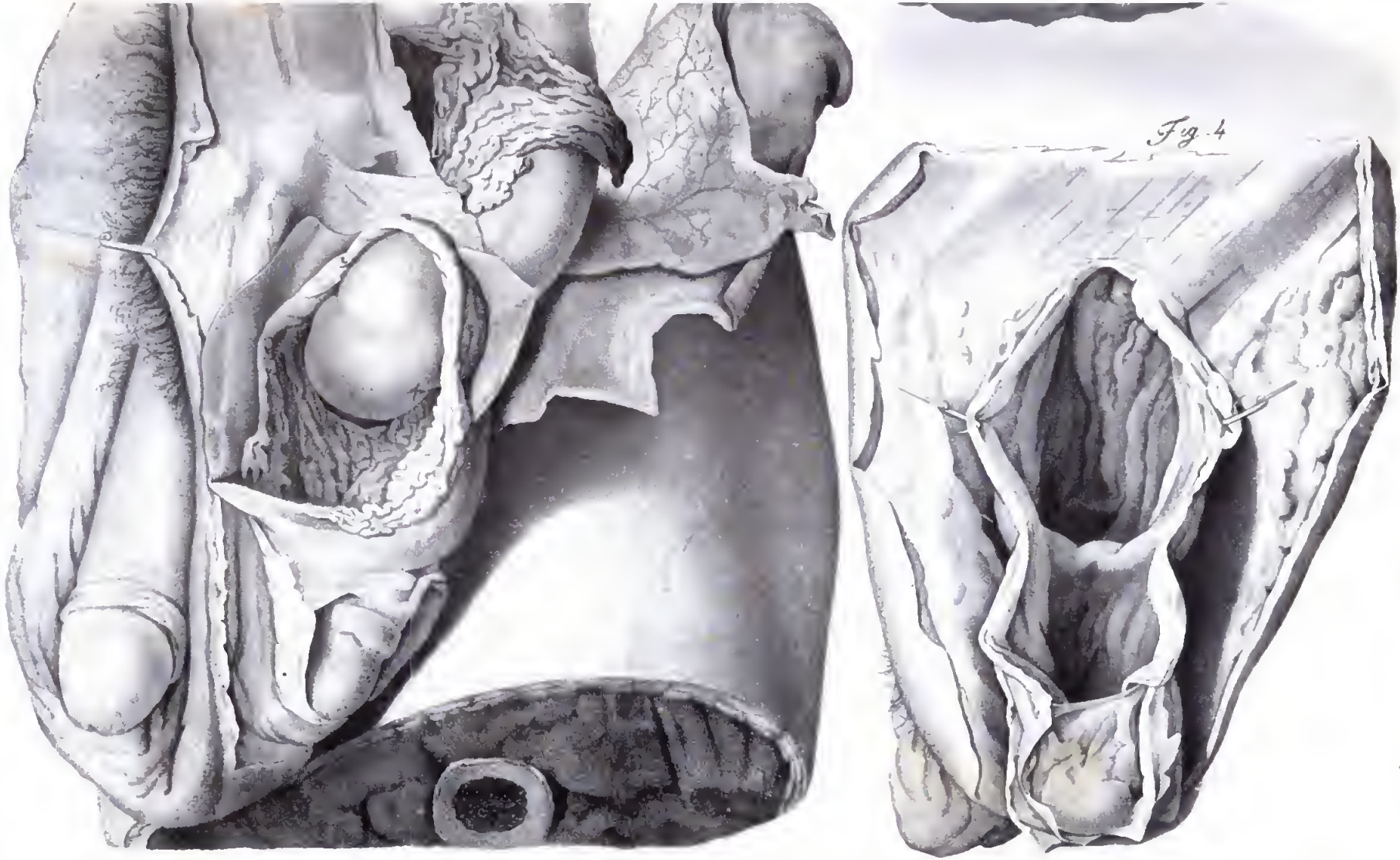

Otto Mozzi del.

Scarpa-Ernie

Tav: 5.

Lit. Salucci N. 1212.

Digitized by Google

Atlante Tav. 6.

Fig. 1.

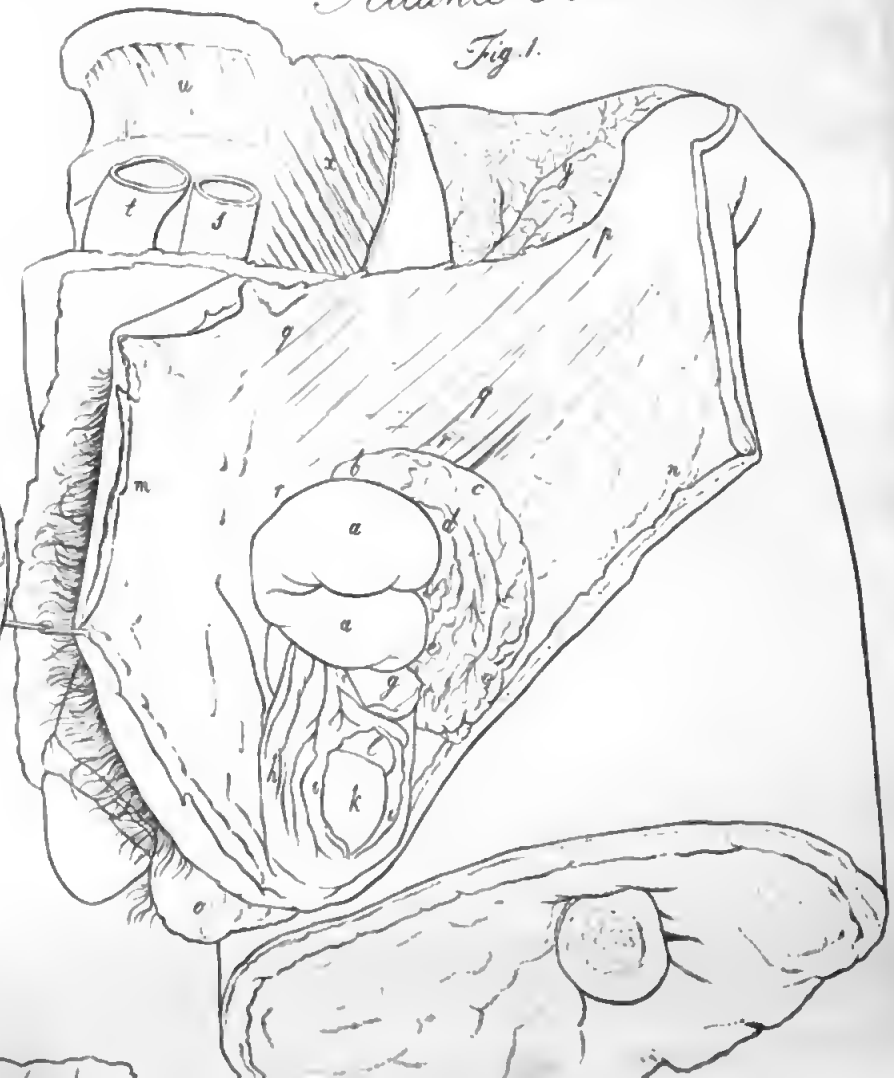

Fig. 3.

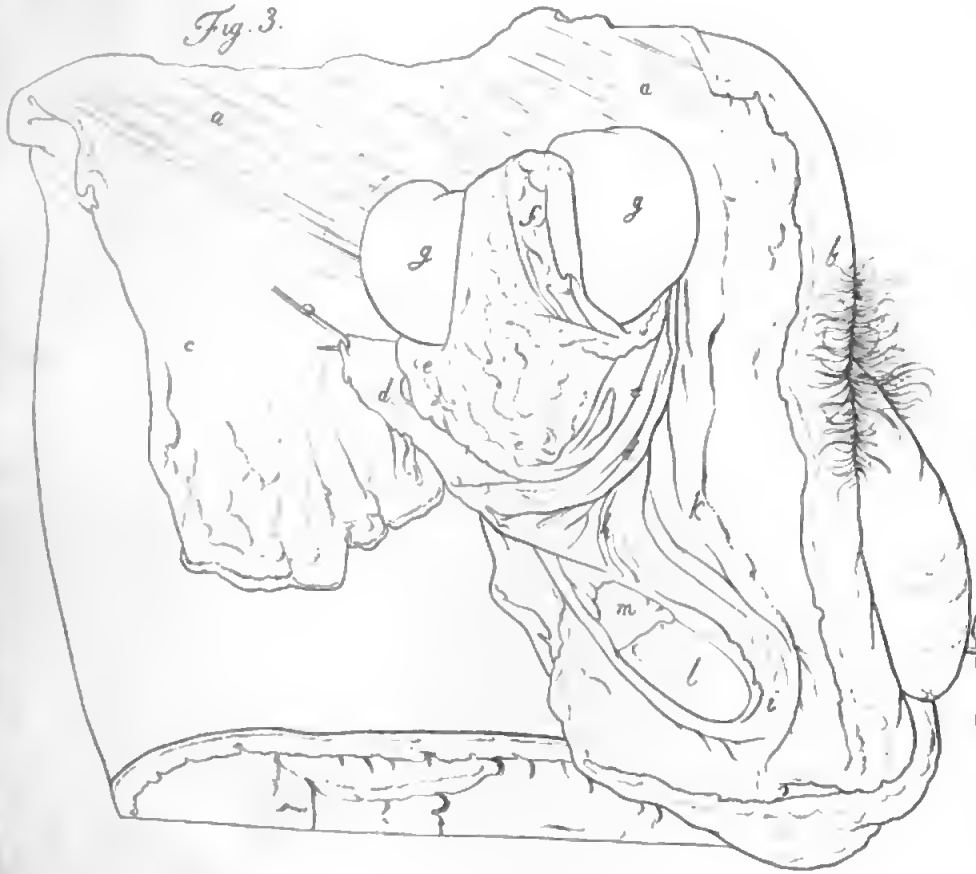

Fig. 2.

O. M

Scarpa-Ernie

Tav 5.

Lit. Salucci Nap.

Digitized by Google

Atlante Tav.ª 7.

Fig. 1

Fig. 2.

Fig: 3.

Fig: 5.

Fig: 4

Ottavio Muzzi dis:

Scarpa-Ernie
Tav. 6.

Lit Salucci N. 1214.

Atlante Tav 7.

Fig 1



Fig 2

Fig 4

Digitized by Google

O.M

Scarpa-Ernie
Tav 6.

Lit Salucci N.Pino

Atlante Tav.° 8.°

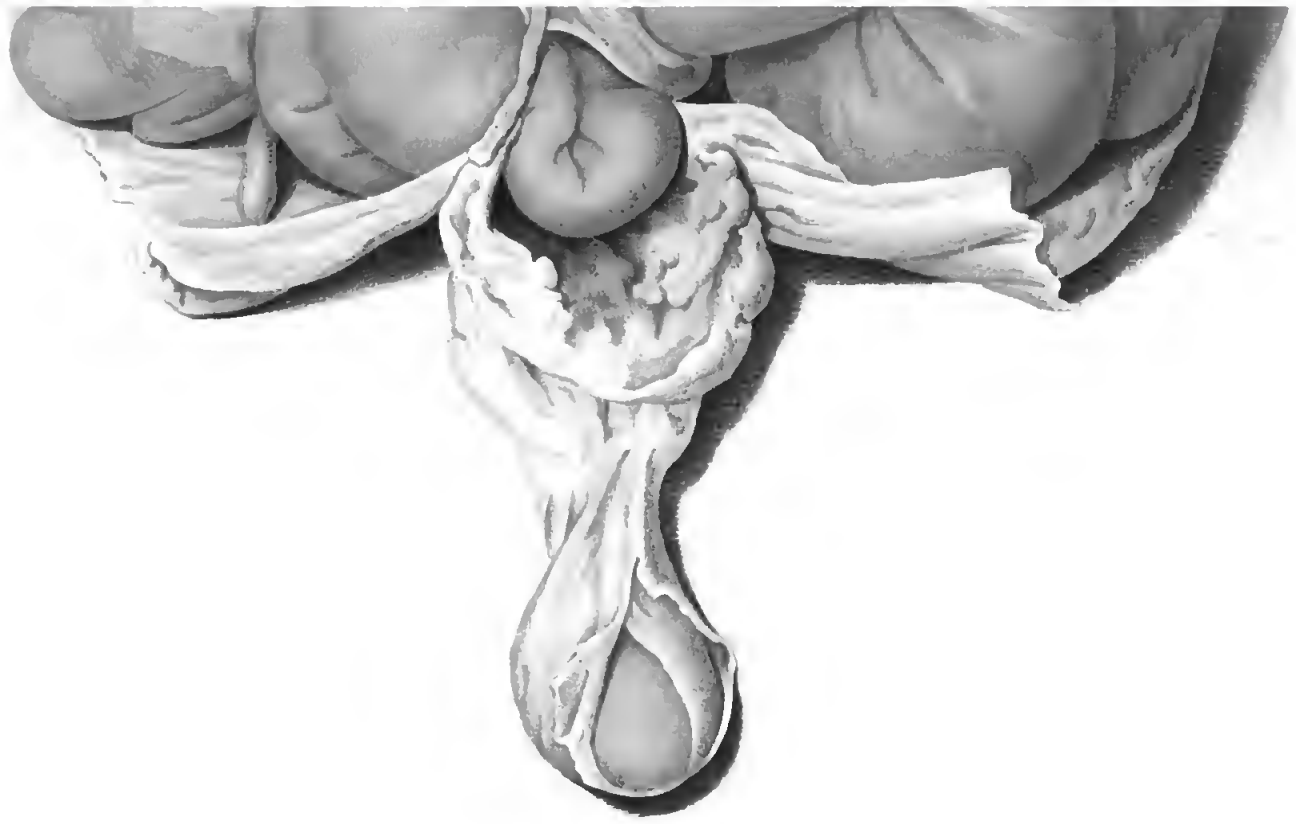

Ott. Muzzi

Scarpa Ernie
Tav: 7.

Lit: Salucci N 1222

Digitized by Google

Atlante Tav 2

O. M.

Scarpa – Ernie
Tav. 7.

Lit. Salucci - Pisa

Atlante Tav. 9.

Otta. Muzzi

Scarpa-Ernie

Tav. 8.

Lit. Salucci N.° 1336.

Atlante Tav 9.

O.M.

Scarpa – Ernie
Tav 8.

Lit Salucci 1828

Atlante Tav 10.

Fig 1

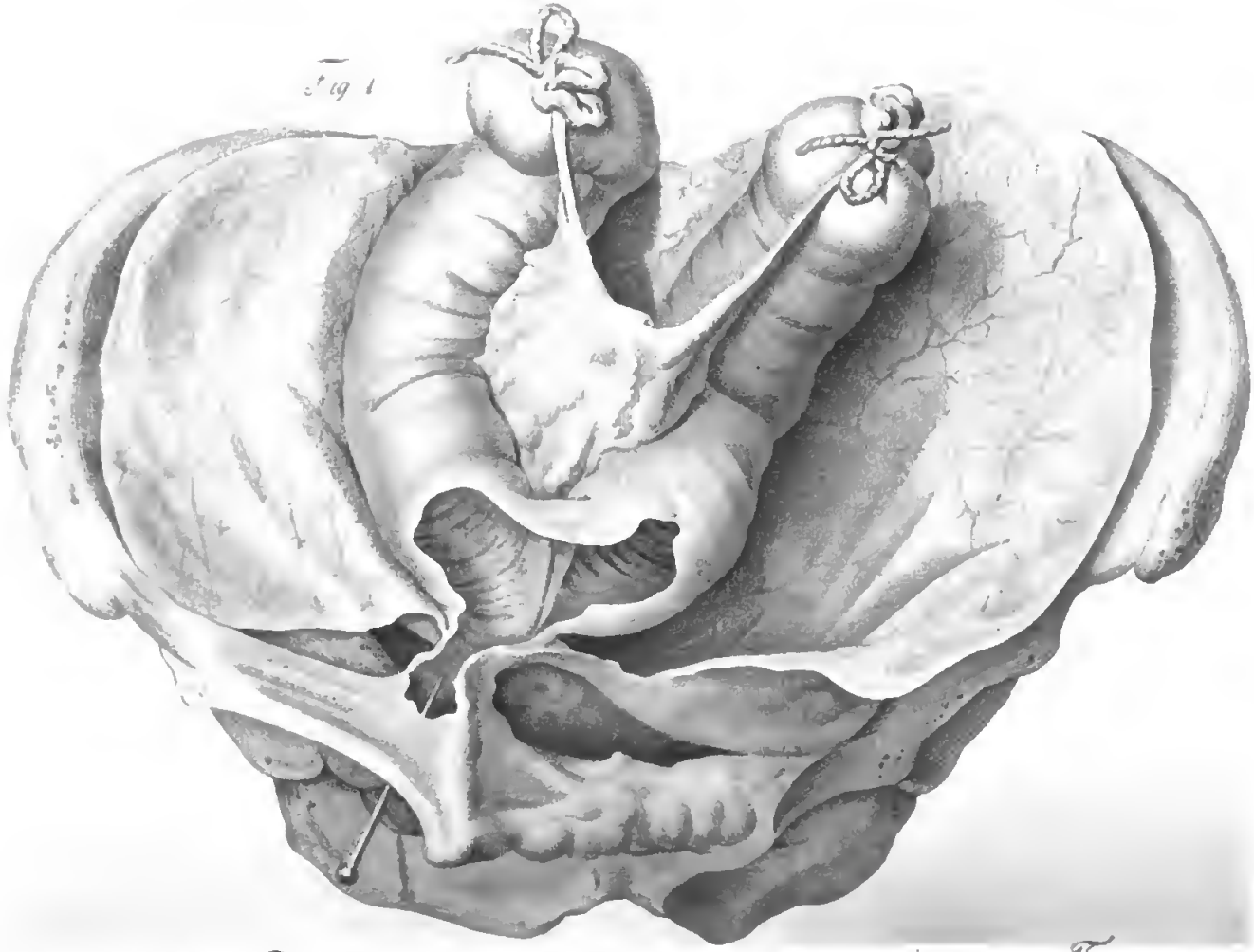

Fig 3

Fig 2

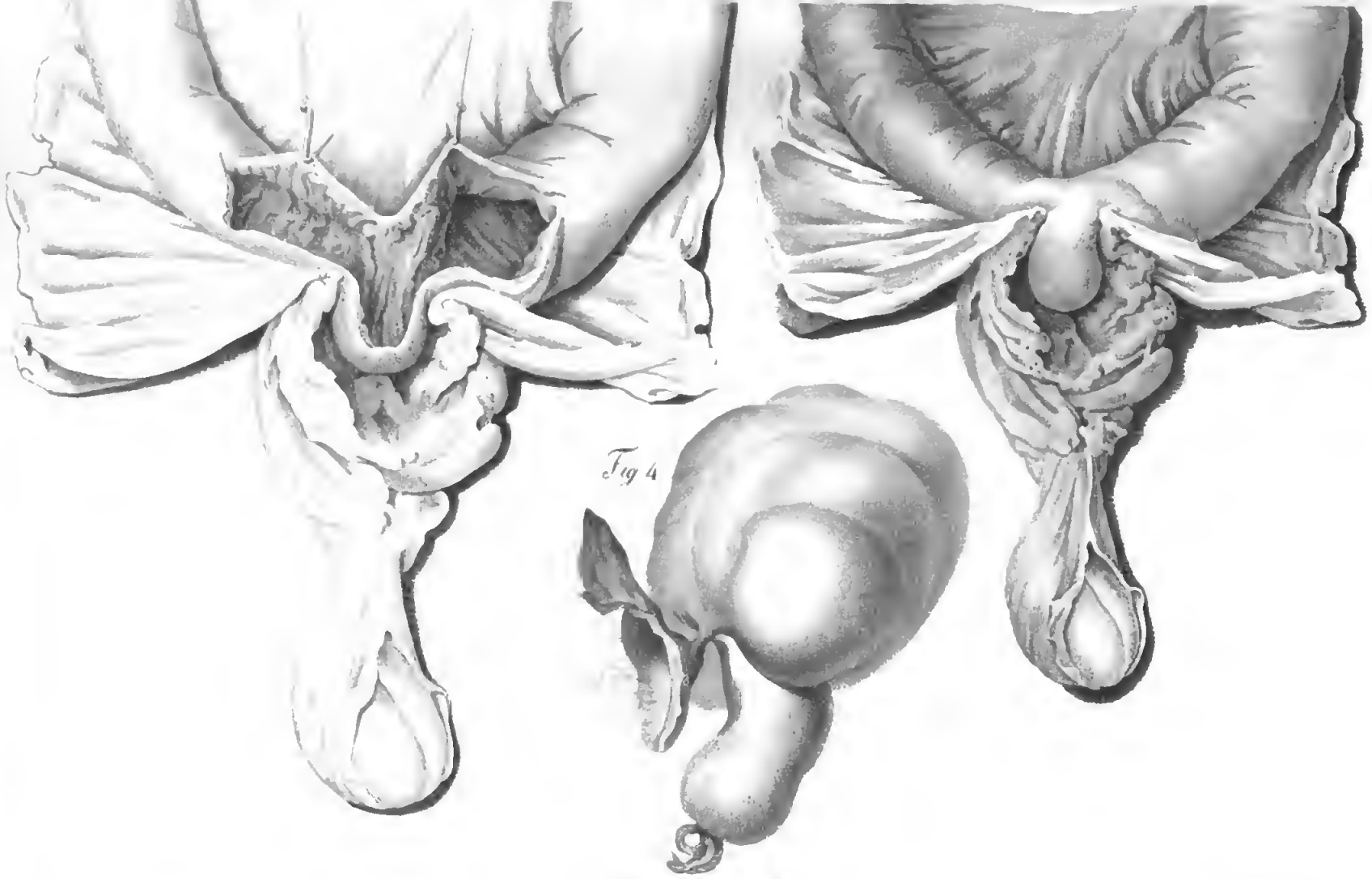

Fig 4

Otto Mazza

Scarpa - Ernie

Tav 9

Lit Salucci e C 1829

Fig 1.

Atlante Tav. 10.

Fig 3

Fig. 2



O M.

Scarpa - Ernie
Tav. 9

Lit. Saluca N° 1235

Digitized by Google

Atlante Tav.° 11°

Fig. 1.

Fig. 2

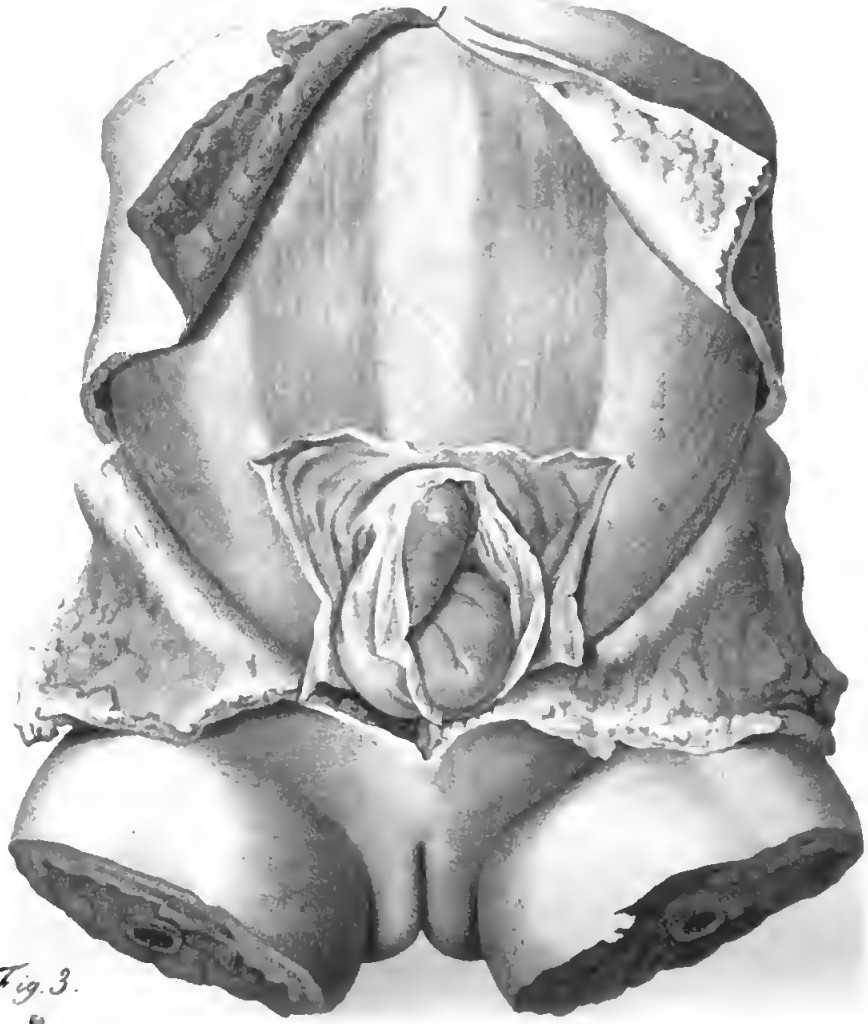

Fig. 3.

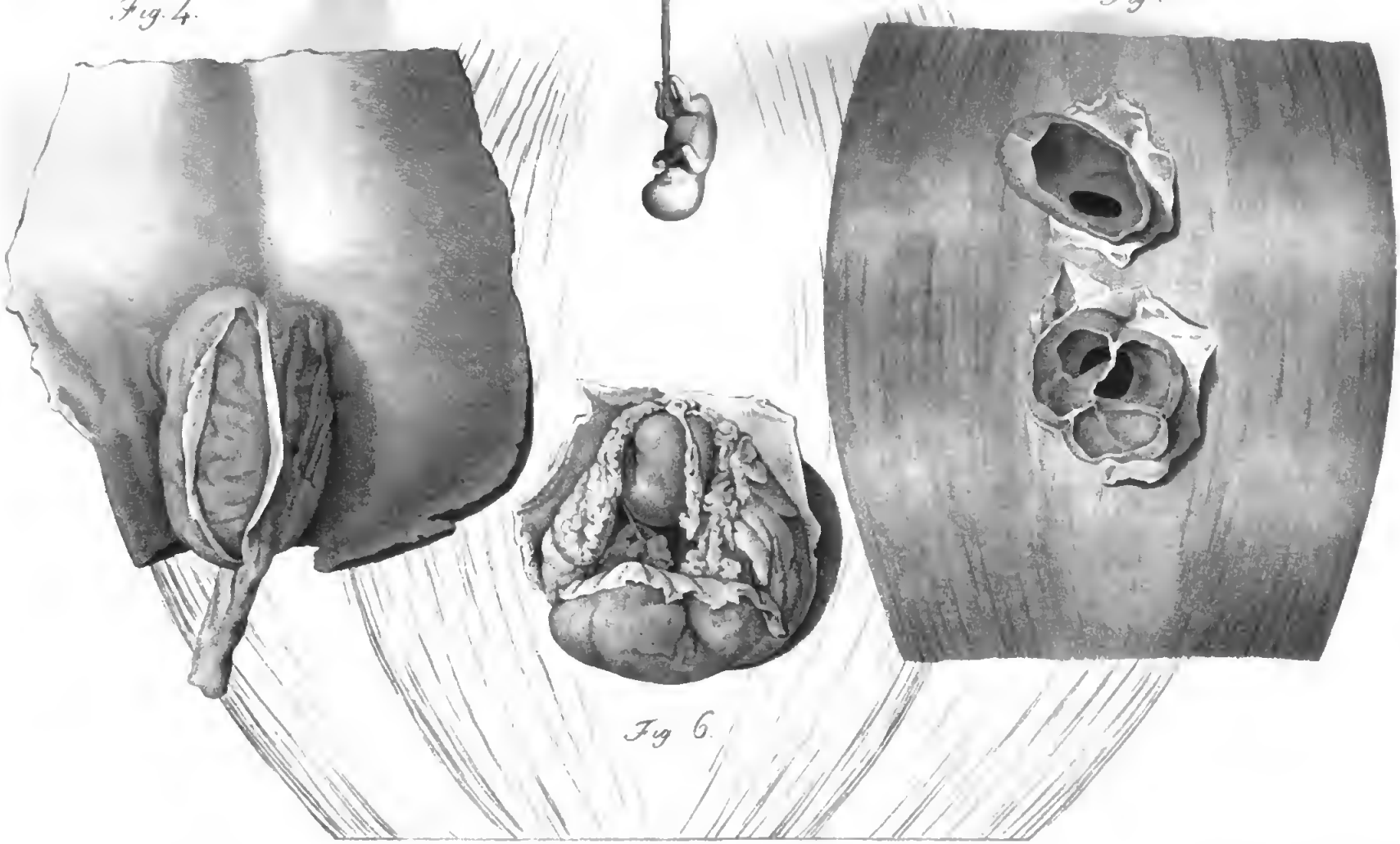

Ottavio Mazza dis.

Scarpa-Ernie
Tav. 10.

Lit. Solucci N° 1236

Digitized by Google

Atlante Tav. II.

Fig 1.

Fig 7

Fig 2

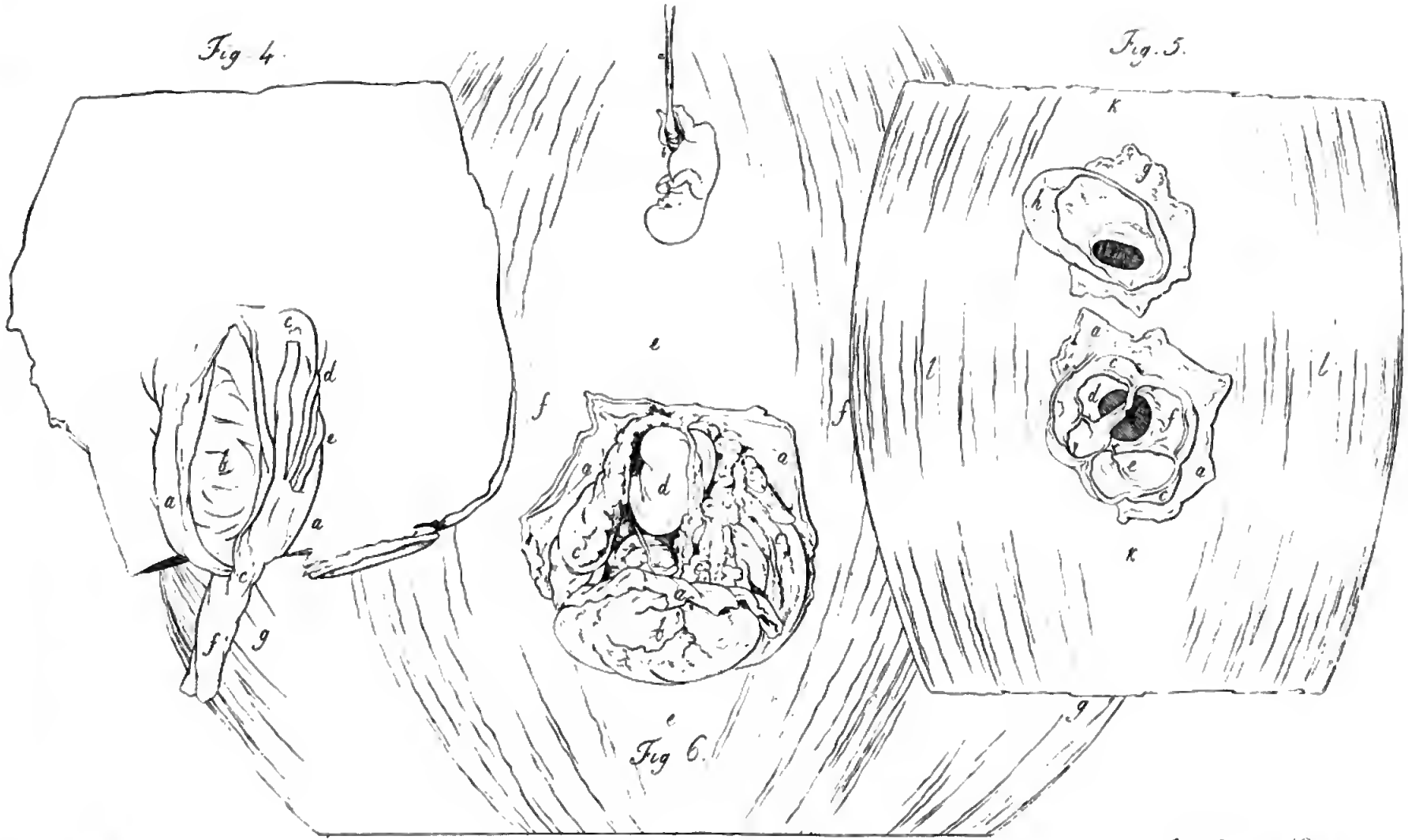

O. M.

Scarpa-Ernie

Tav. 10.

Lit. Salucci N. 1845

. Atlante . Tav. 12.

Fig 1

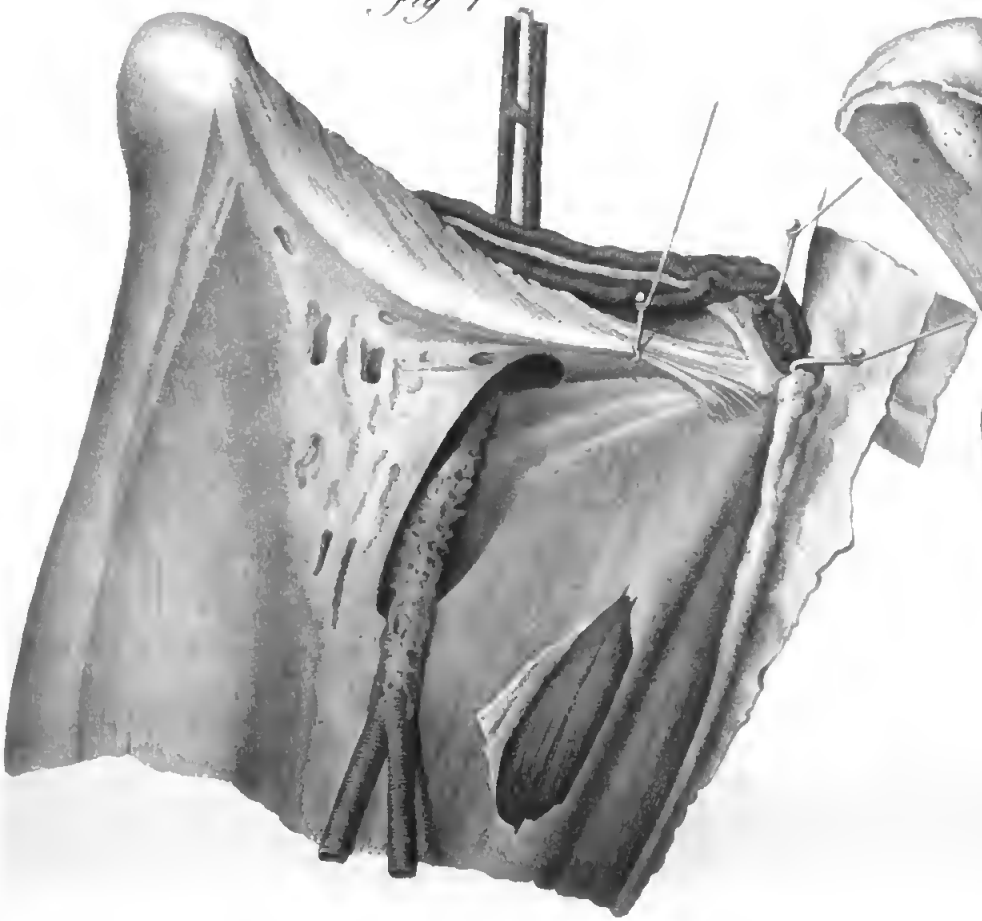

Fig 2

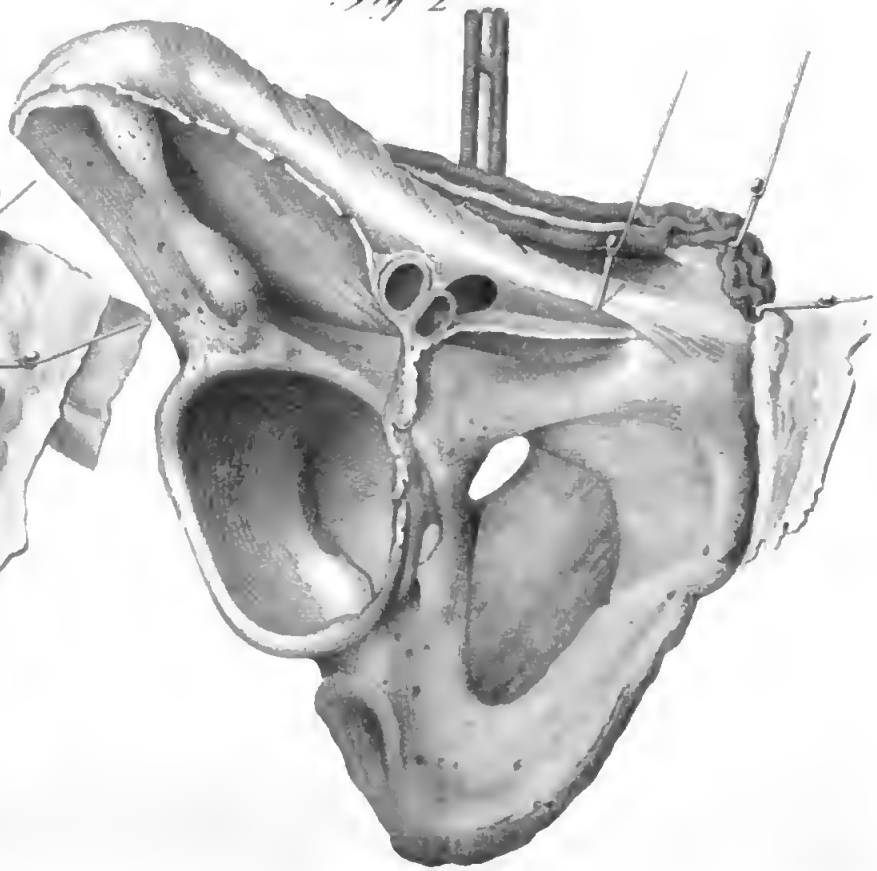

Digitized by Google

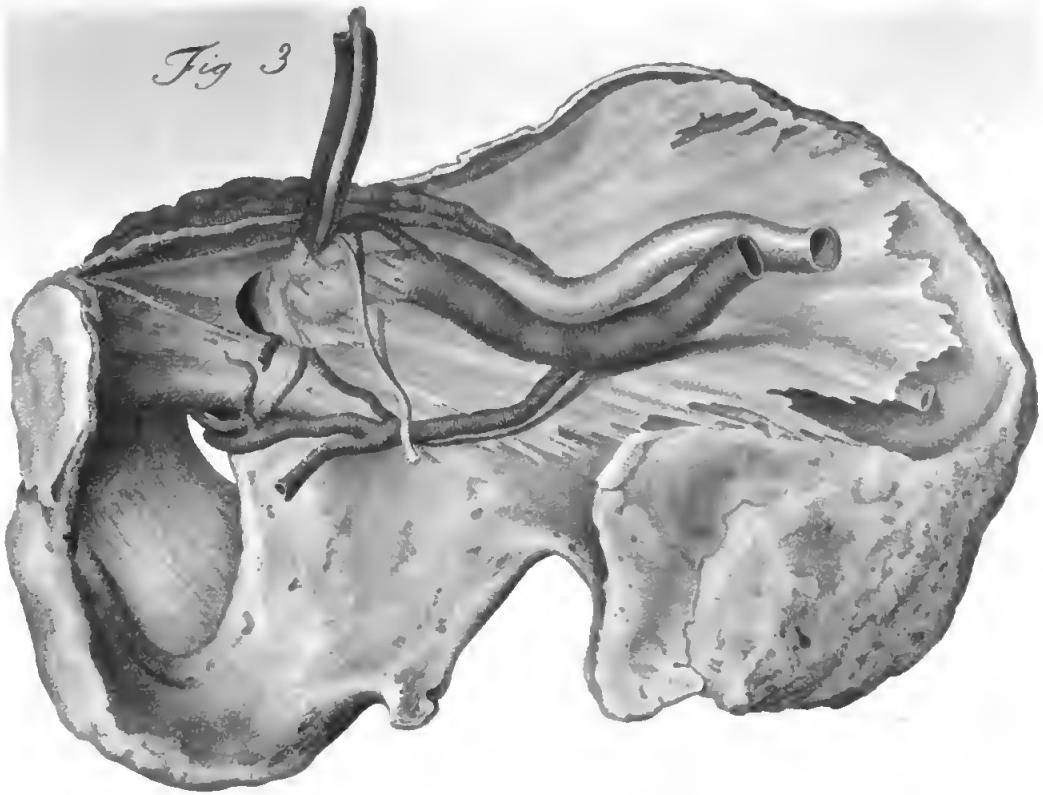

Otto Mazzi del.

Scarpa-Ernie

Tav II

Fig 1

Atlante Tav. 12

Fig 2

Fig 4.

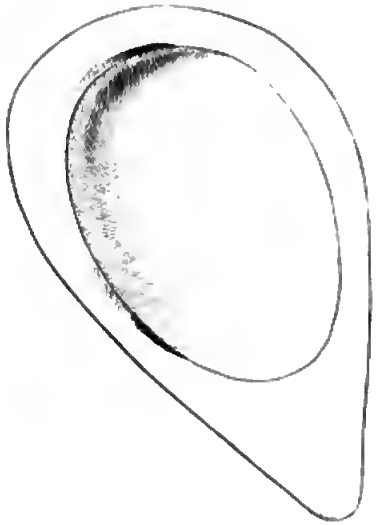

Fig. 3.

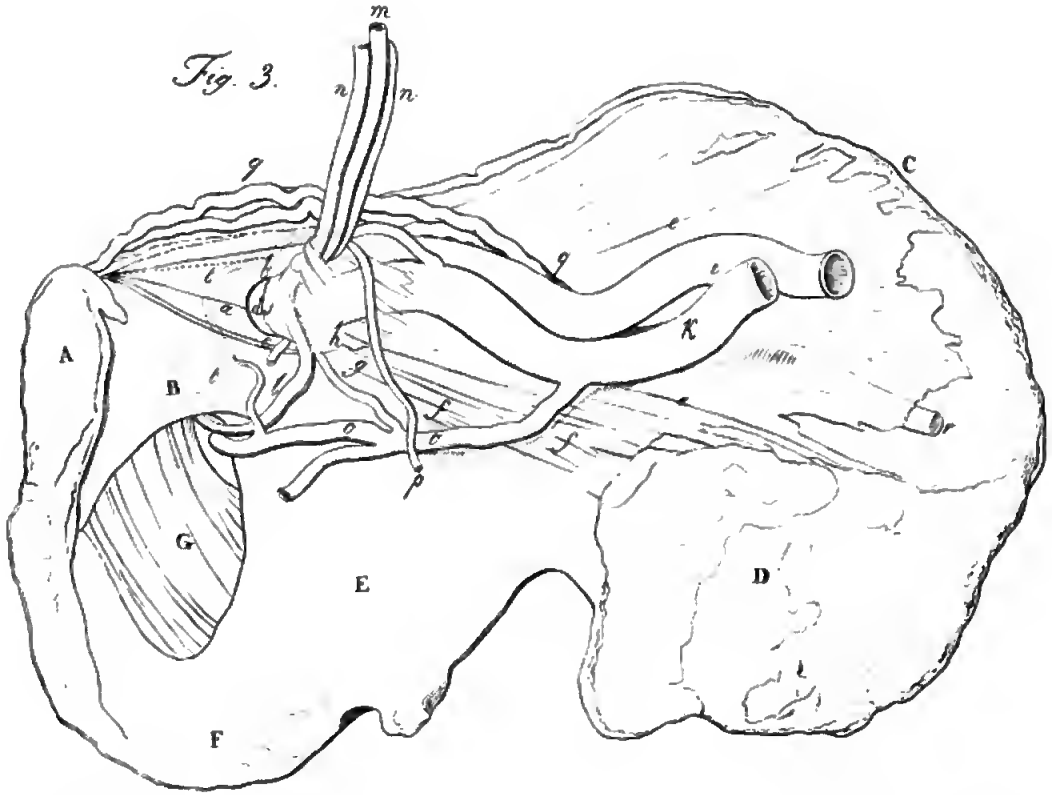

O.M.

Scarpa-Ernie
Tav 11.

Lit. Salucci ⊃ N° 1250

Digitized by Google

Atlante Tav. 13.

Fig. 2

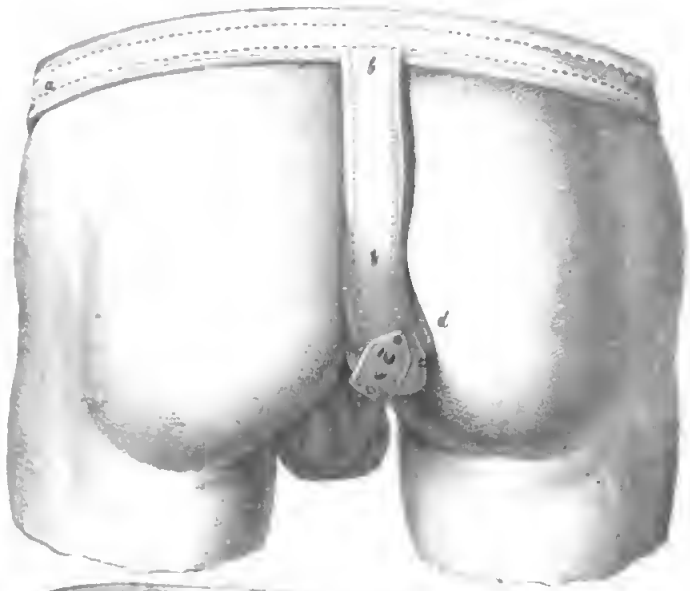

Fig 1.

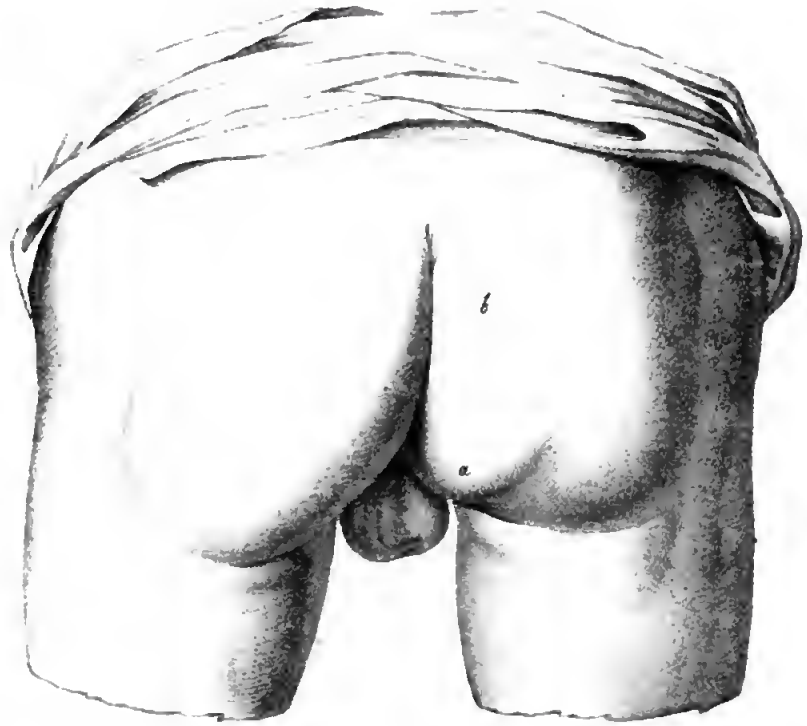

Fig 3.



Fig 4

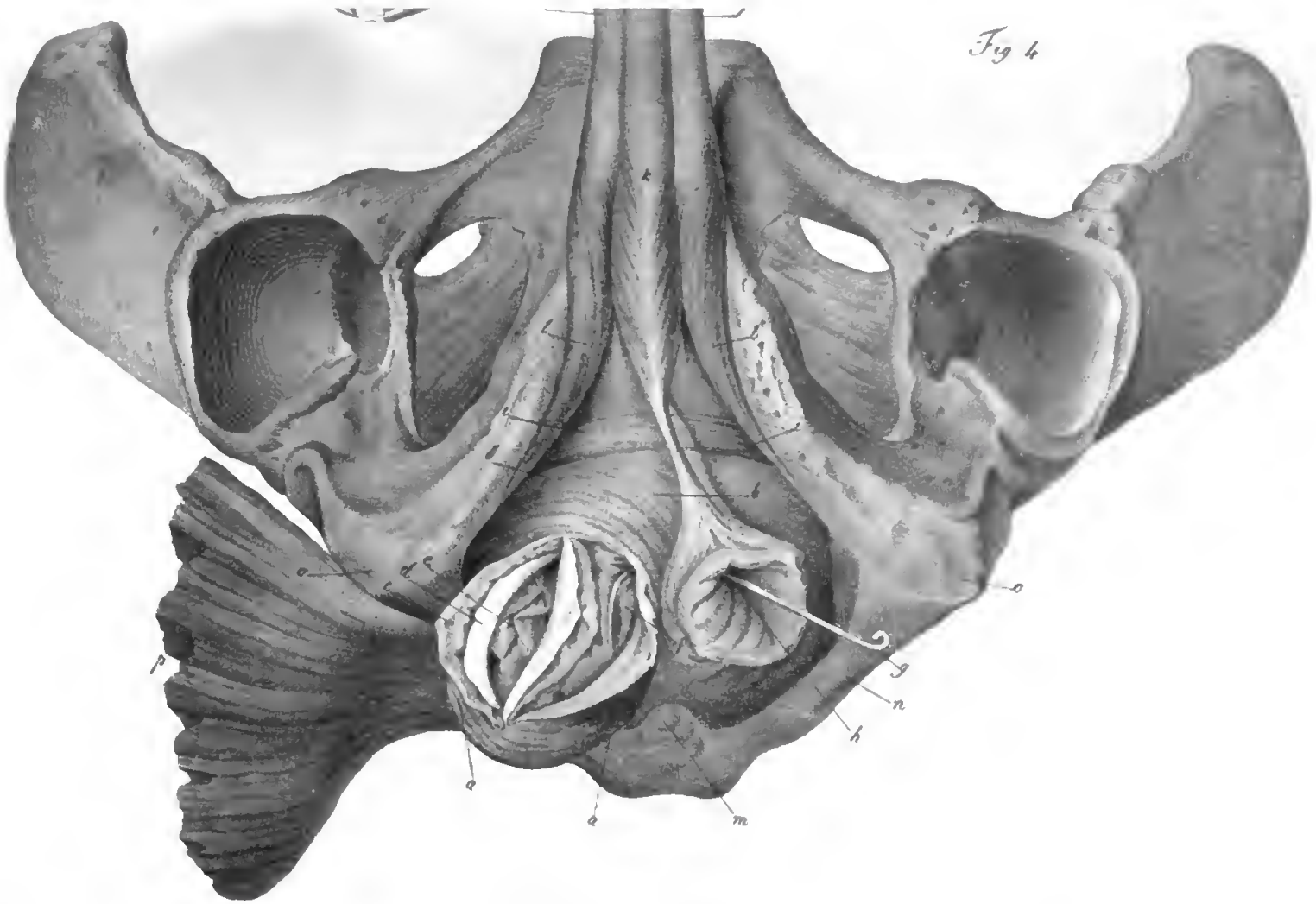

Otto. Muzzi dis.

Scarpa-Ernie
Tav. 12.

Lit. Salucci N° 1349

Atlante T. 13.

Fig. 1.

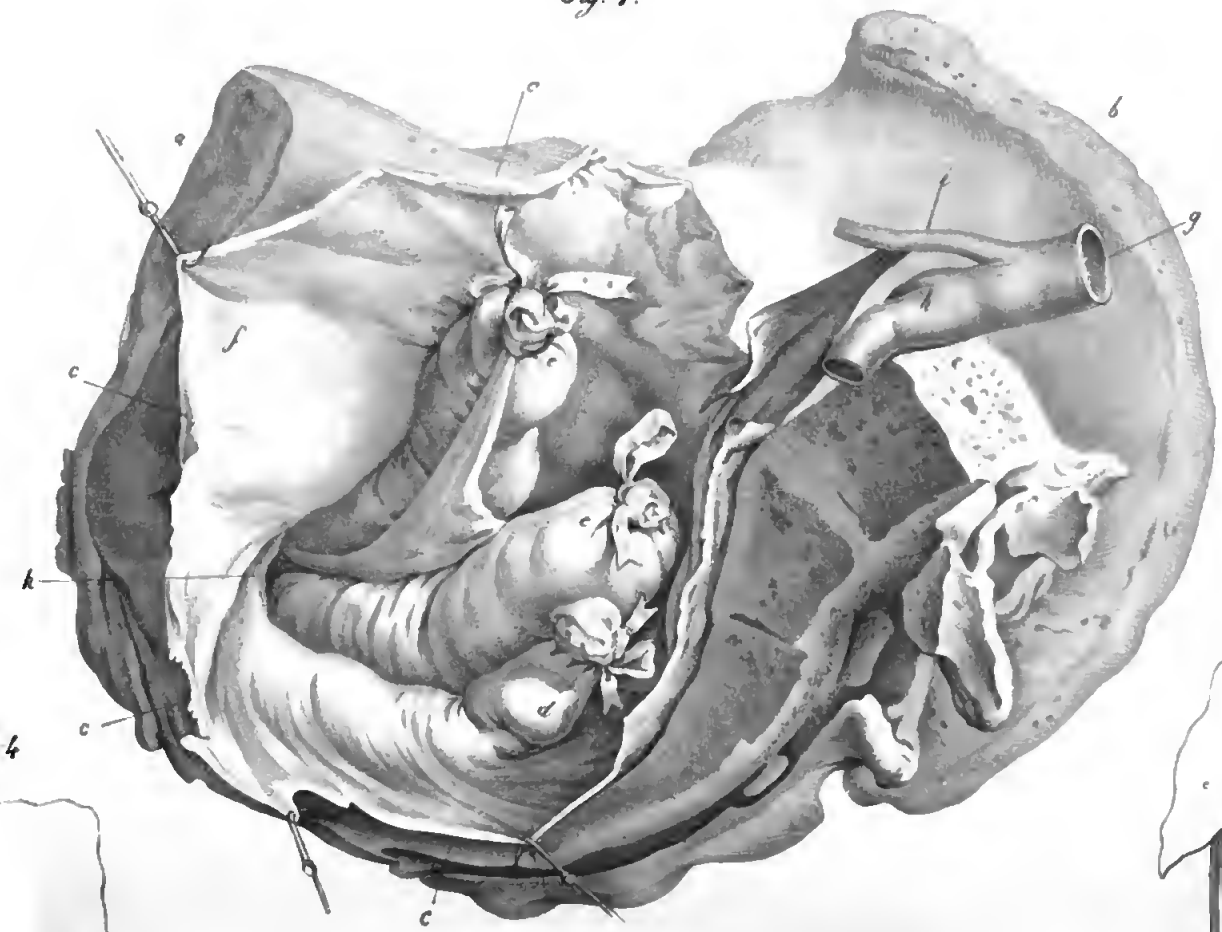

Fig 3

Fig 4



Guis Galle d.

Scarpa Ernie

Tav. 12.

Lit. Jalucci N. 1253

Atlante Tav. 11

G Galli dis

Lit Batelli, e Figli

Scarpa Aneurismi Tav.ª 1.ª

Atlante Tav 15.

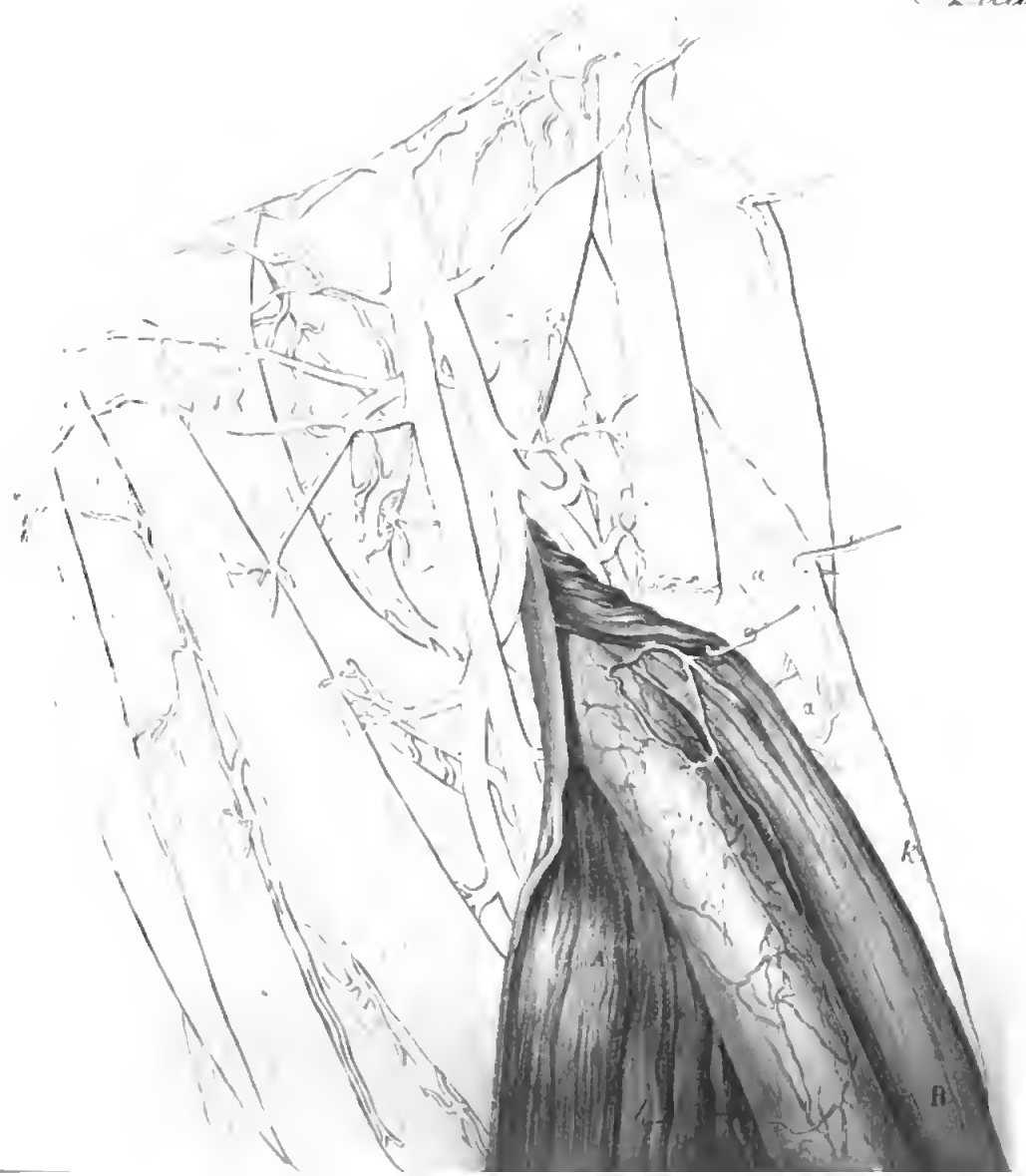

Gatti del.

Scarpa Aneurismi Tav. 2.

Lit. Batelli, e Figlio

A
B
C
D
E

G. Galli d.

Scarpa Aneurismi Tav. 3

Lit. Batelli e Fiol

Atlante Tav 17

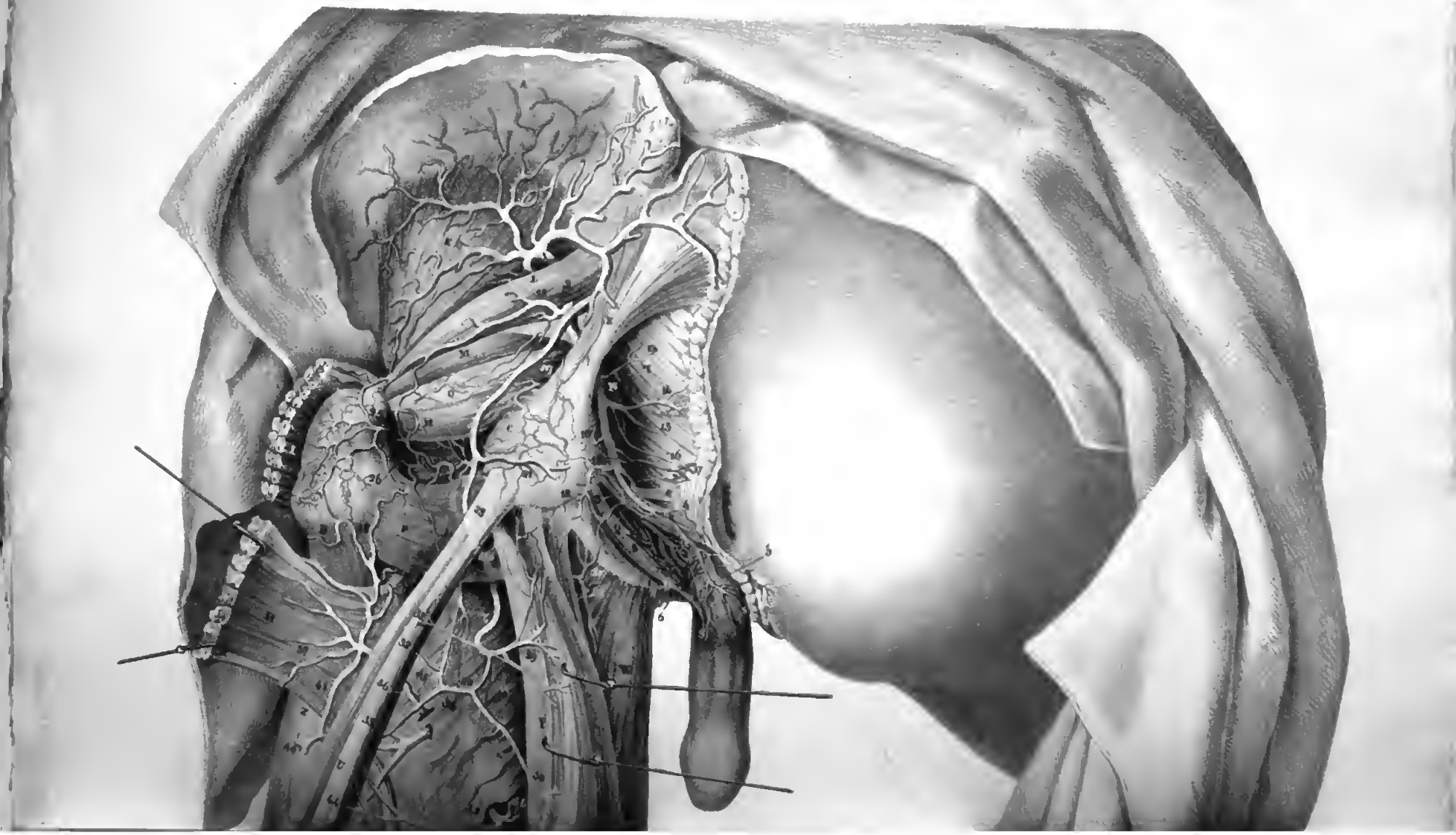

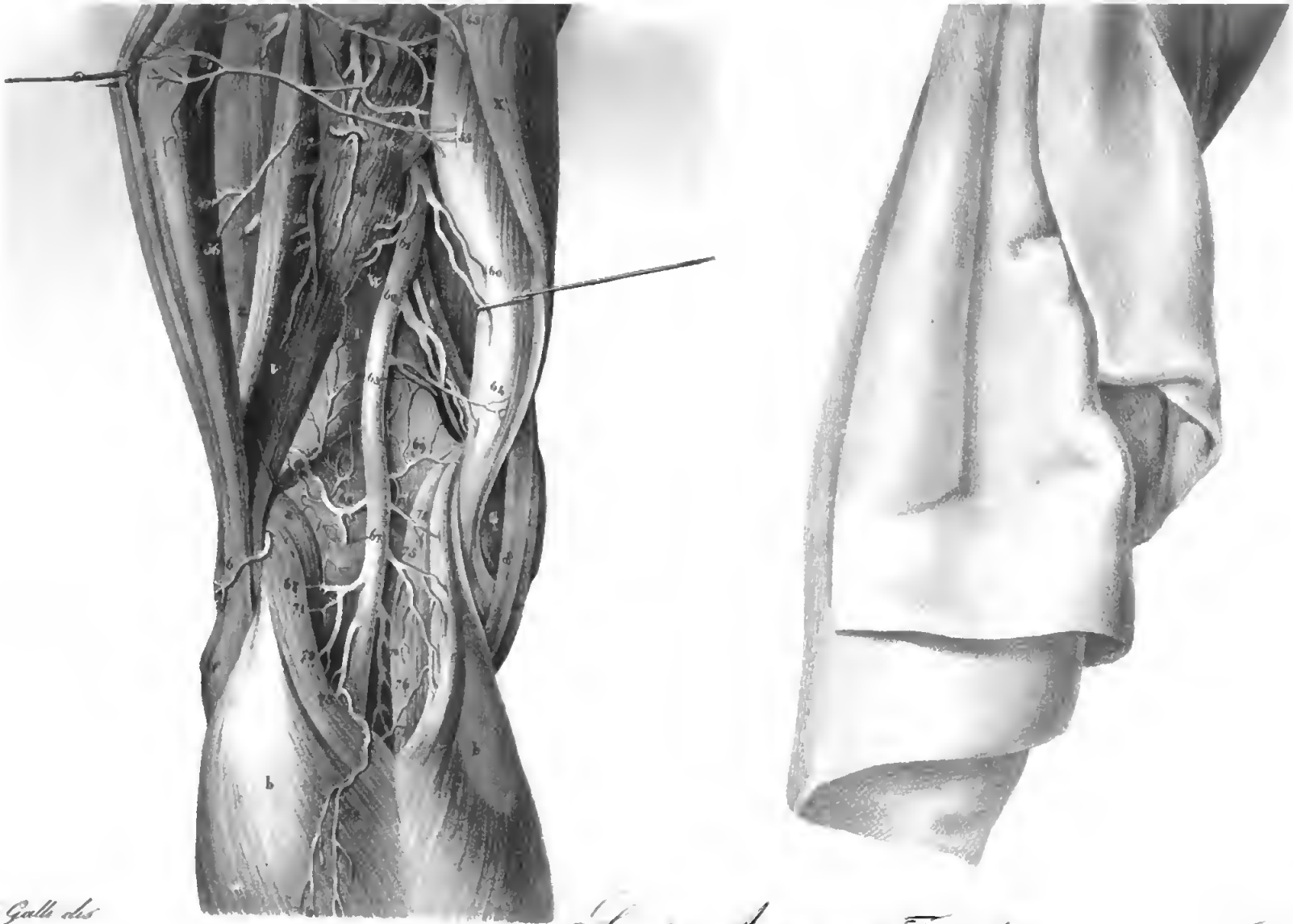

G. Galli dis.

Scarpa Aneurismi Tav.ª 4.ta

Lit. Palucci Nap.

G. Galli dis

Scarpa Aneurismi Tav.ª 5.ta

Lit. Salucci N. 1278

Atlante Tav.a 18

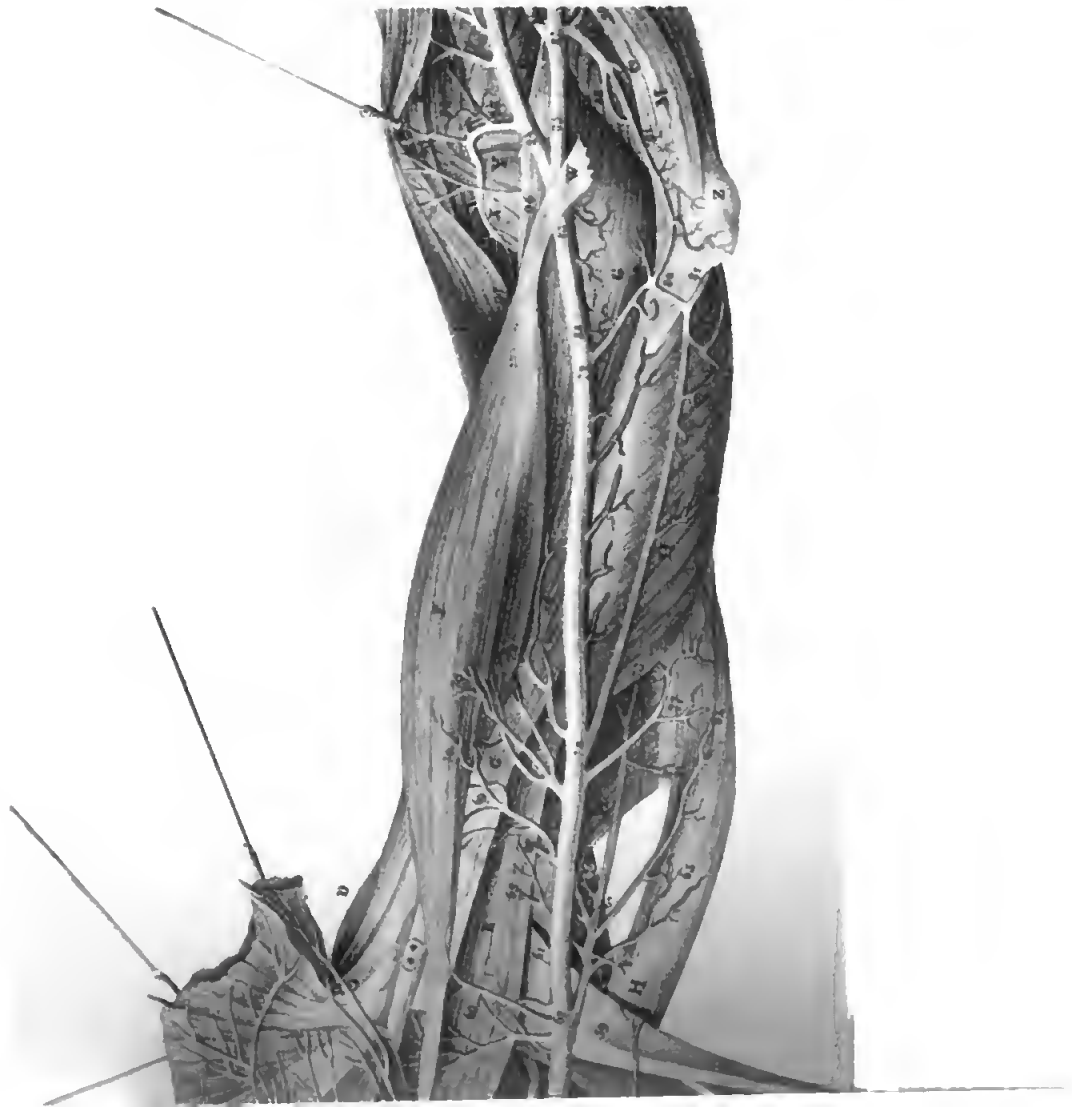

G. Galli del.

Atlante Tav.a 19

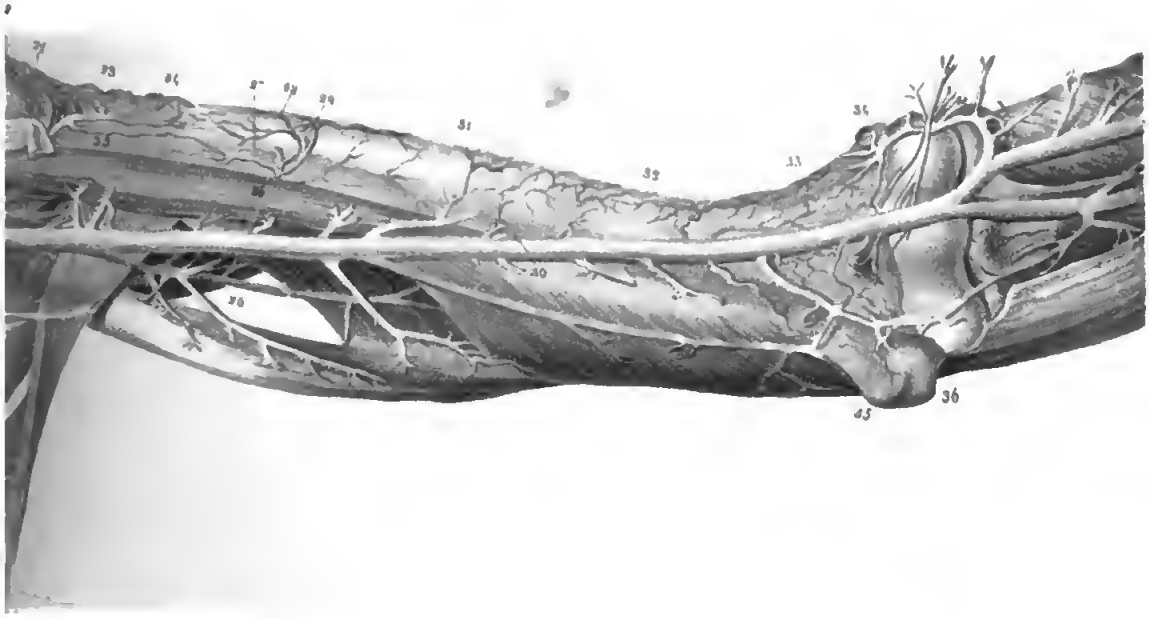

Scarpa Aneurisme Tav.a 6.ta

Lit. Salucci 1823

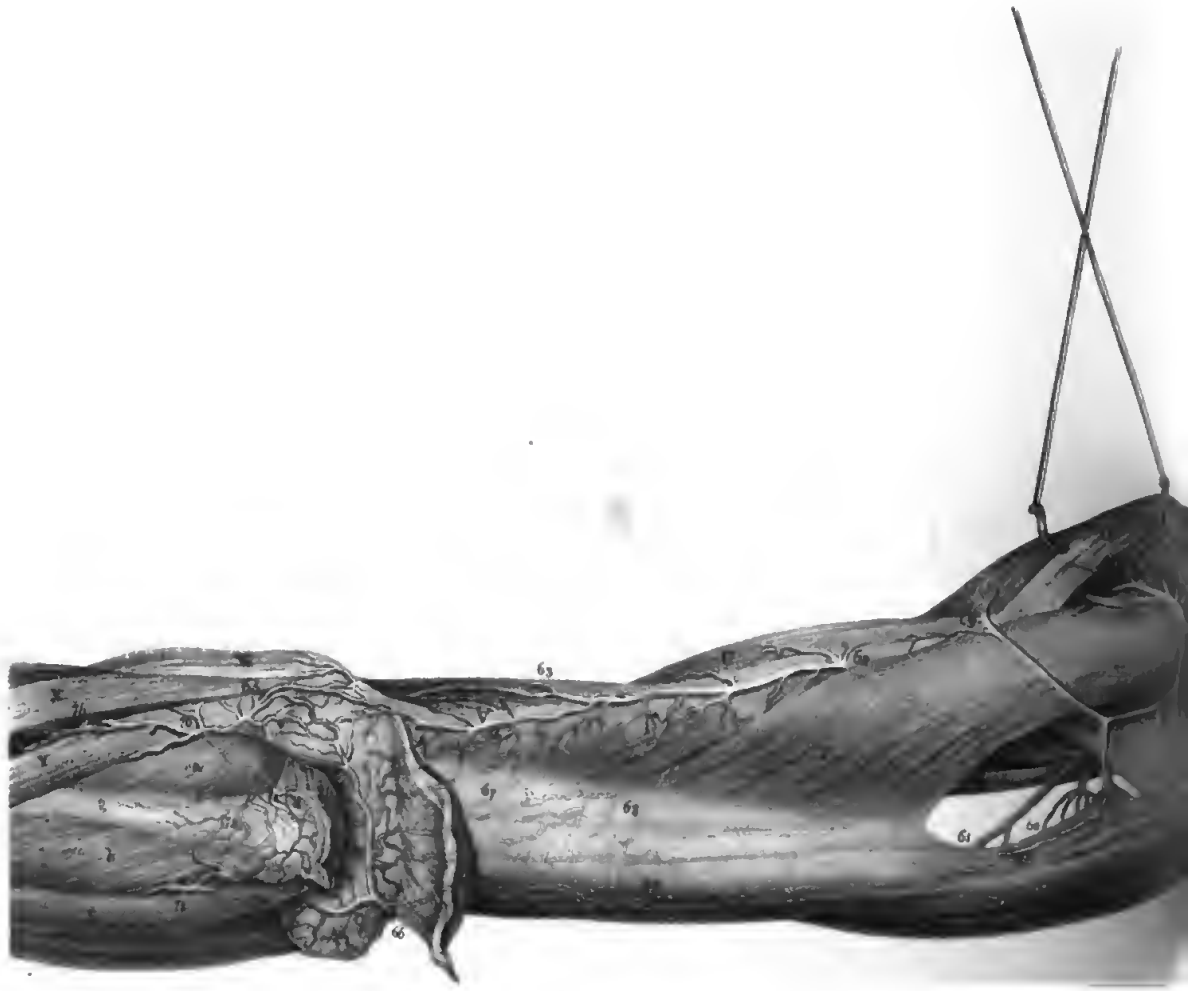

G. Galli del.

Scarpa Aneurismi Tav.ª 7.ª

Digitized by Google

Atlante Tav.ª 20

Lit. Calvier A. 1893

Digitized by Google

Atlante Tav.ª 21

Fig 1

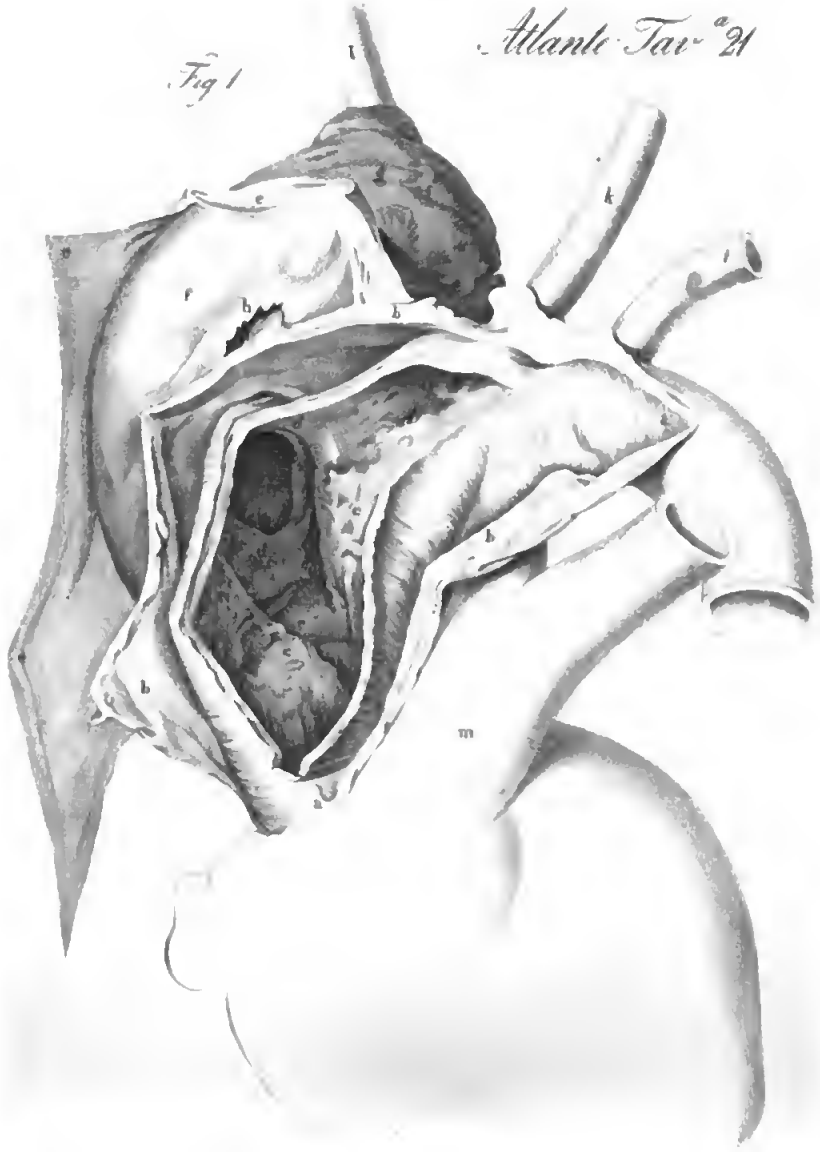

Fig 2

Fig 3

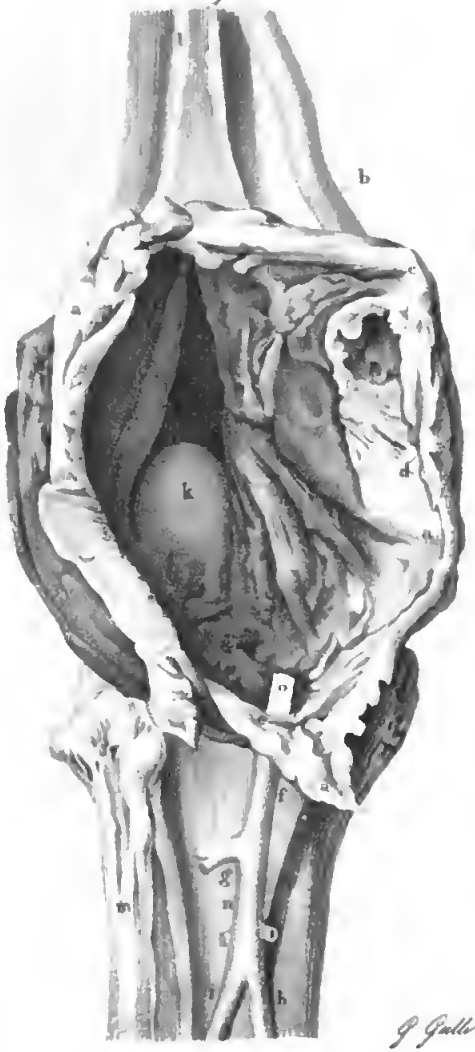

Fig 4

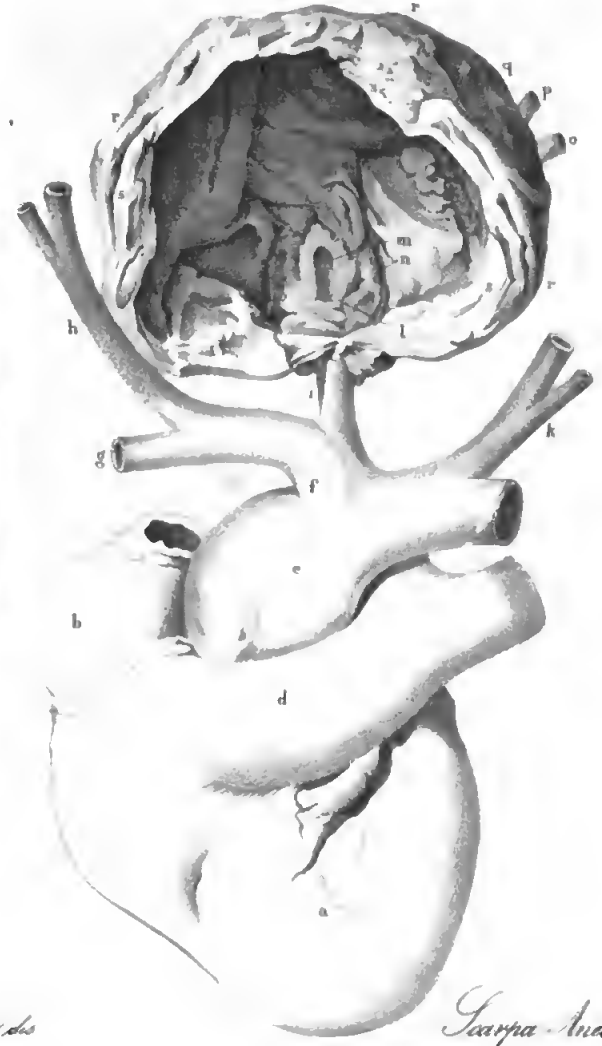

Fig 5

G Galli dis

Scarpa Aneurismi Tav.ª 8.ª

Lit. Salucci N.º 159.

Atlante Tav.a 22

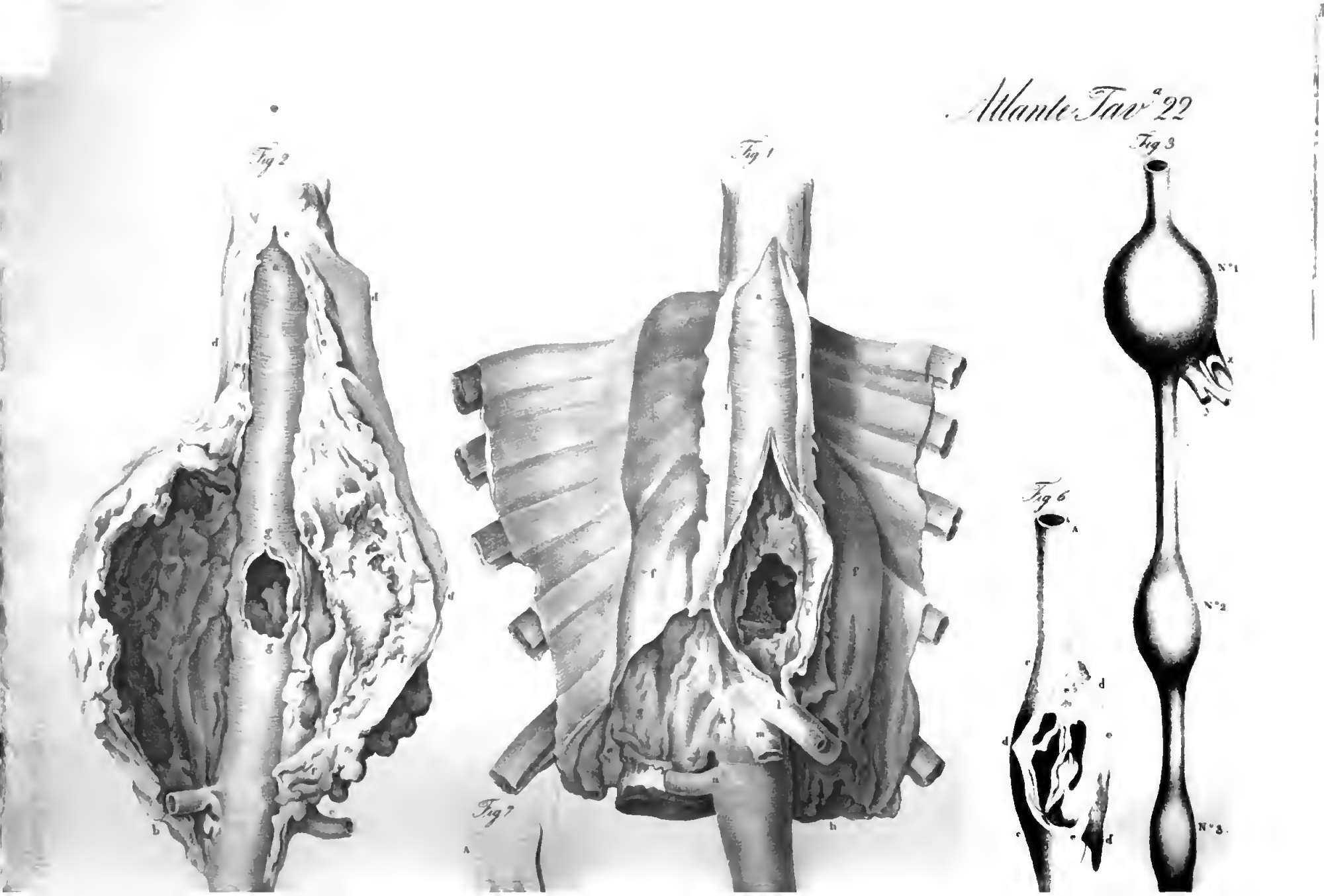

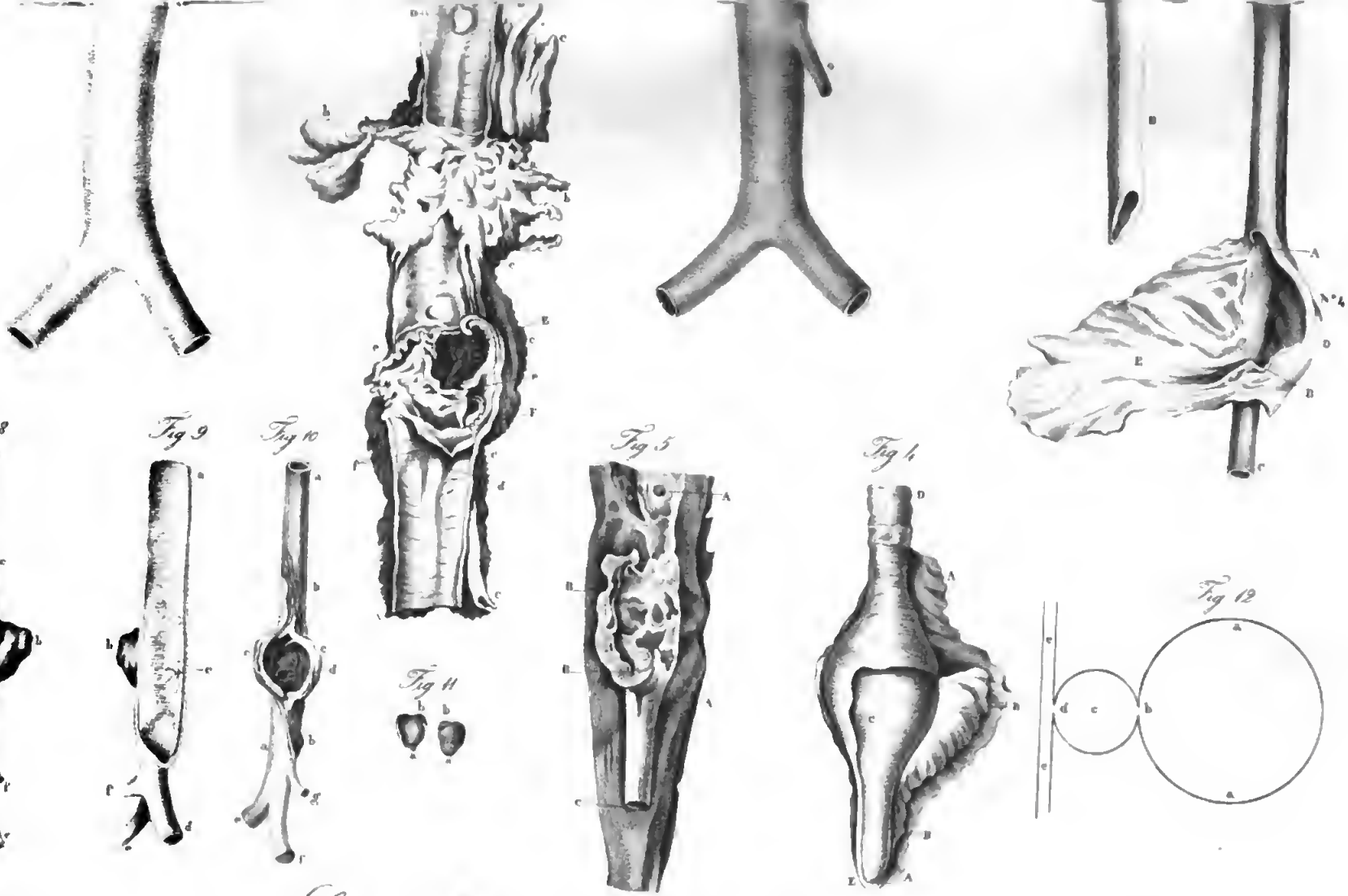

G. Galli del.

Scarpa Aneurismi Tav.ª 9ª

Lit. Salucci A. 1801

Digitized by Google

Atlante Tav. 23

Fig. 1

Fig. 3

Fig. 2

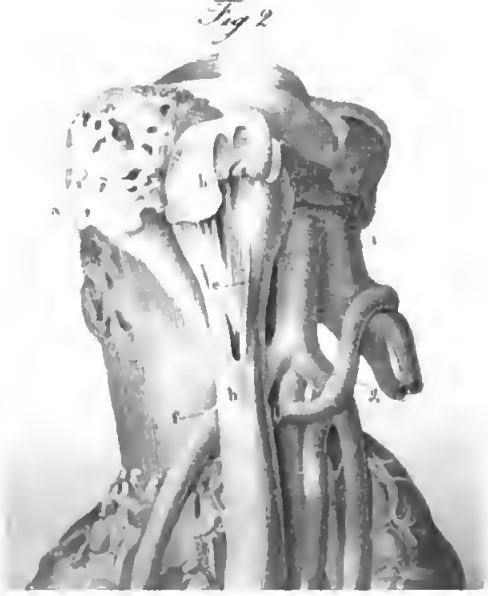

G. Gallo dis.

Scarpa Aneurismi Tav.ª 10.ª

Lit. Salmon 1839

Digitized by Google

Atlante Tav. 23. bis.

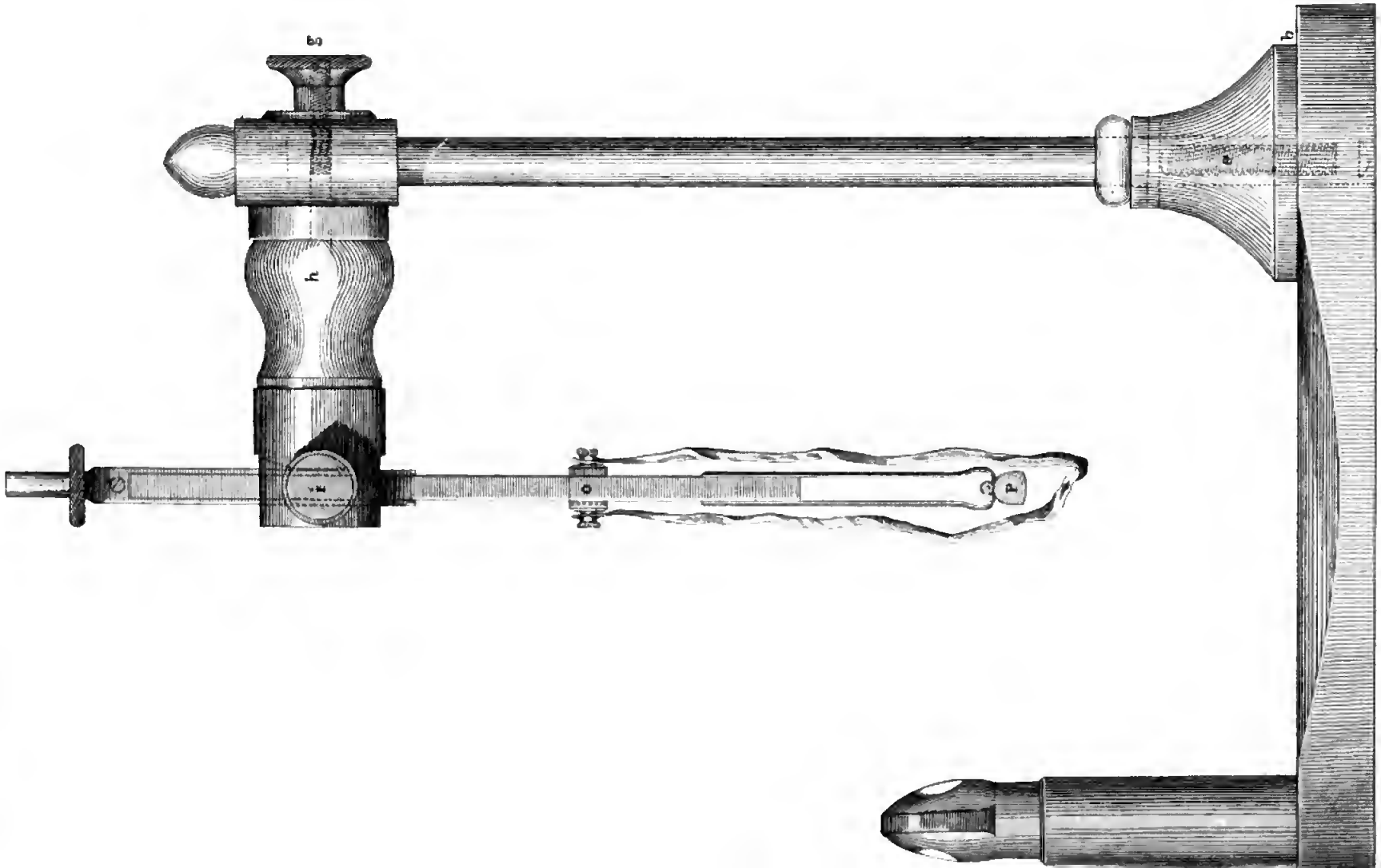

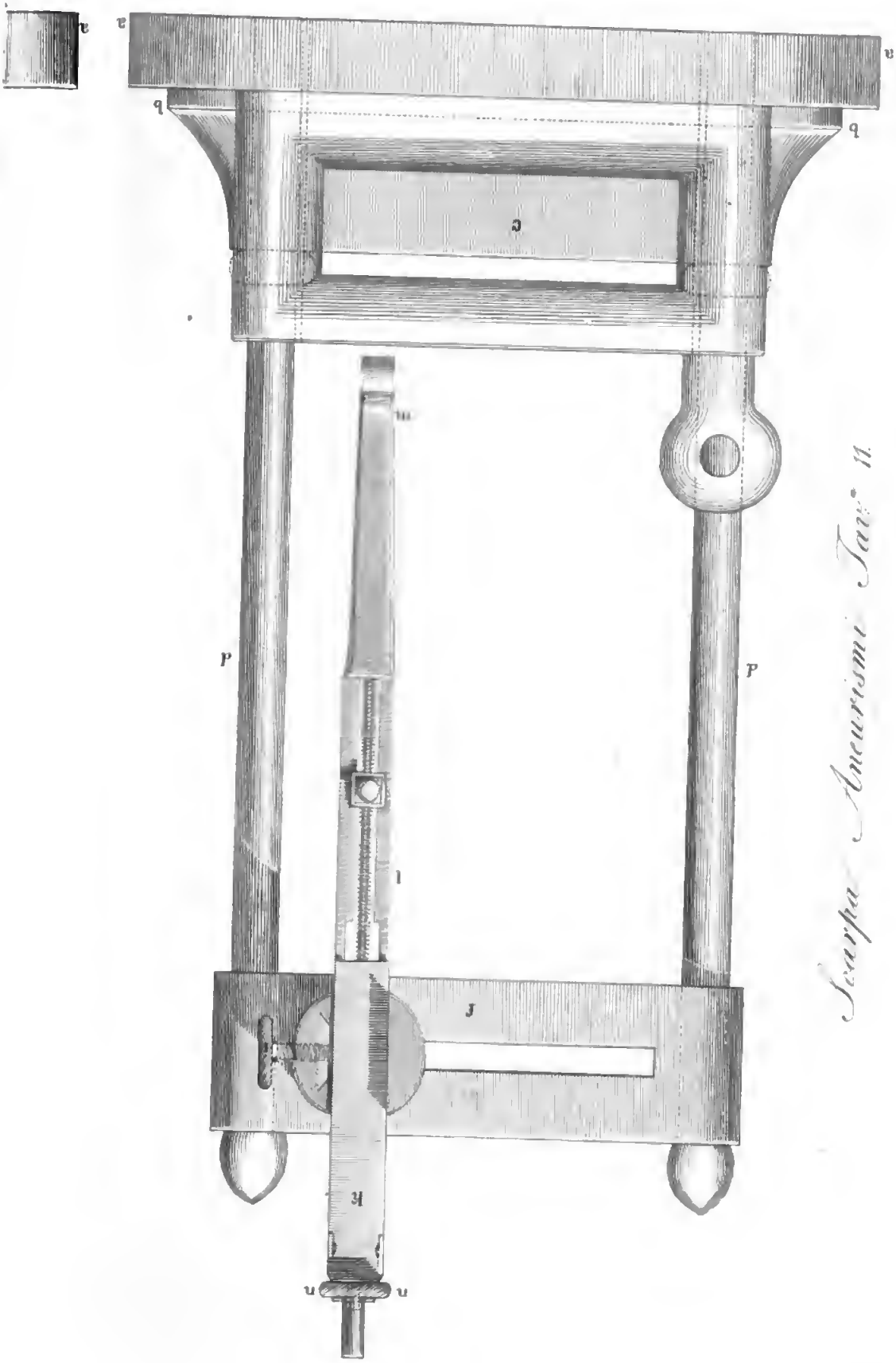

Scarpa Aneurismi Tav.ª II.

Digitized by Google

Atlante Tav. 24

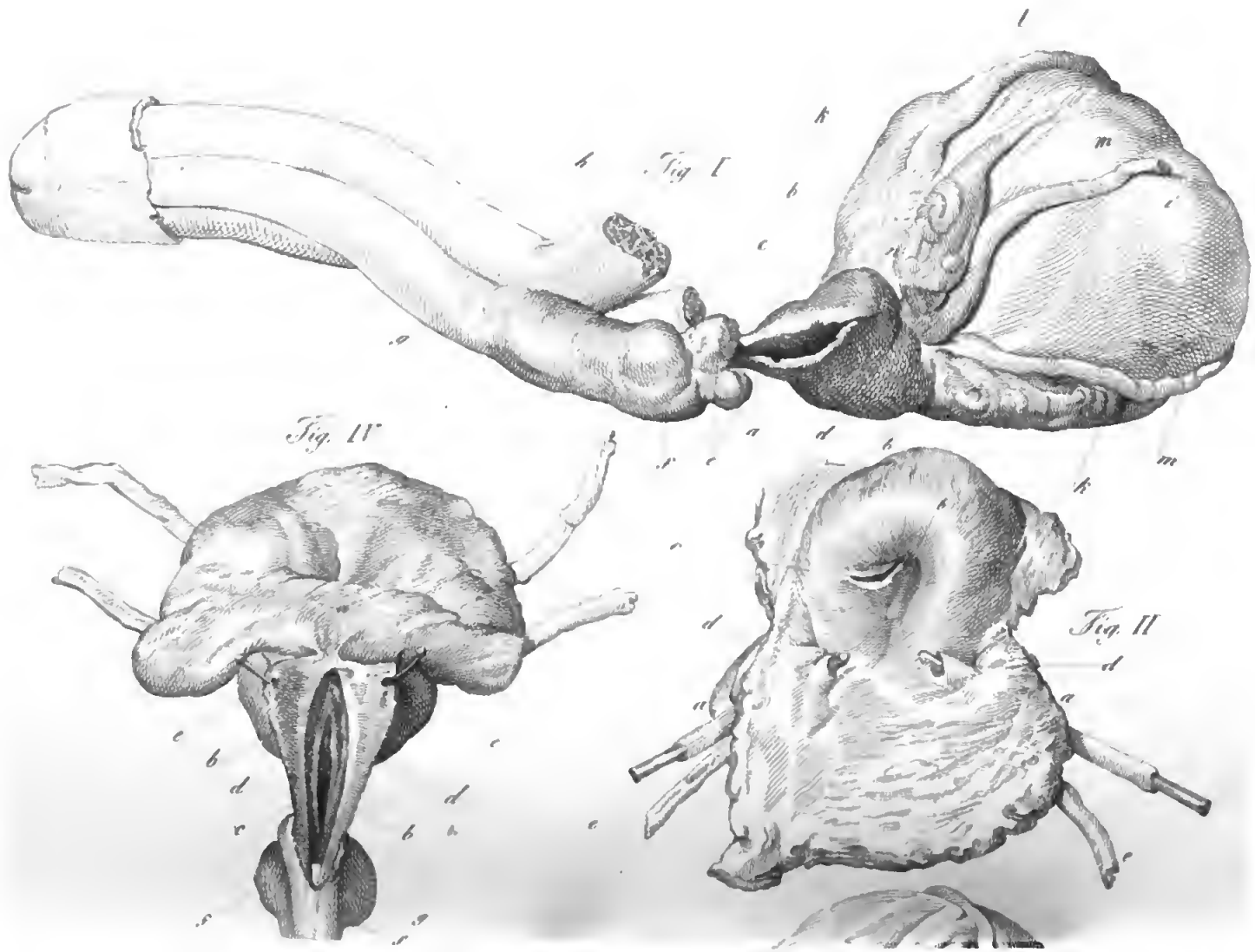

Digitized by Google

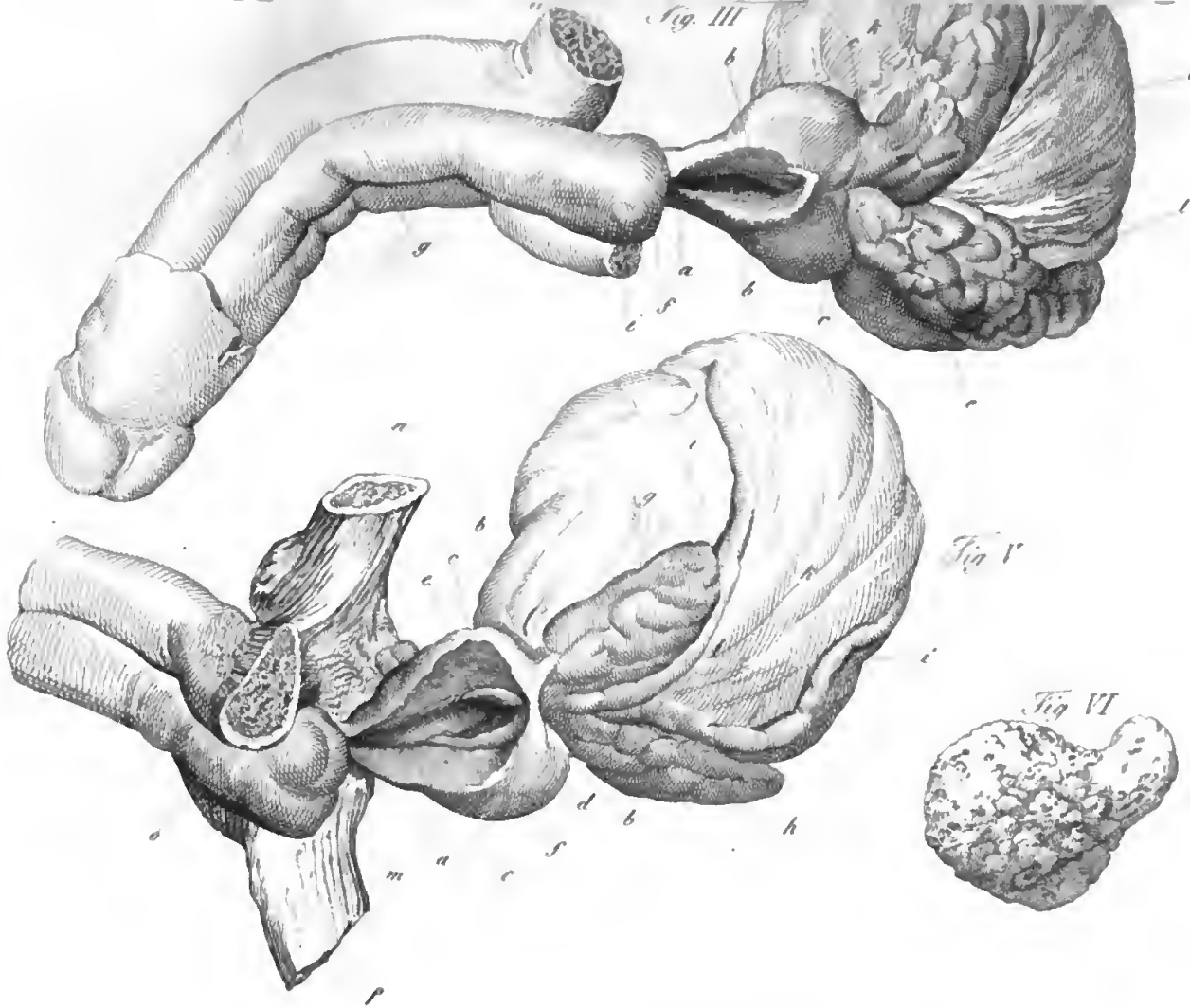

Scarpa Opere varie Tav. I

Digitized by Google

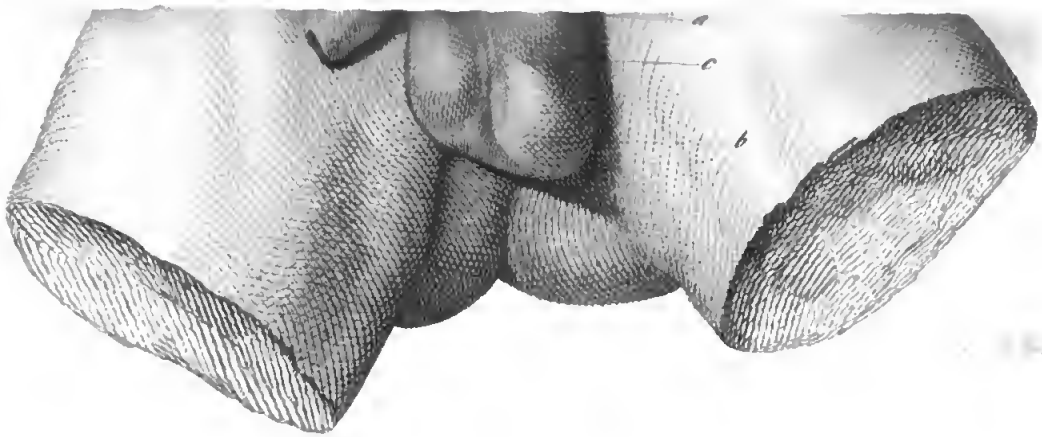

Scarpa Opere varie Tav. 2

Digitized by Google

Scarpa Opere varie Tav. III

Fig. I

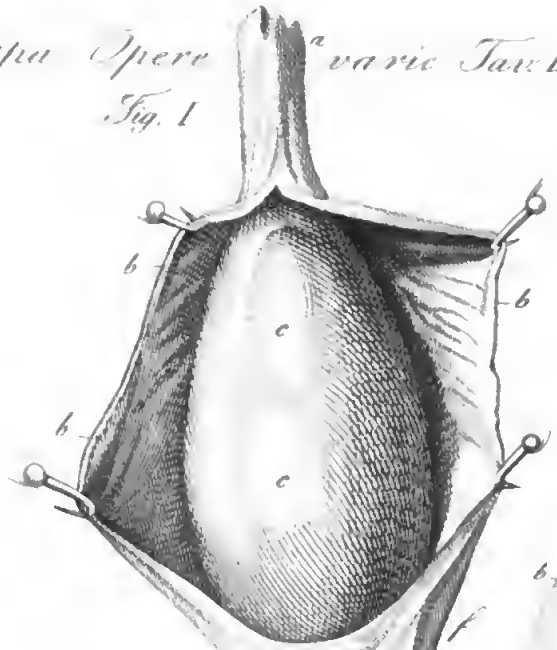

Fig. II

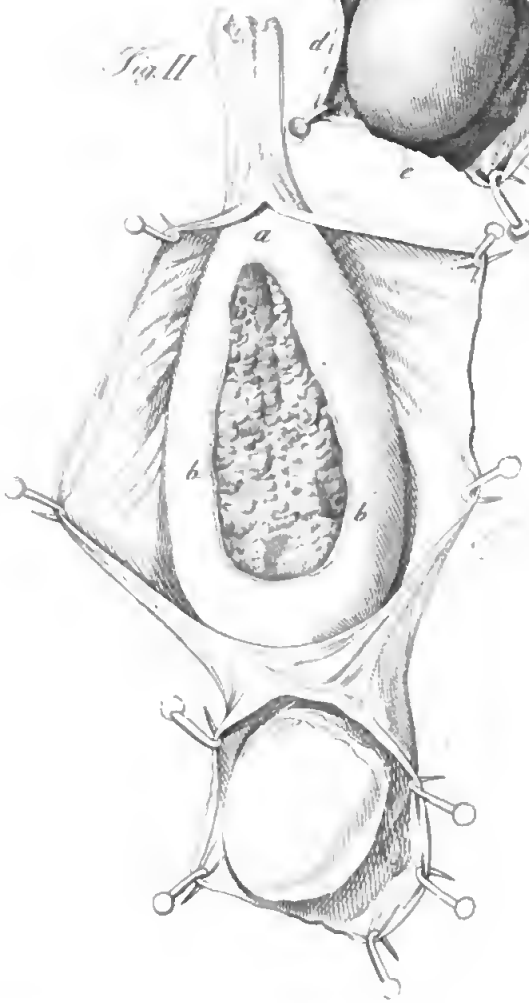

Fig. III

Fig. VII

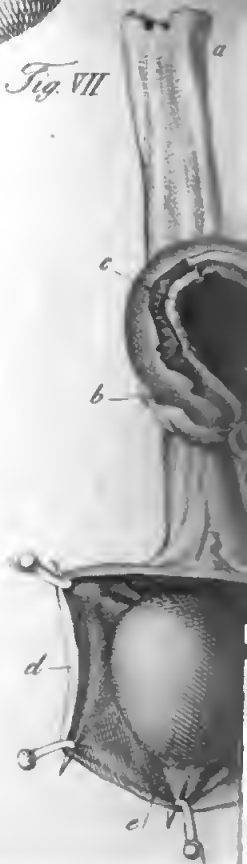

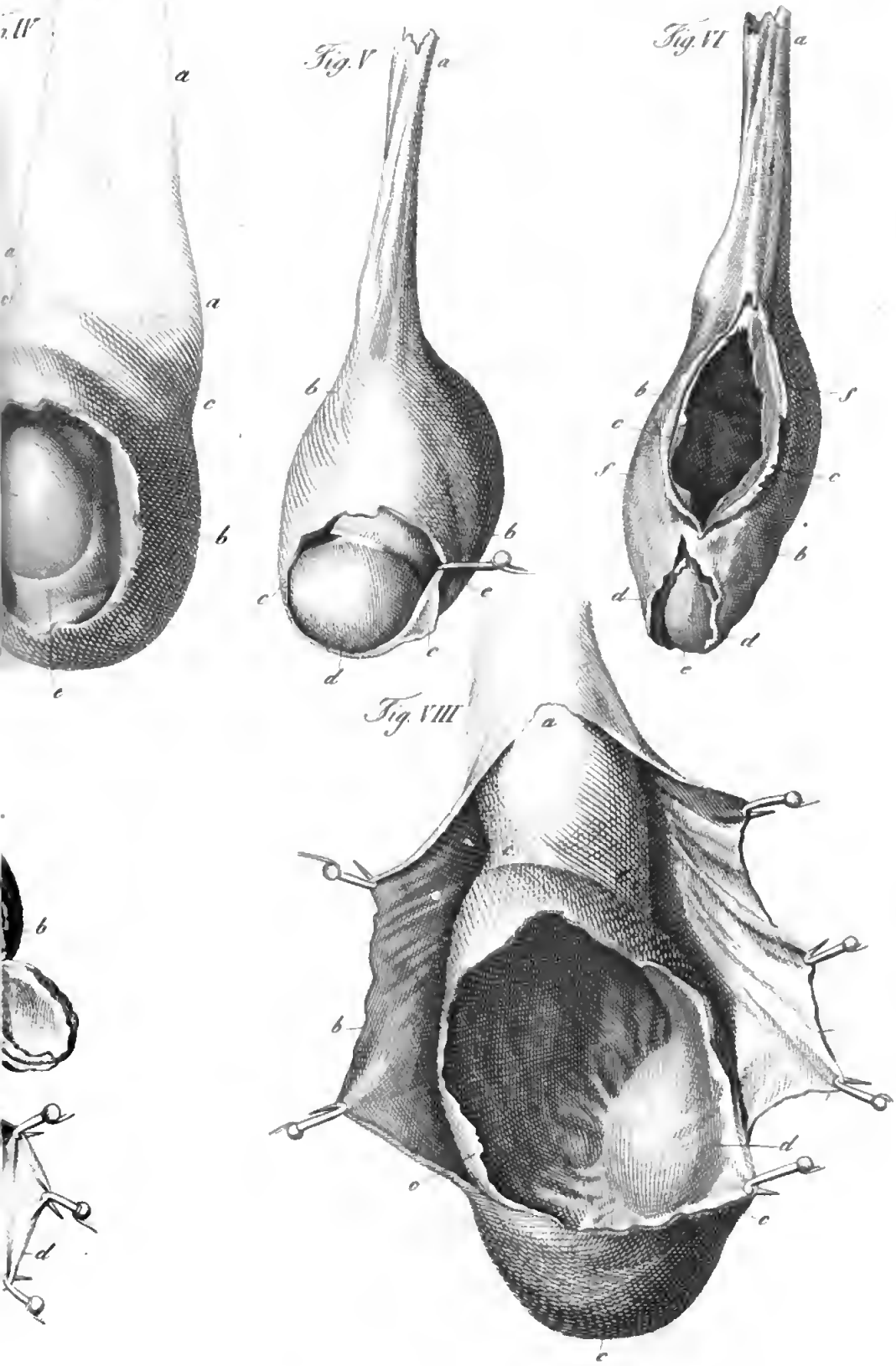
Fig. V
Fig. VI
Fig. VIII
a
b
c
d
e
f

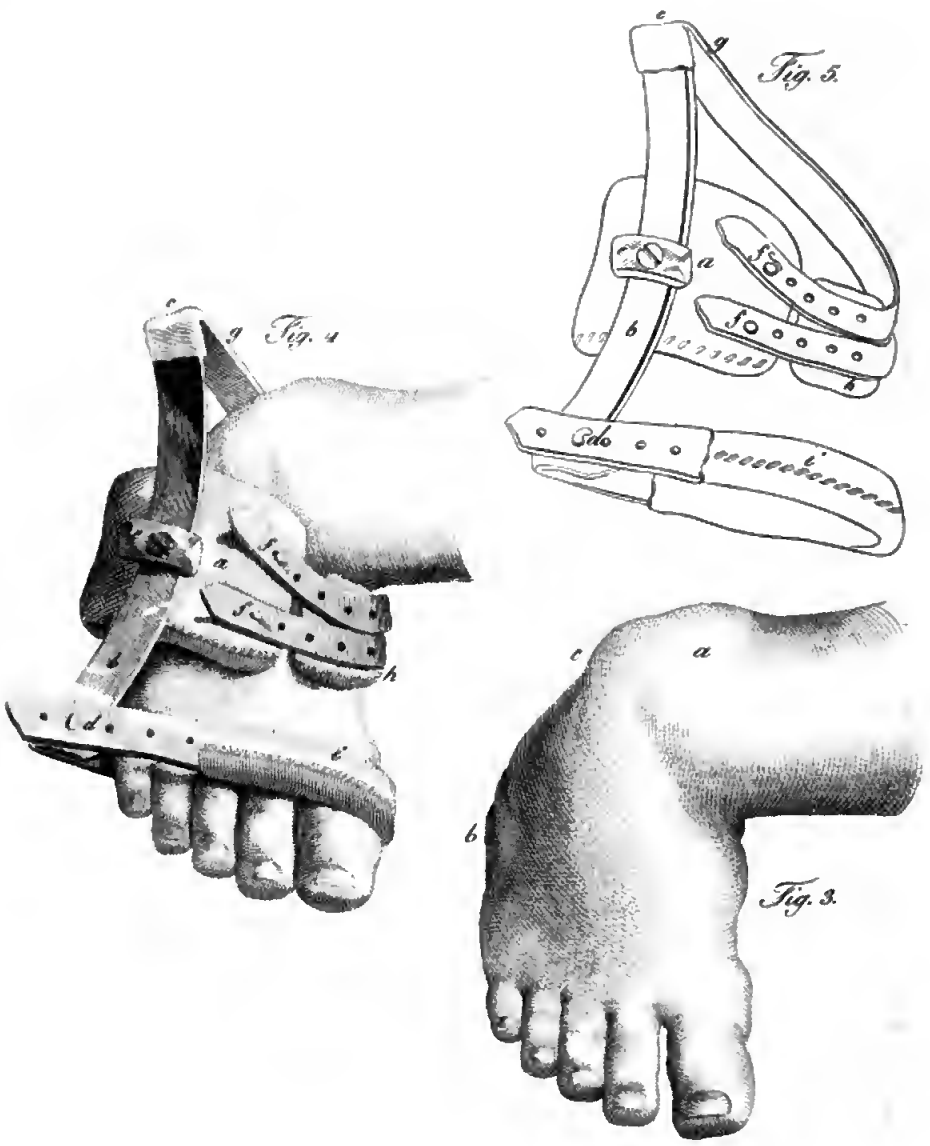

Scarpa

Atlante Tav. 47

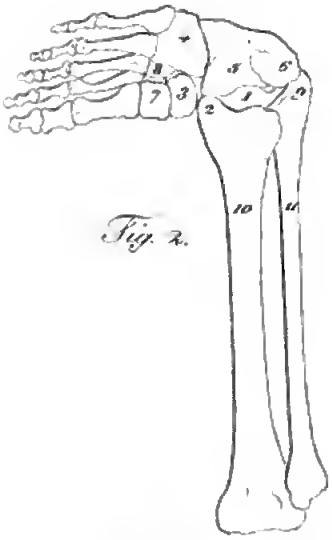

Fig. 2.

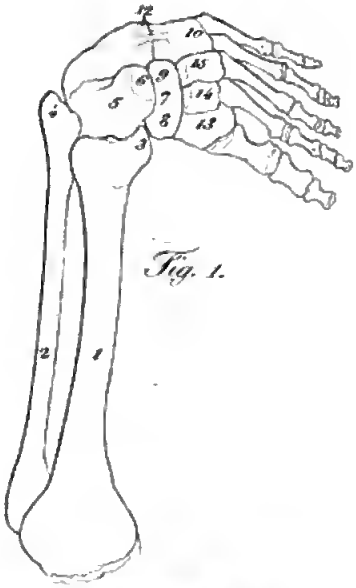

Fig. 1.

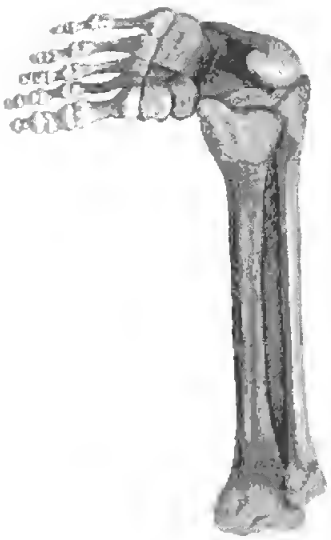

varie Tav. 4

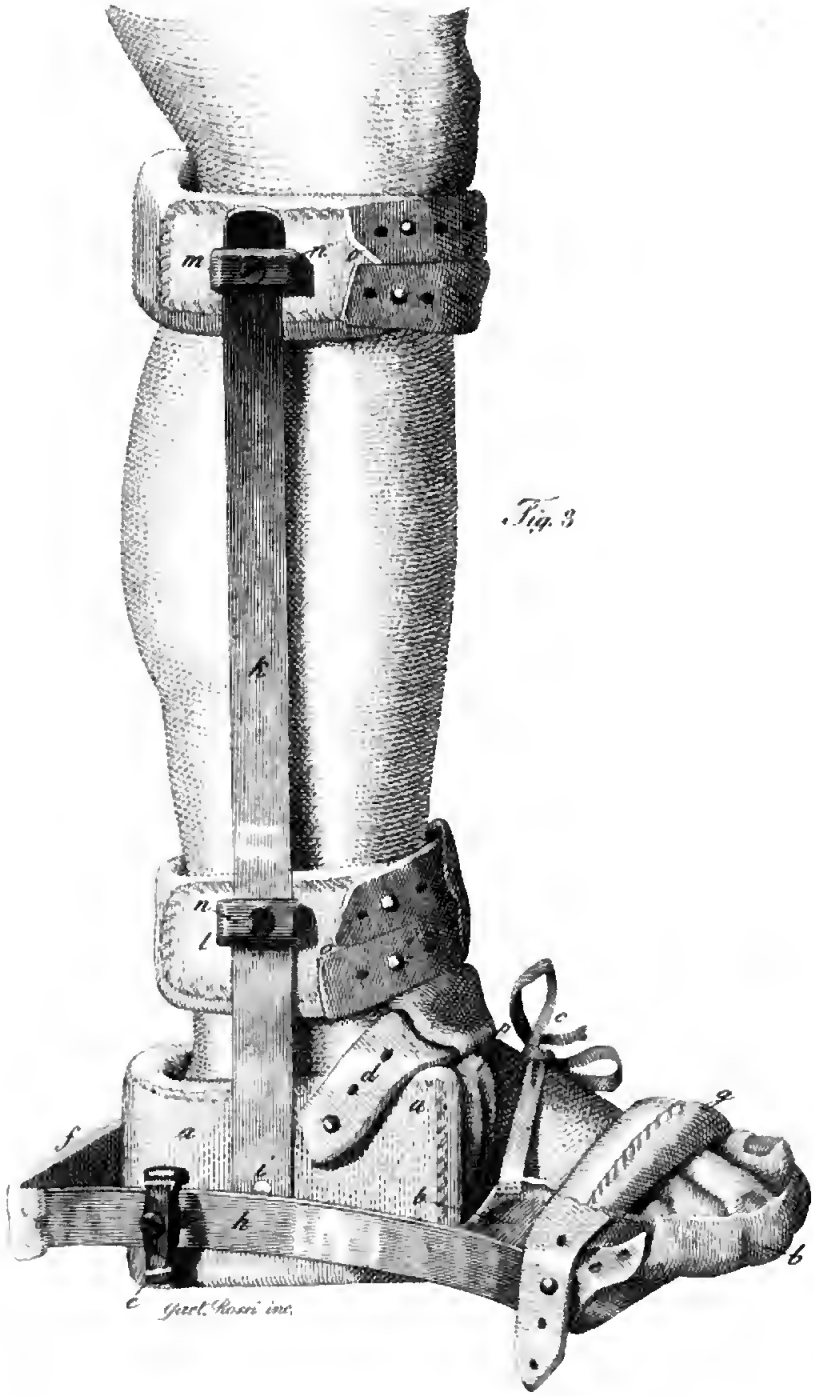

Fig. 3

Scarpa

Atlante Tav. 28.

Fig. 2.

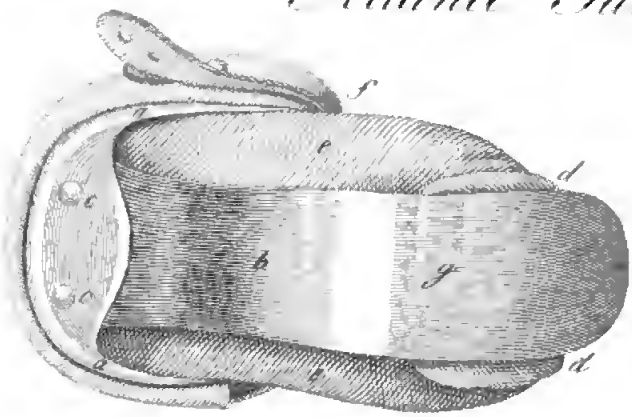

Fig. 1

re varie Tav. 5

Atlante Tav. 40.



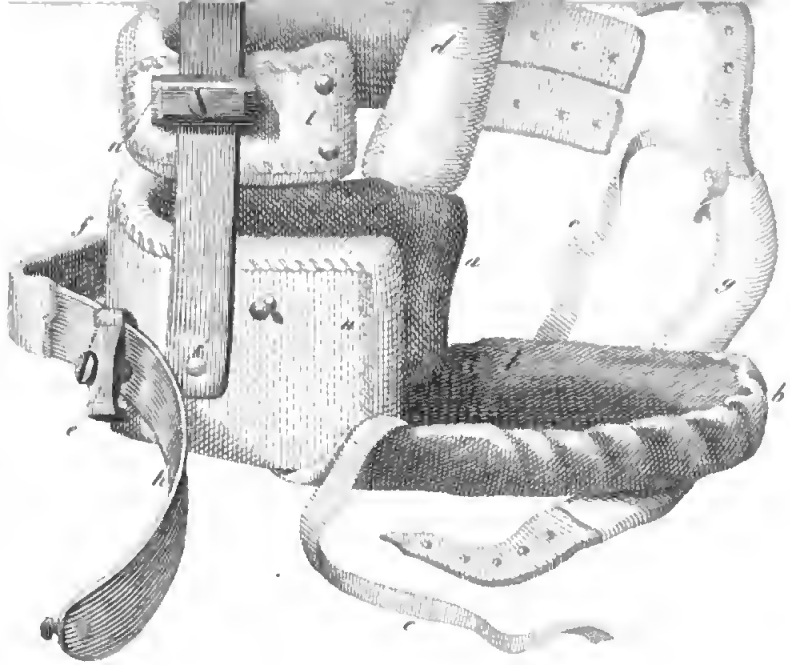

Scarpa Opere varie Tav. 6

Fig. I

Fig. VI

Fig. II

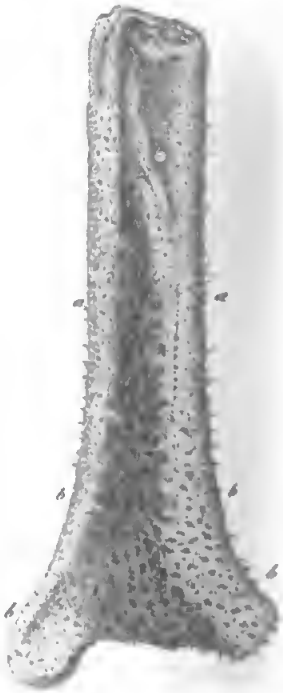

Fig. V

Fig. III



Fig. IX

Fig. VIII

Fig. VII

a

Fig. IV

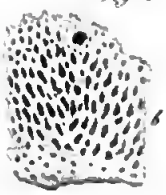

Opera

Atlante Tav. 30

Fig. X

Fig. XI

Fig. XII

Fig. XIII

Gaet. Rosa inc.

varie Tav. 7

Digitized by Google

Fig 3
Fig 2
Fig 1
Fig 6

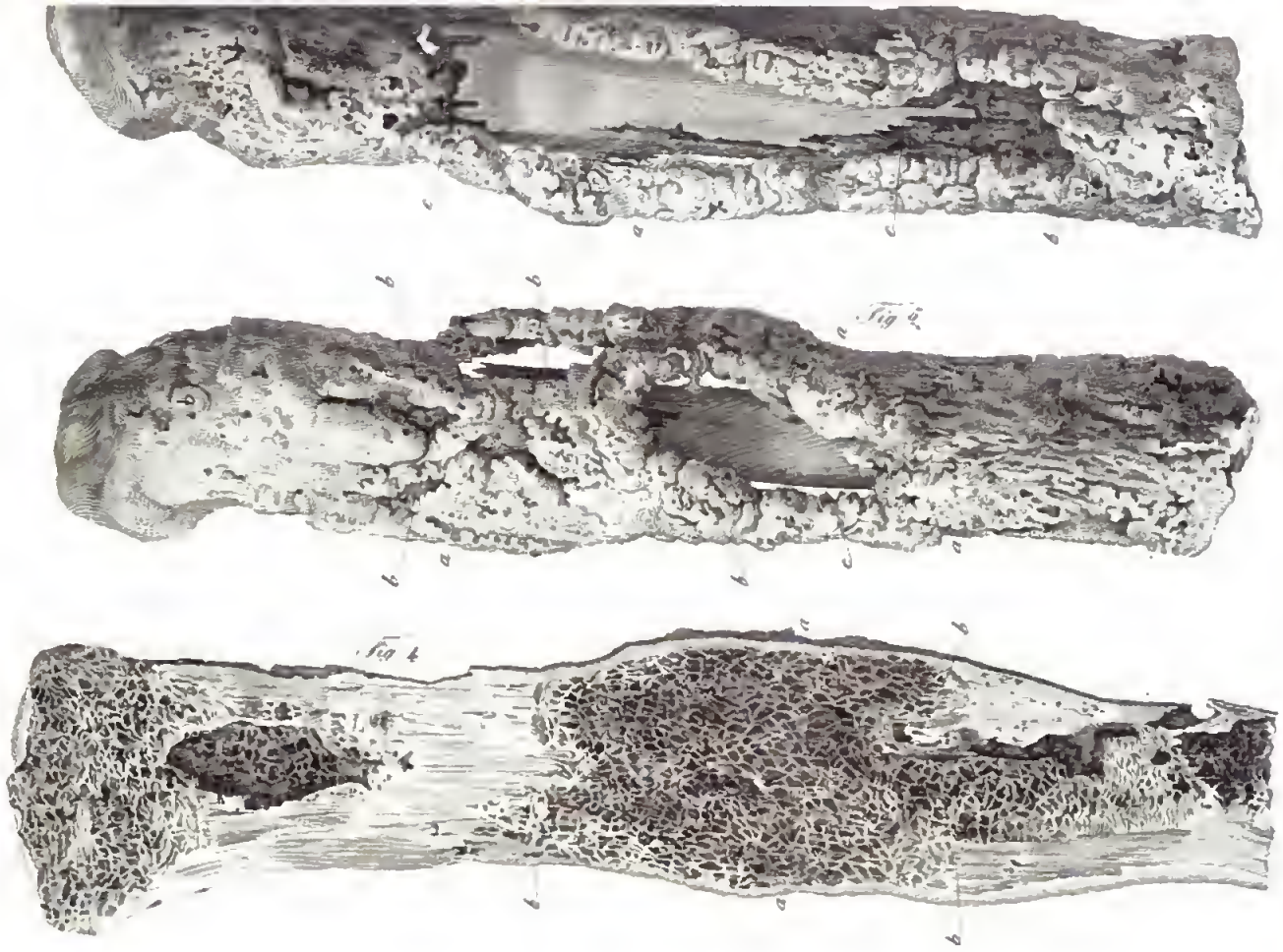

Scarpa Opere varie Tav: 8.

Atlante Tav: 52

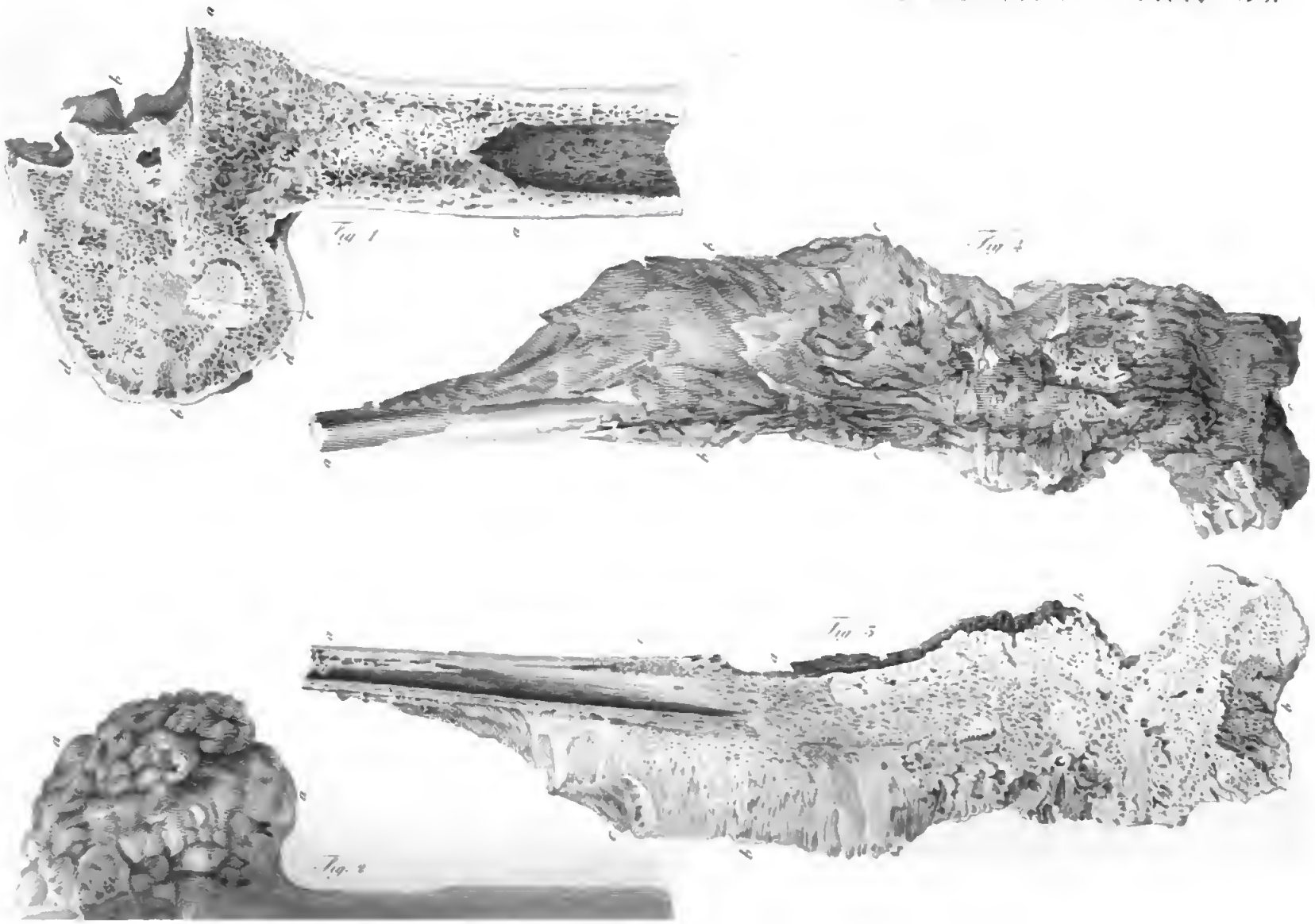

Scarpa Opere varie Tav. 9

Fig. 1.

Fig. 1.

Fig. 2.

Fig. 3.

Fig. 4.

Fig. 5.

Fig. 6.

Fig.

Fig. 8

Fig. 9.

Fig. 10

Fig. 11

Fig. 12.

Fig. 13.

Fig. 14



Scarpa Opere varie Tav. 10.

Atlante Tav. 34

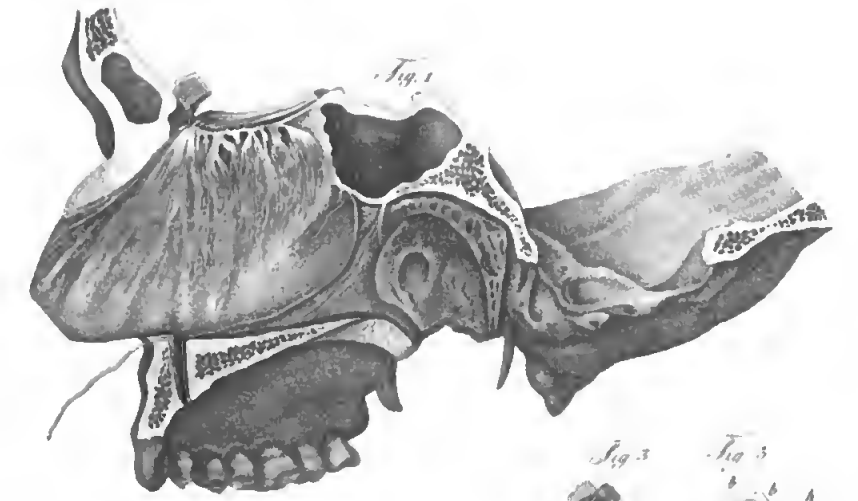

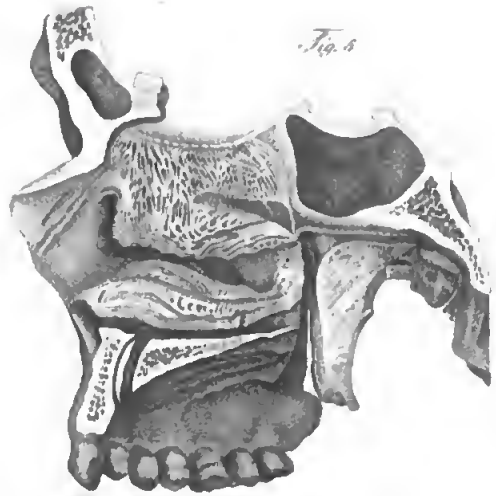

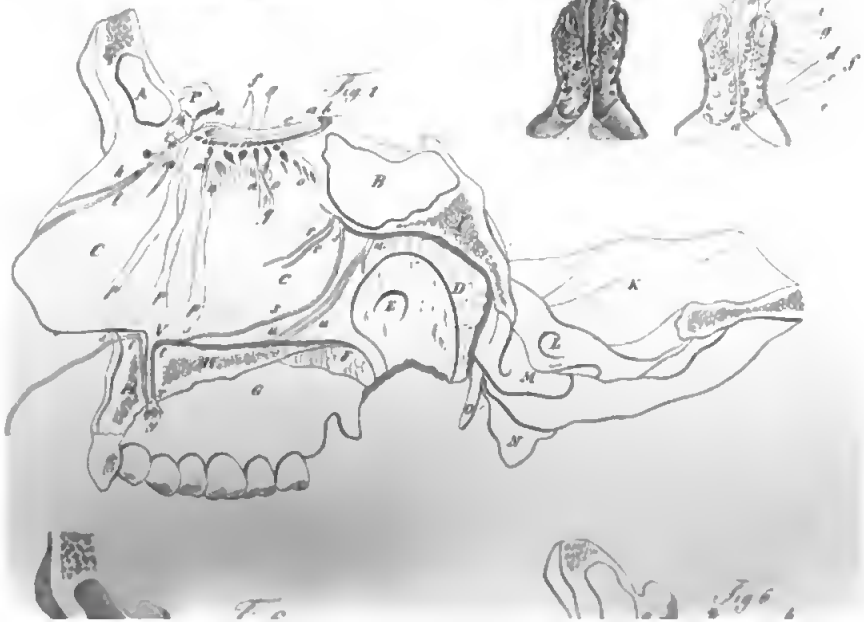

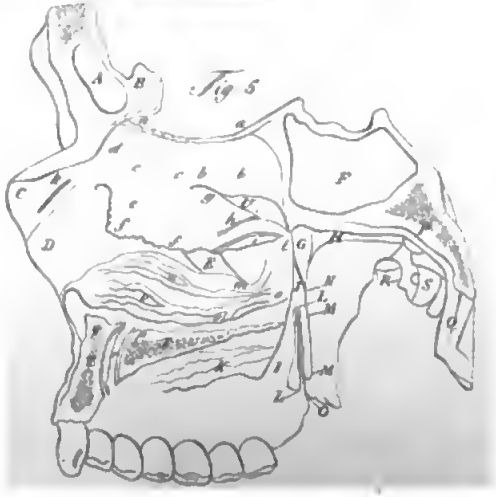

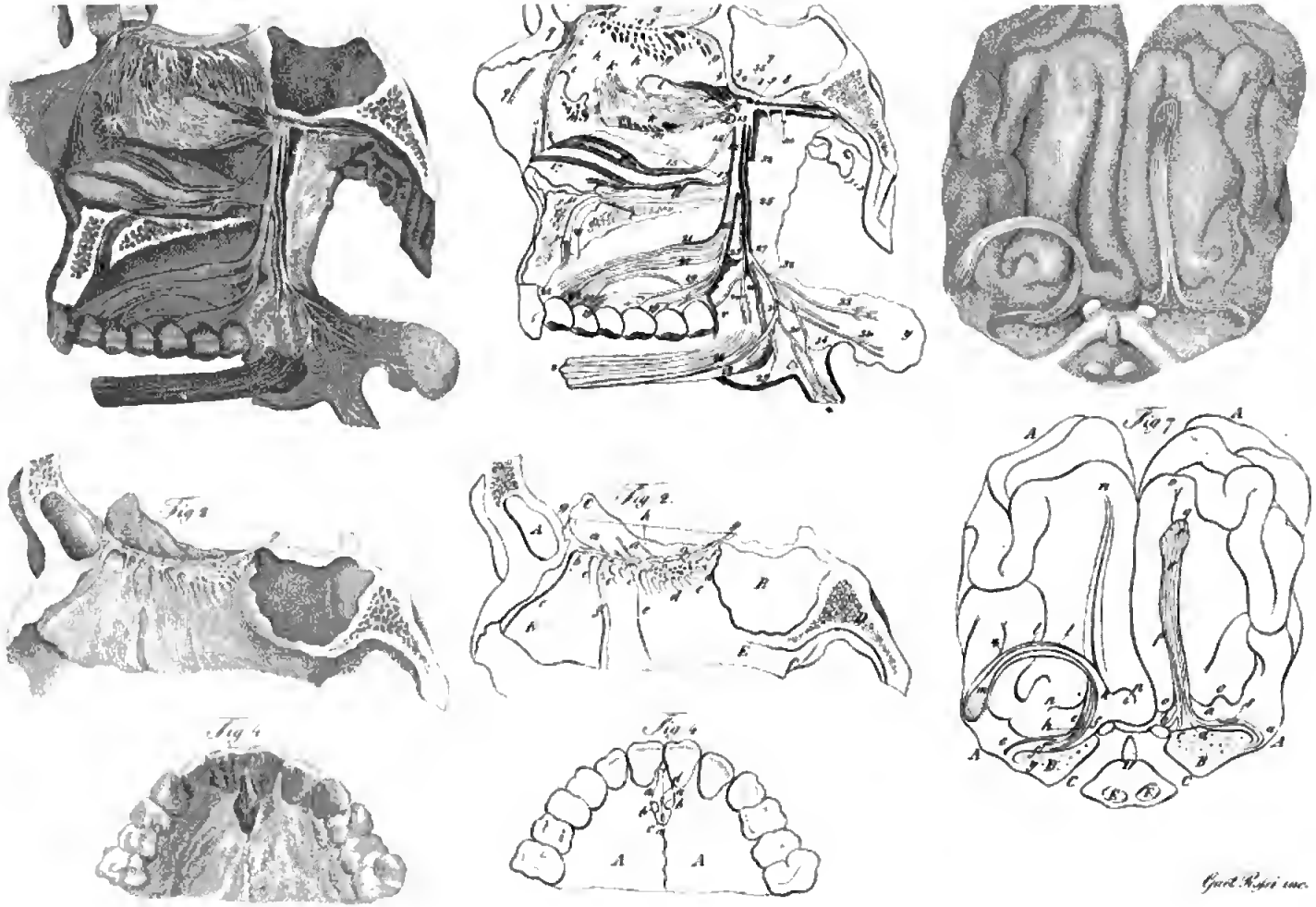

Opere varie Tav 11

Atlante Tav. 35

Fig. 1

Fig. 2

Fig. 3

Fig. 4

Fig. 5

Fig. 6

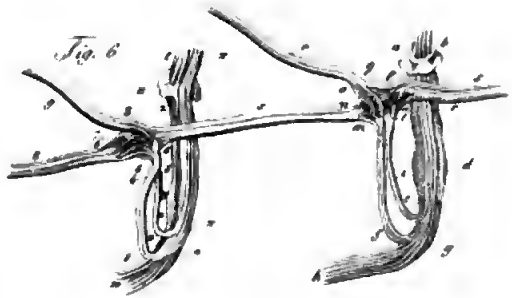

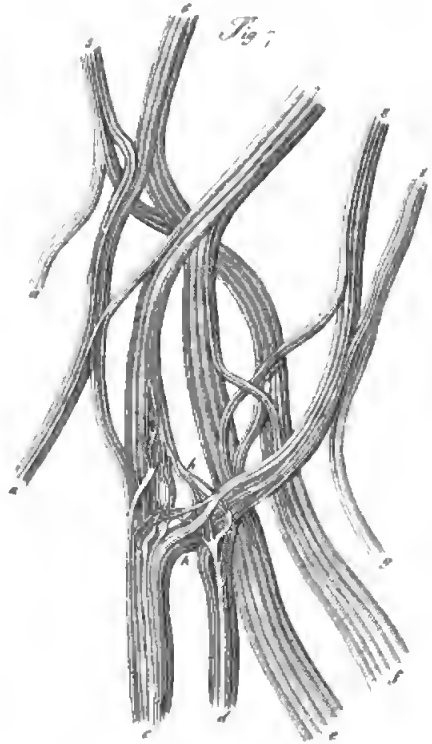

Fig. 7

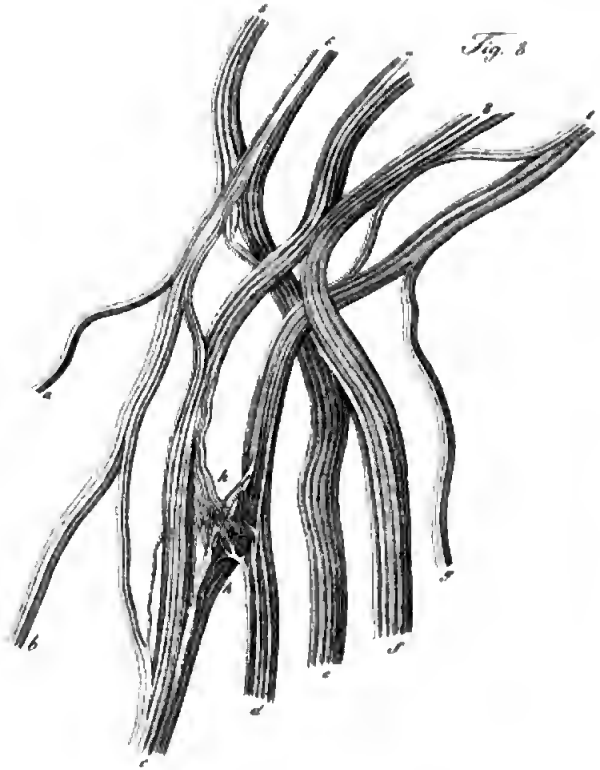

Fig. 8

Scarpa Opere varie Tav. 12.

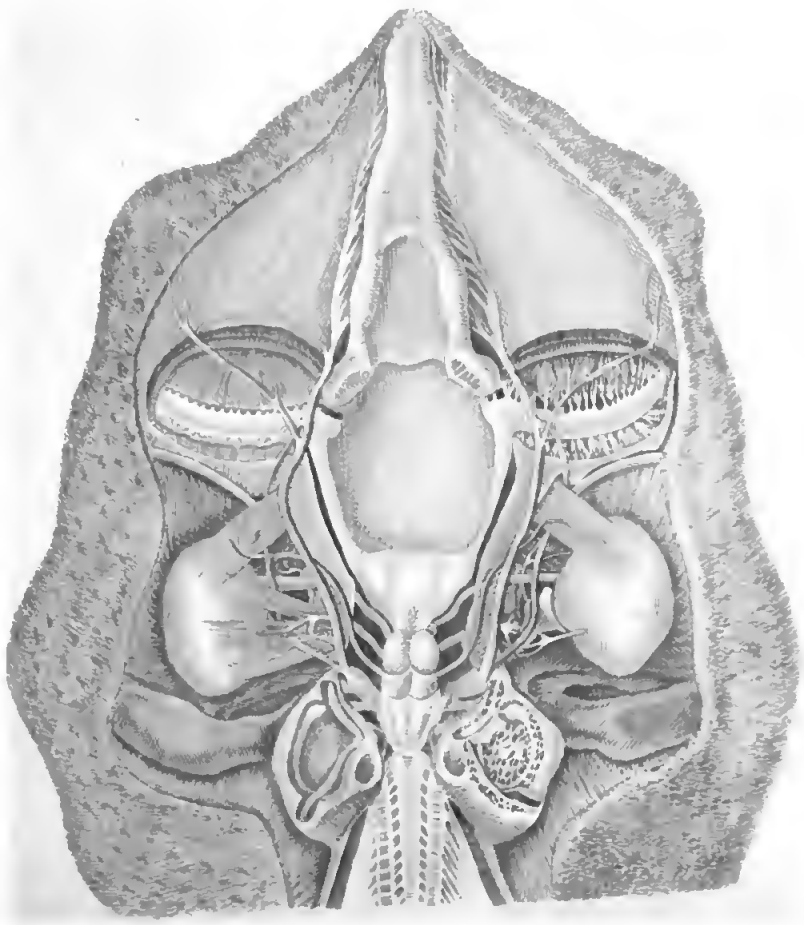

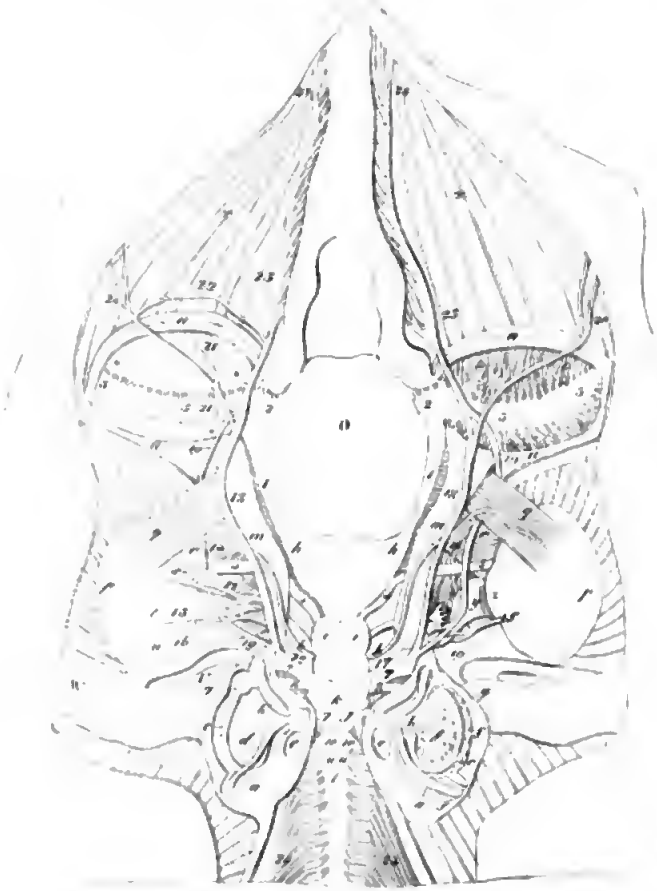

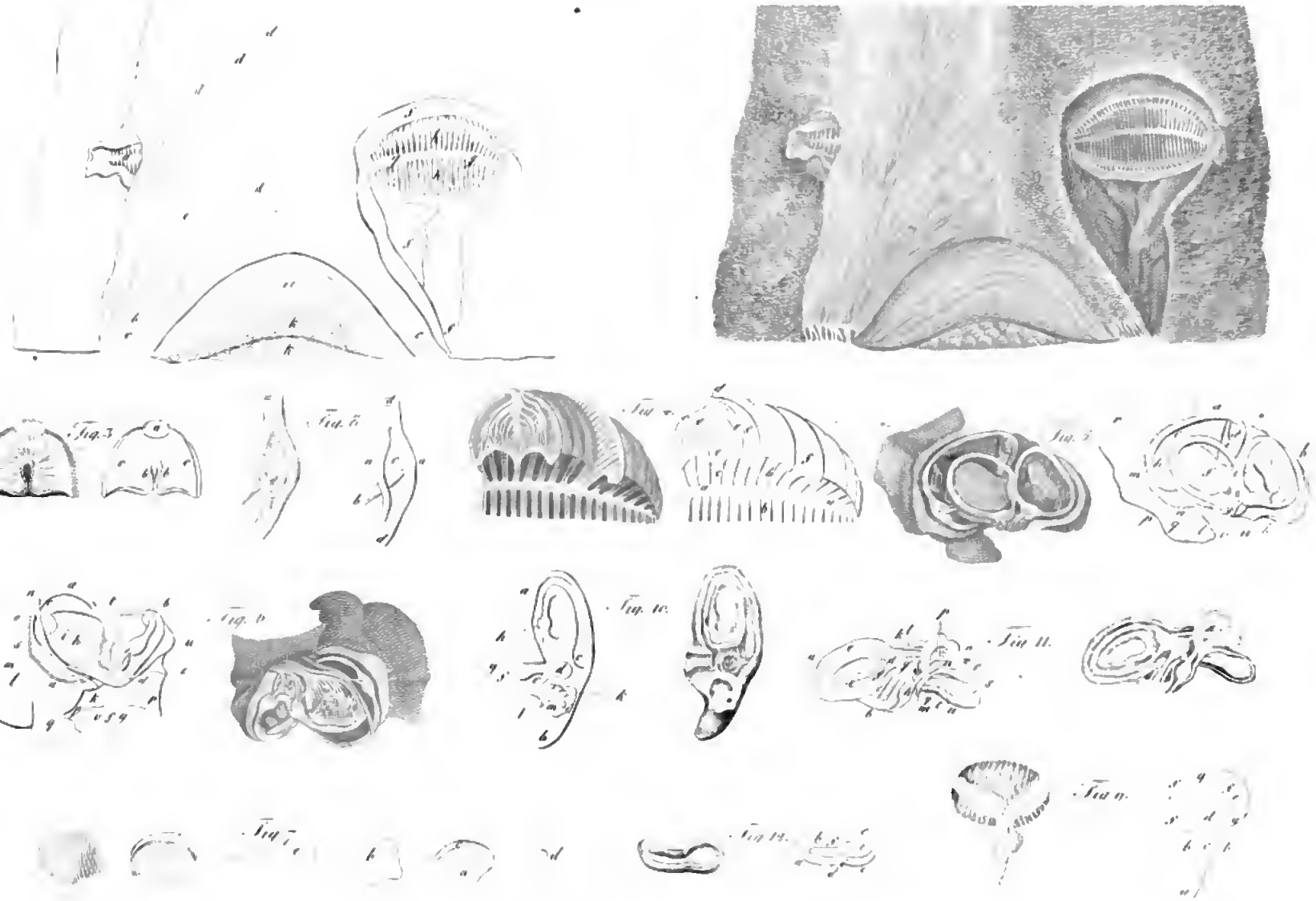

Scarpa Opere varie Tav. 15

Digitized by Google

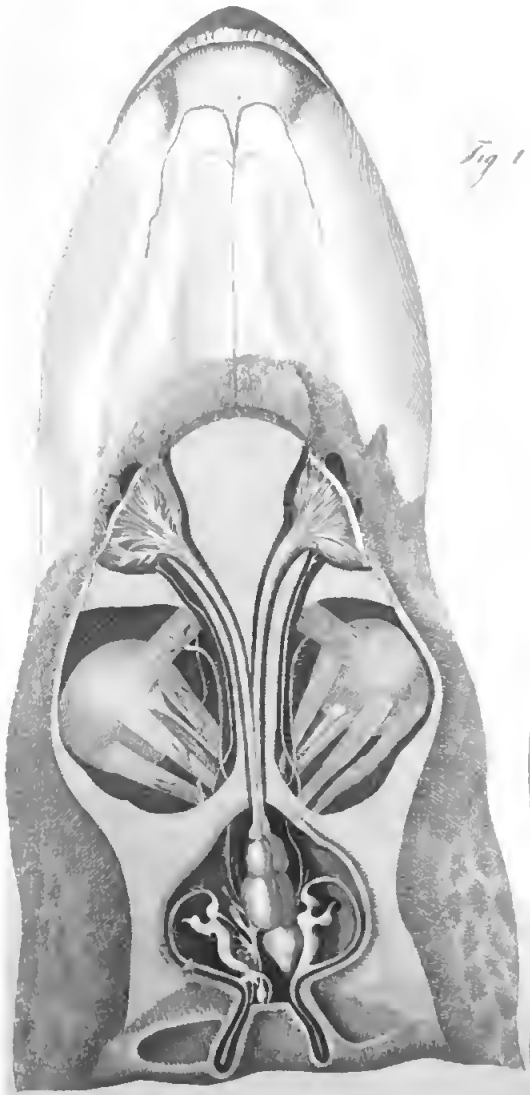

Fig. 1

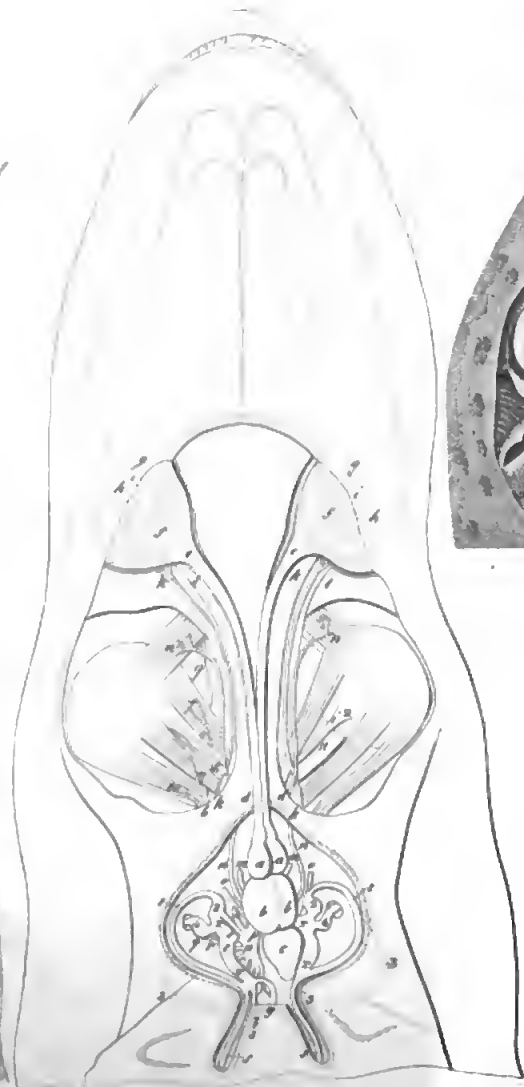

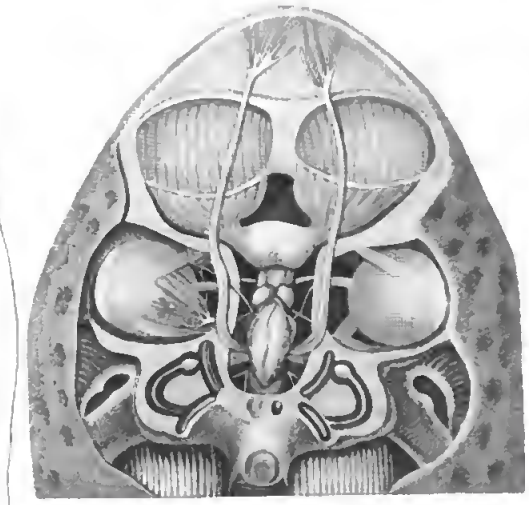

Fig. 6.



Fig. 11.

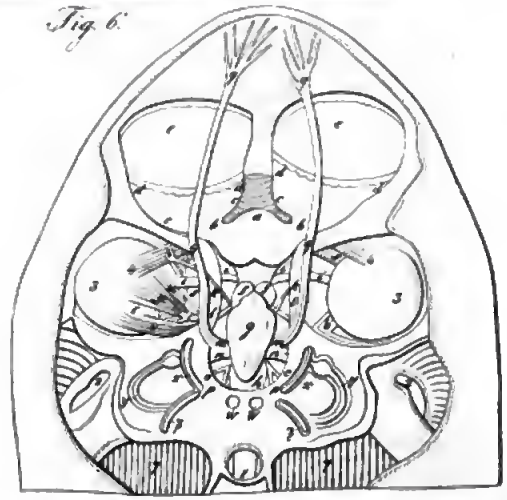

Fig. 4.

Fig. 2.

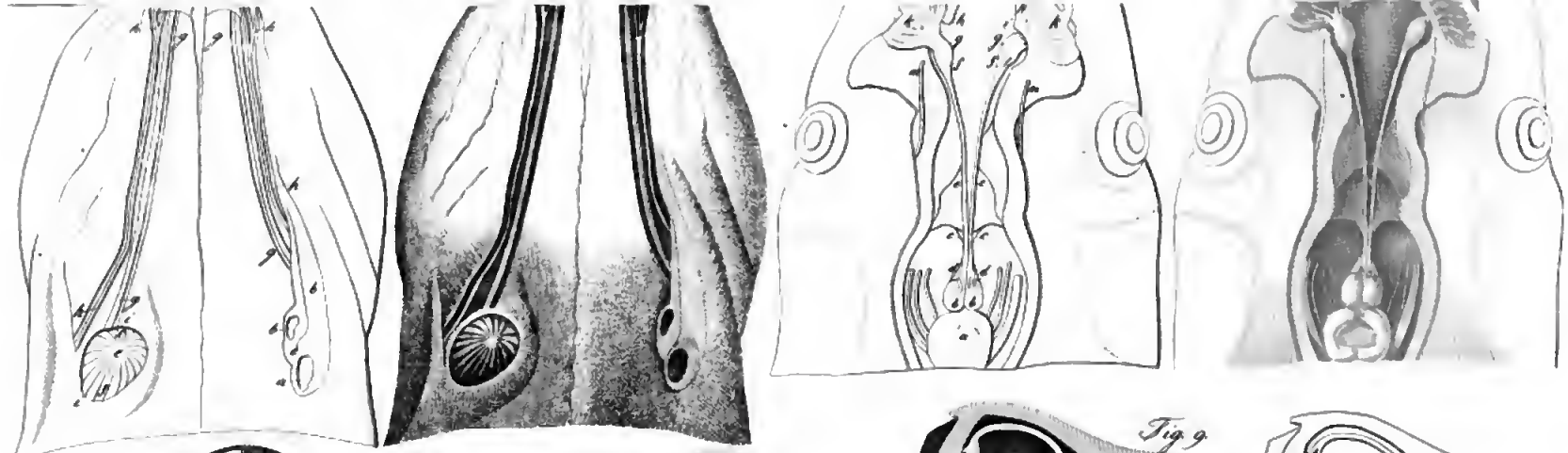

Fig. 9.

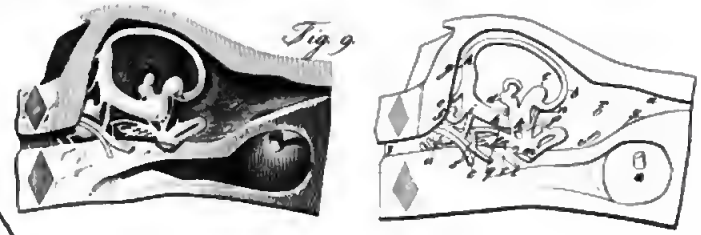

Fig. 7.

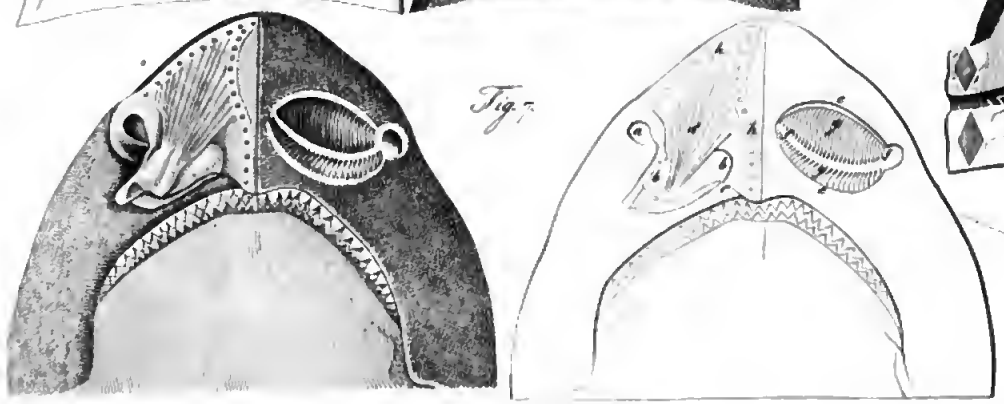

Fig. 8.

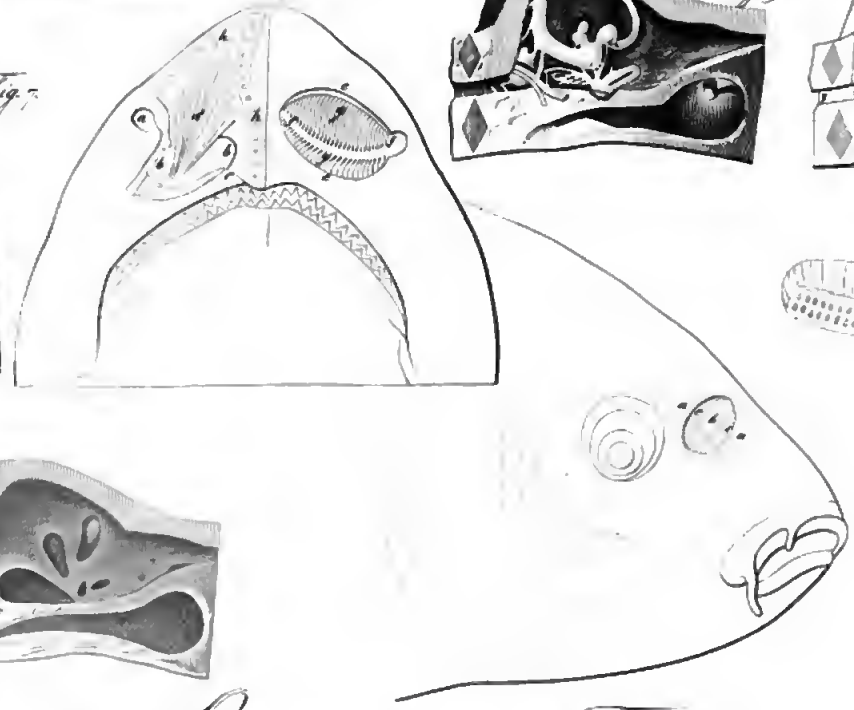

Fig. 10.



Fig. 3.

Scarpa Opere varie. Tav. 14

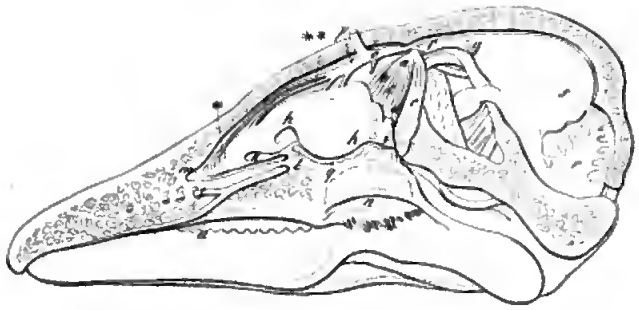

Fig. 1.

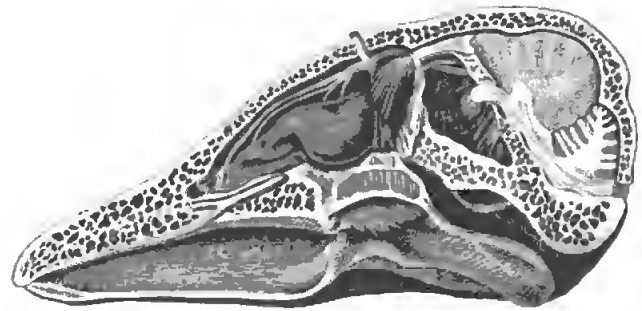

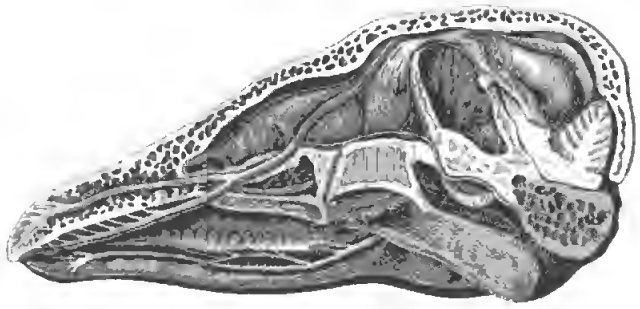

Fig. 2.

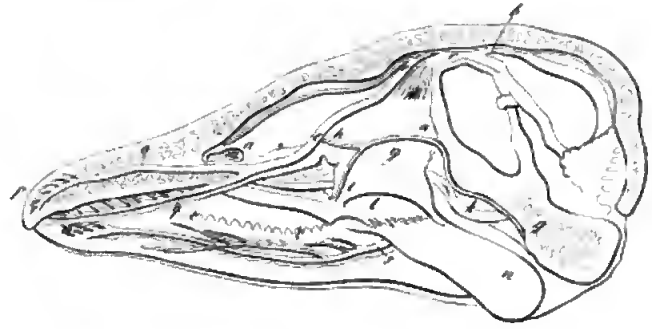

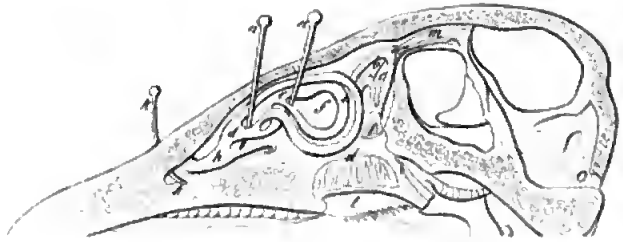

Fig. 3

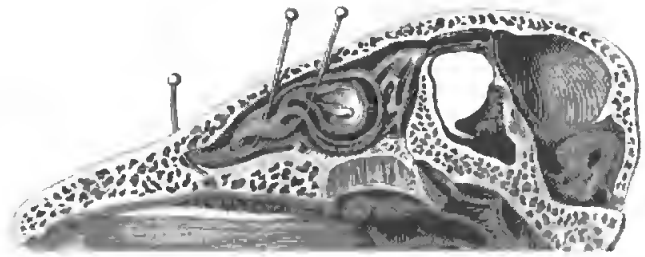

Fig. 6.

Fig. 4.

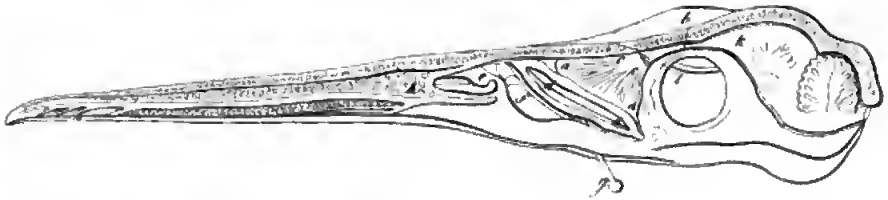

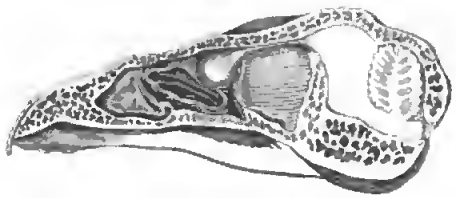

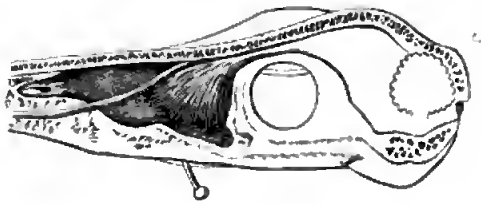

Fig. 7.

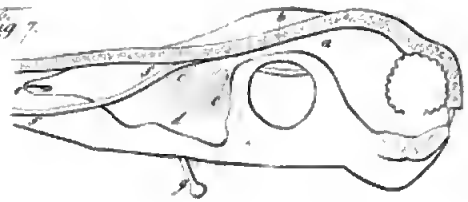

Fig. 5.

Scarpa Opere varie Tav. 15.

Fig. 1

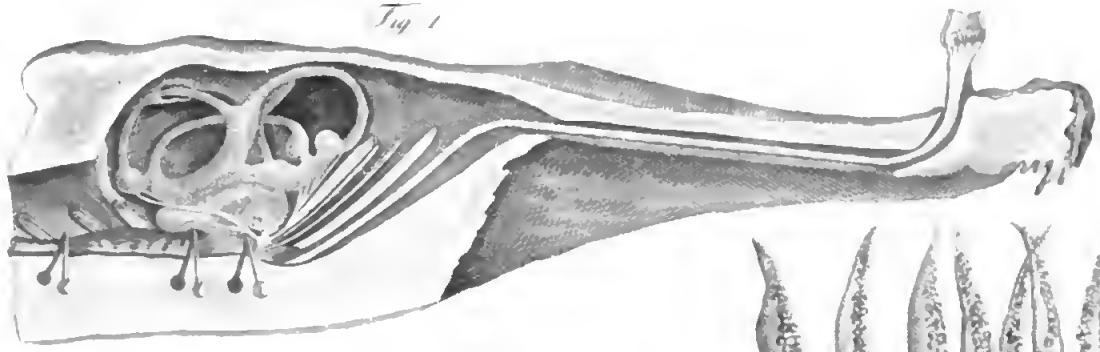

Fig. 2

Fig. 3.

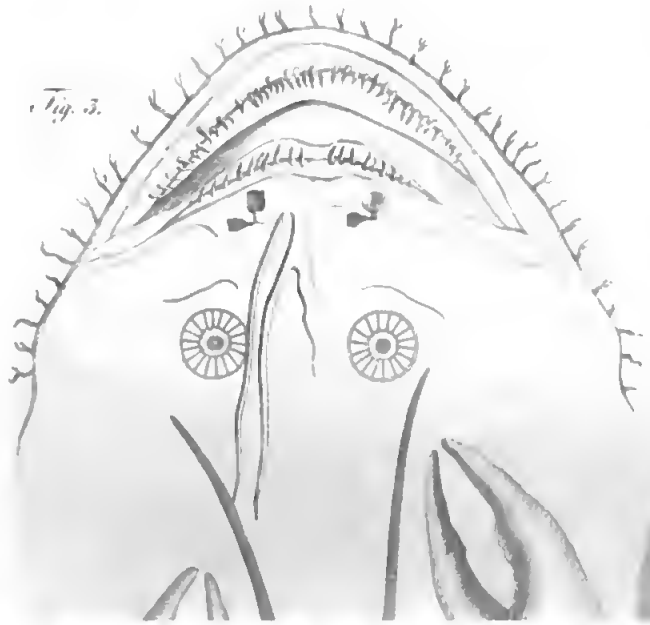

Fig. 4.

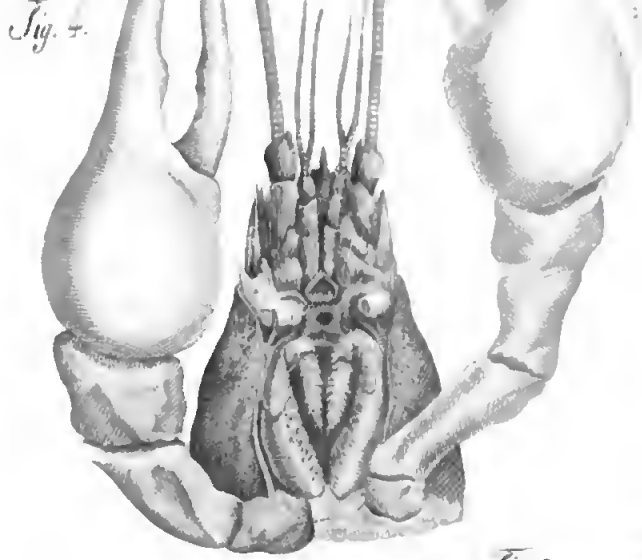

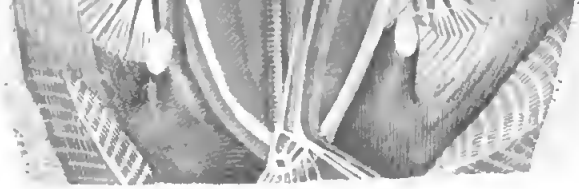

Fig. 10.

Fig. 6

Fig. 5.

Fig. 8.

Fig. 9.

Fig. 11.



Scarpa Opere varie Tav. 16.

Atlante Tav. 39. bis.

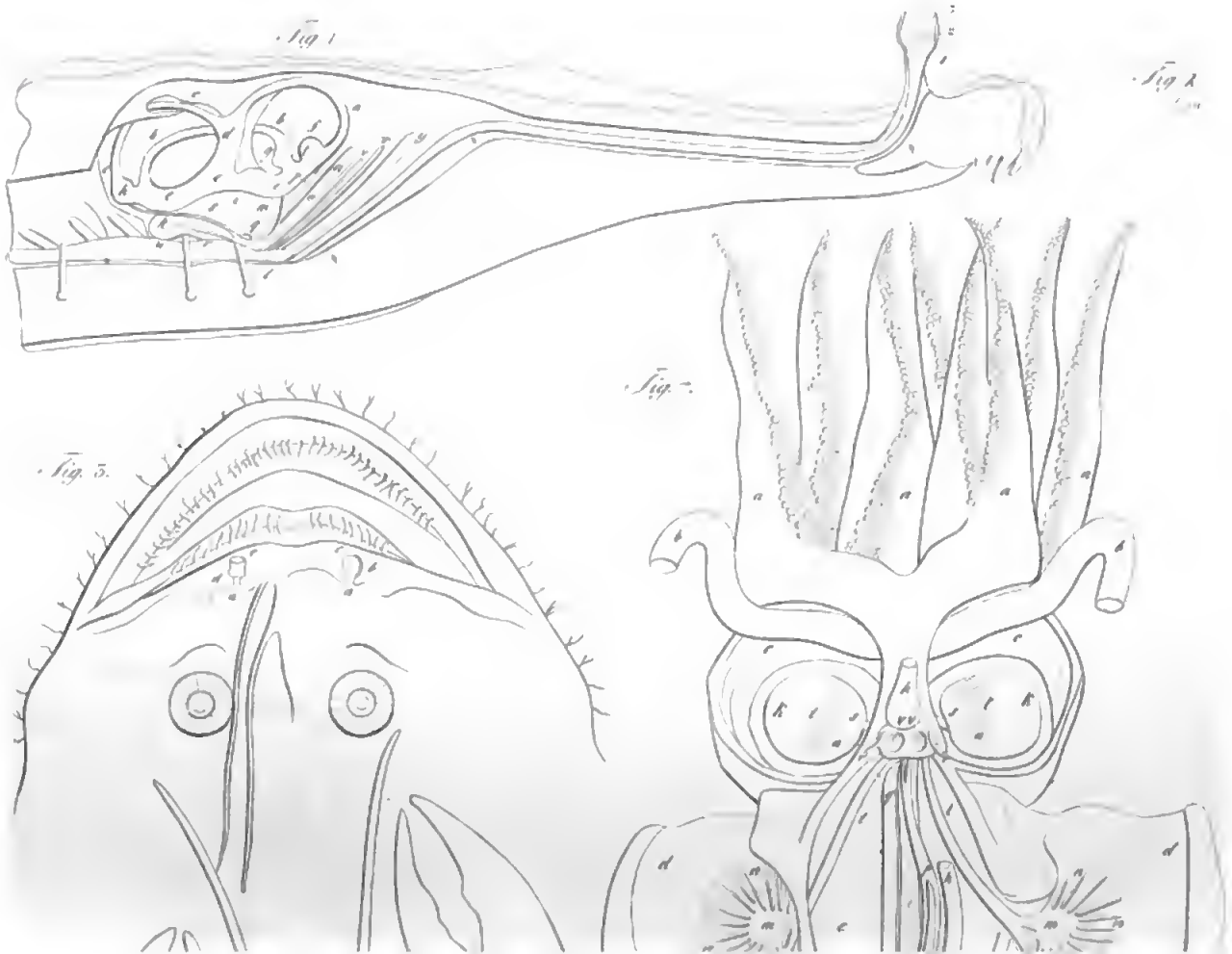

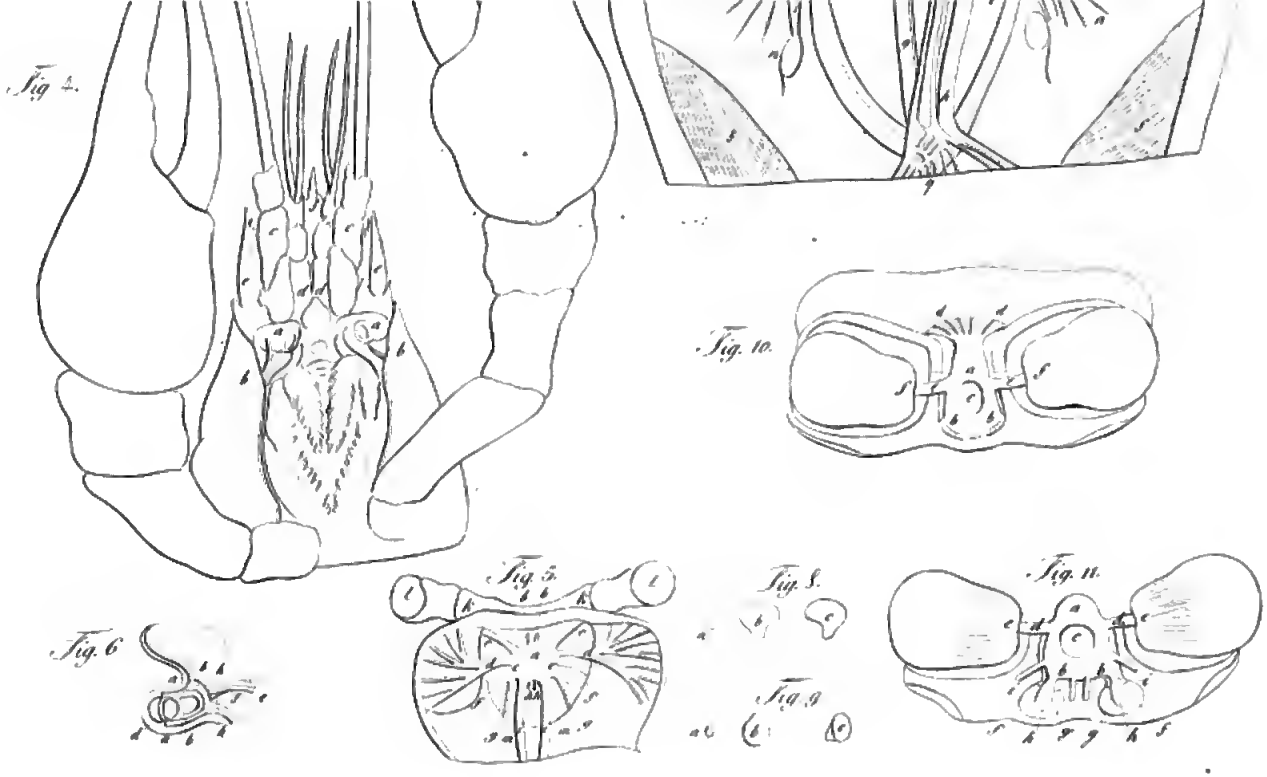

Scarpa Opere varie Tav: 16 bis.

Atlante Tav. 40.

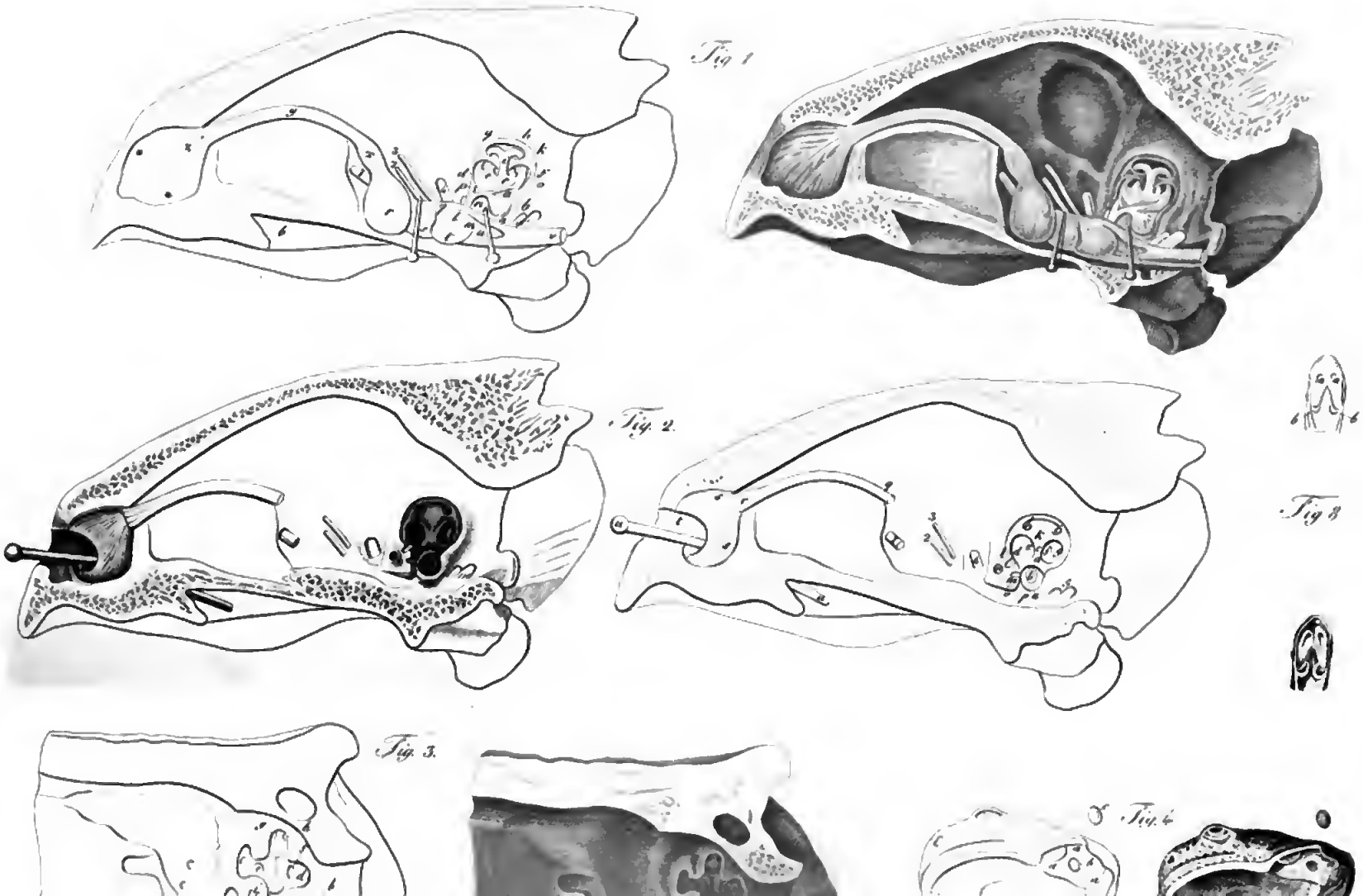

Digitized by Google

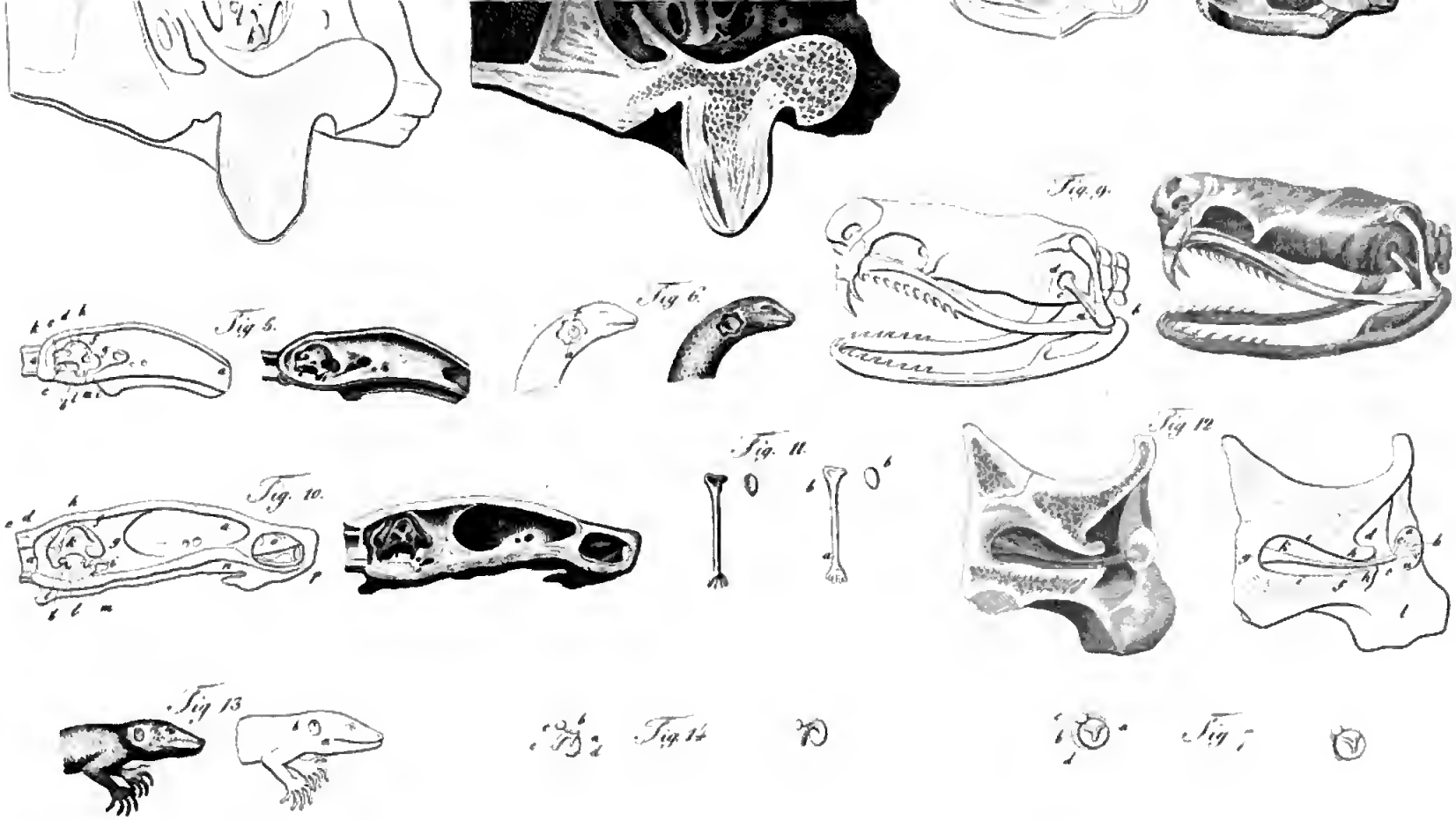

Scarpa Opere varie Tav. IV.

Fig. 1

Fig. 2

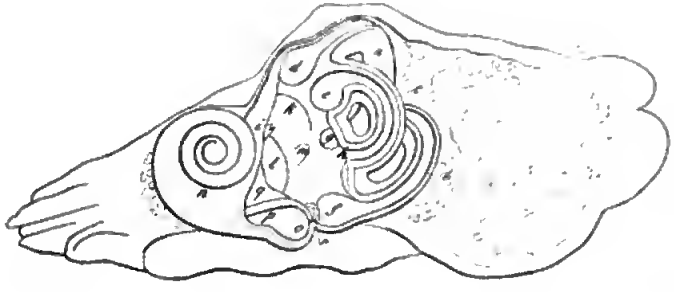

Fig. 3

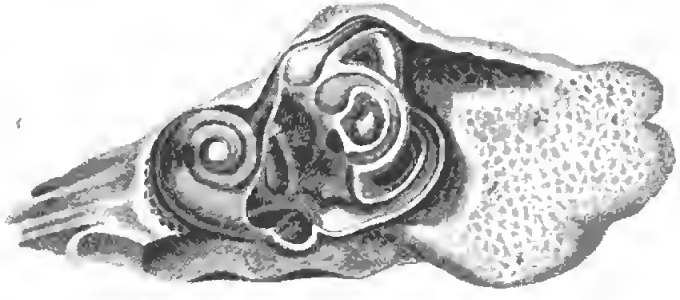

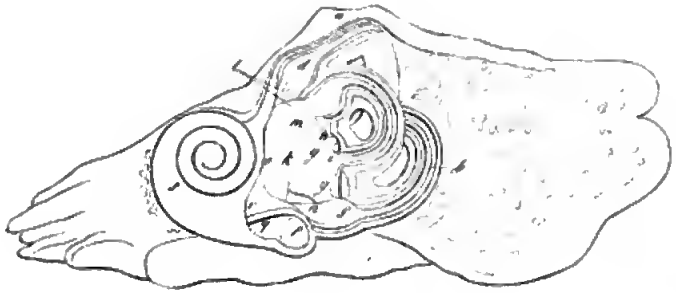

Scarpa Opere varie Tav. 18.

Atlante Tav. 4h.

Fig 1

Fig 2

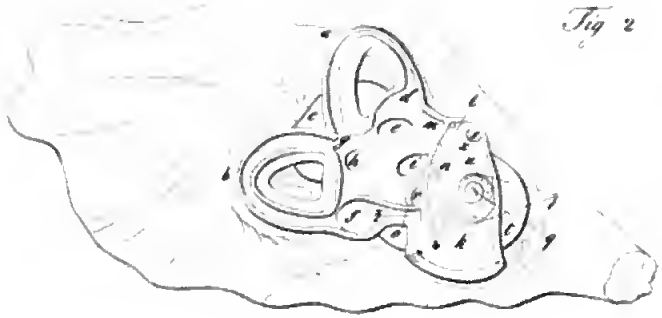

Fig. 3

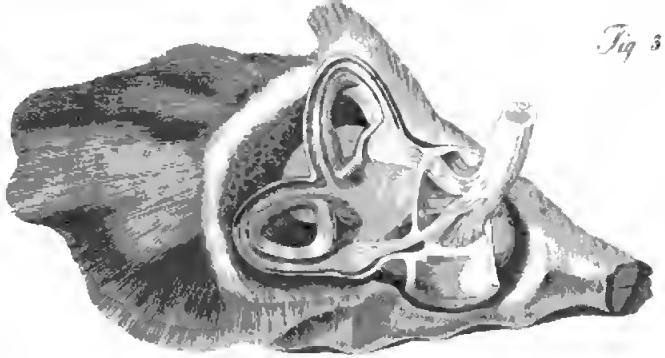

Fig. 4

Scarpa Opere varie Tav: 19

Atlante Tav: 45.

Fig 1.

Fig. 3.

Fig 4



Fig. 4.

Fig. 5.

Scarpa Opere varie Tav: 20.

Atlante Tav.ª 44

Fig 1

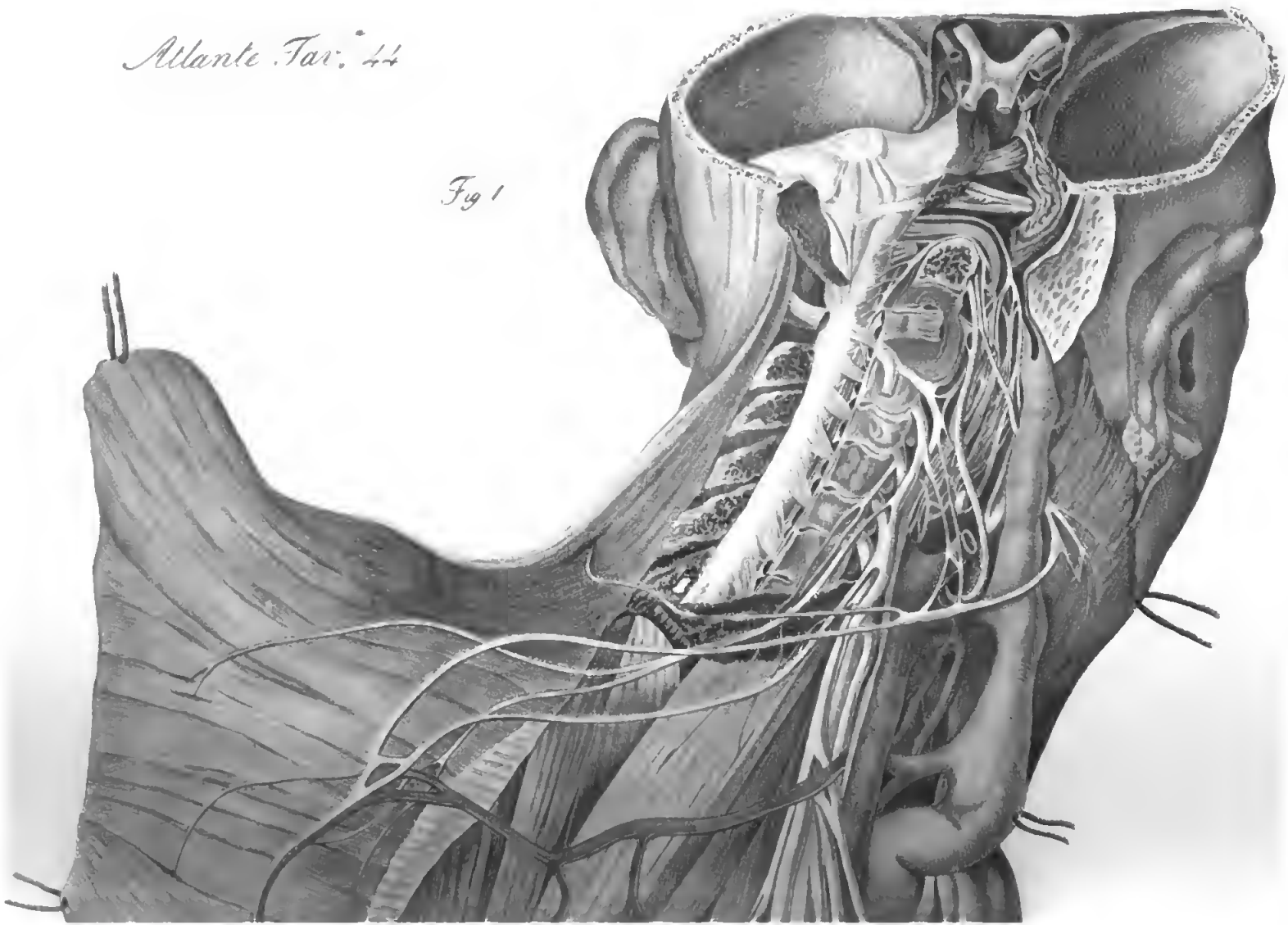

Otto Mutte del. Lit. Batelli

Opere varie Tav.ª 21.

Digitized by Google

Atlante Tav. — bis

Digitized by Google

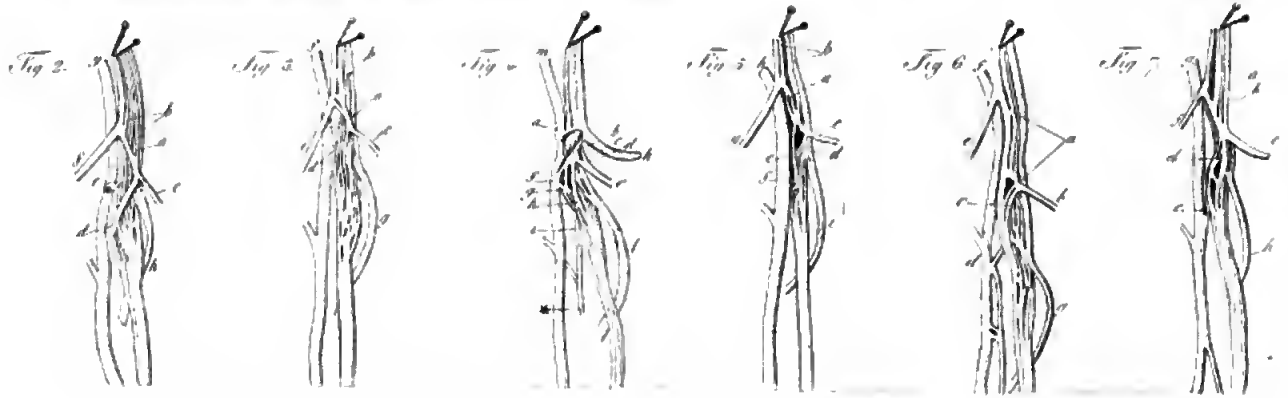

Scarpa Opere varie Tav. 21 bis

Atlante Tav.ª 4.ª

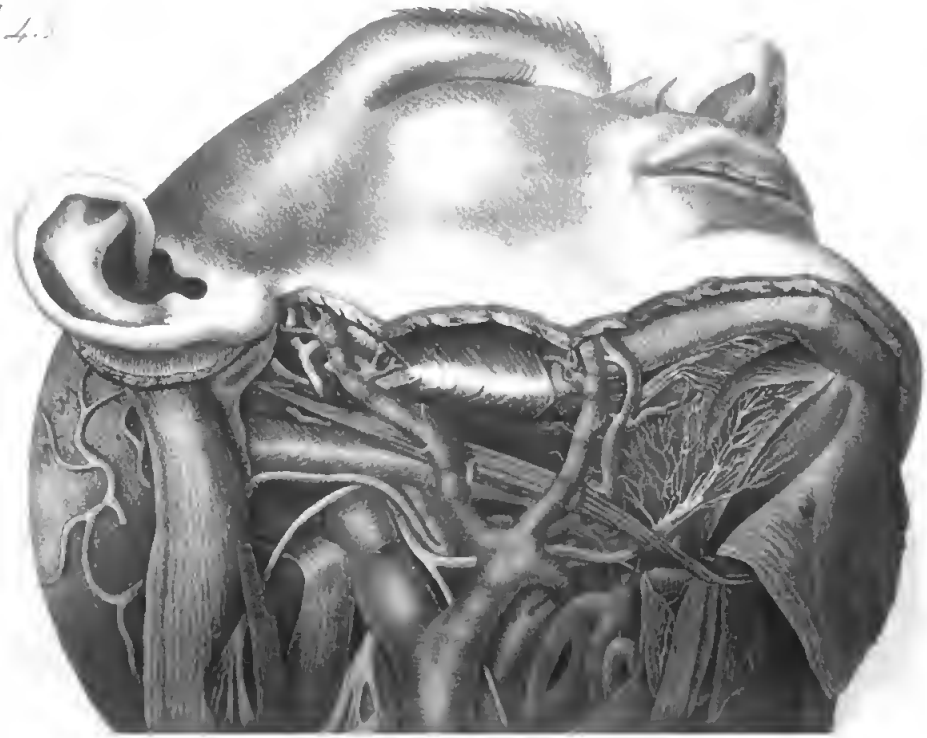

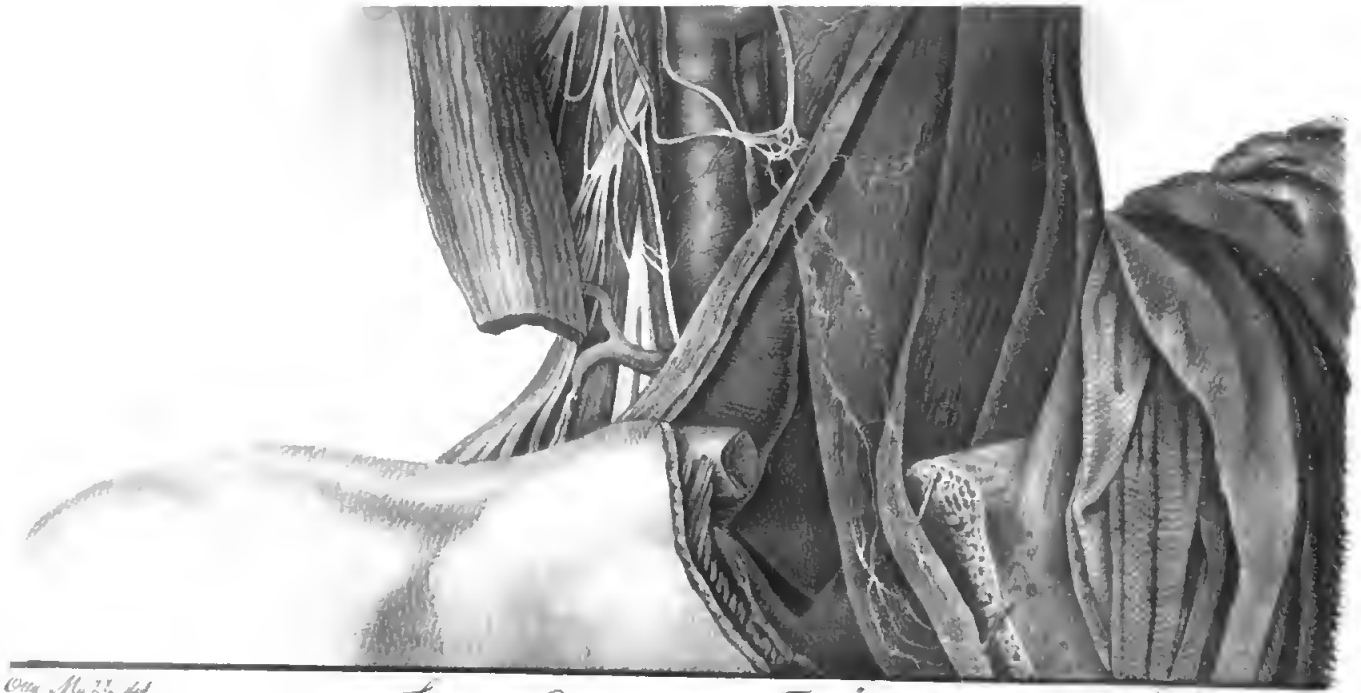

Otto Mu[illegible] del. Scarpa-Opere varie Tav.ª 22. Lit. [illegible] Inc.

Digitized by Google

B

Scarpa Opere varie Tav: 4.

Atlante Tav.ª 46

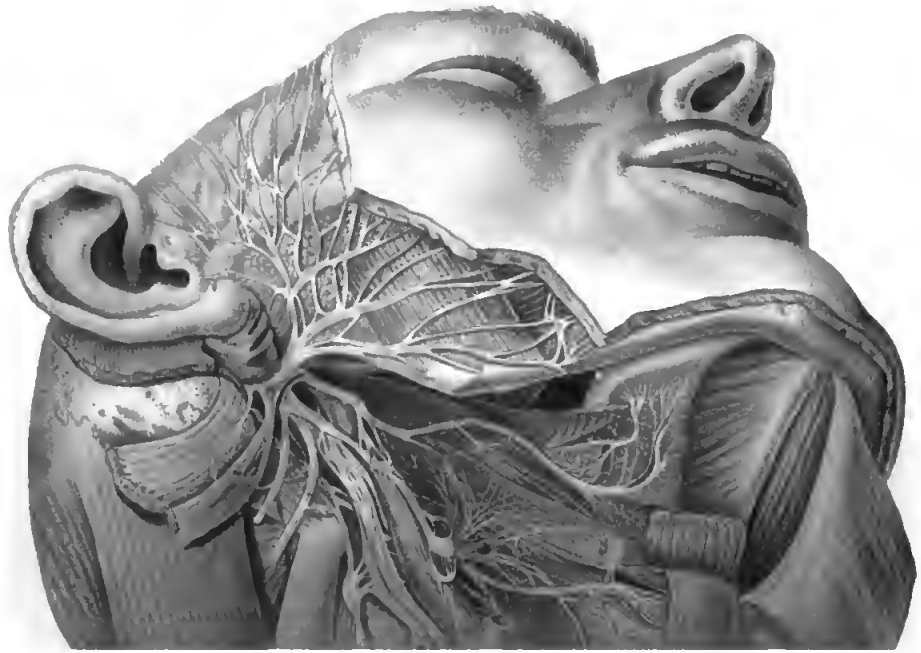

Otto Mazzi dis. Scarpa-Opere varie Tav. 23. Lit. Batelli e Soci

Digitized by Google

Q
K
I
H
G
O
N

Scarpa Opere varie Tav. 23. bis

Atlante Tav.ª 47

Otto Mazzi del

Scarpa - Opere varie Tav.° 24.

Lit. Batelli, e Soa

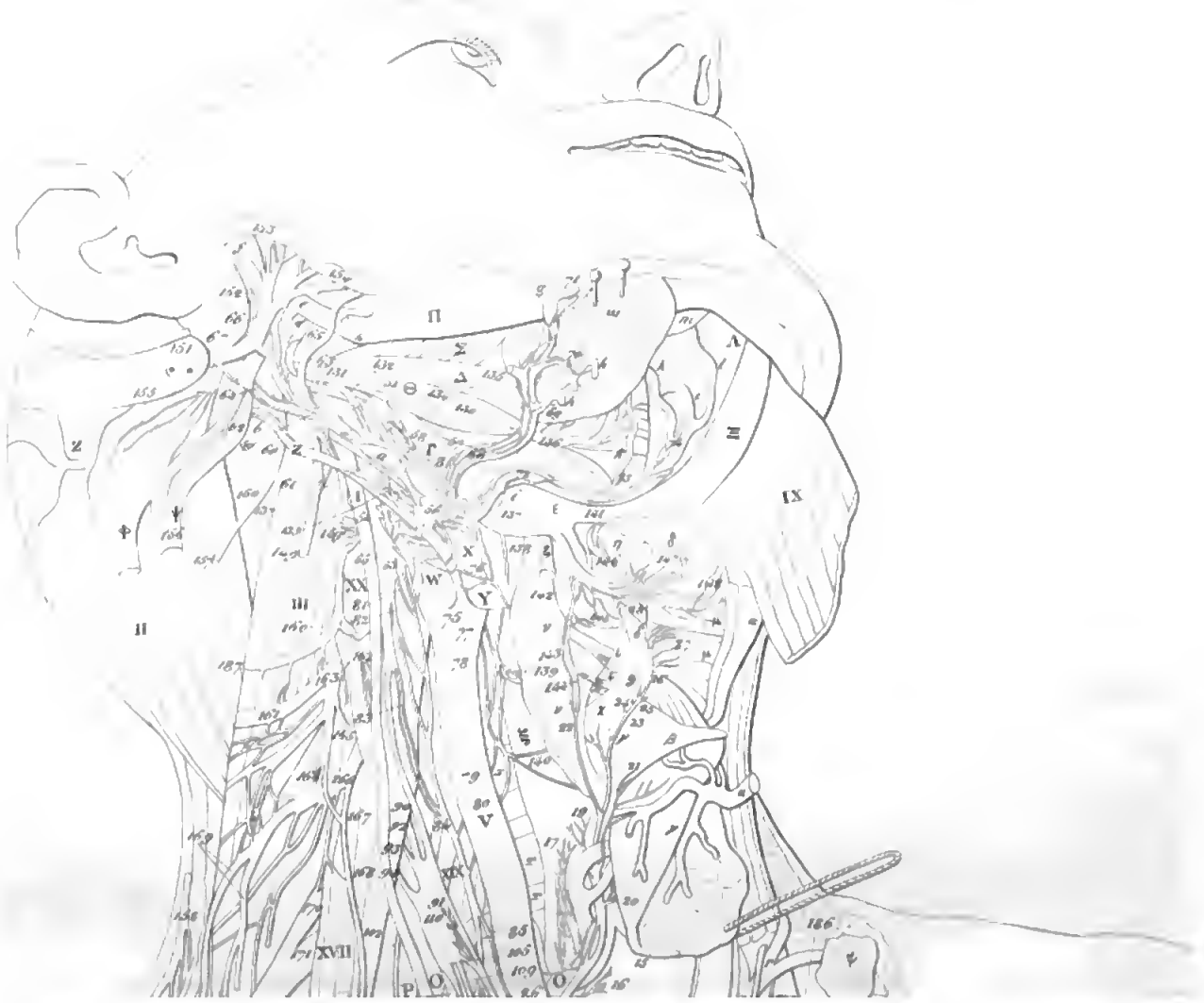

Scarpa Opere varie Tav 2 bis

Atlante Tav.° 48

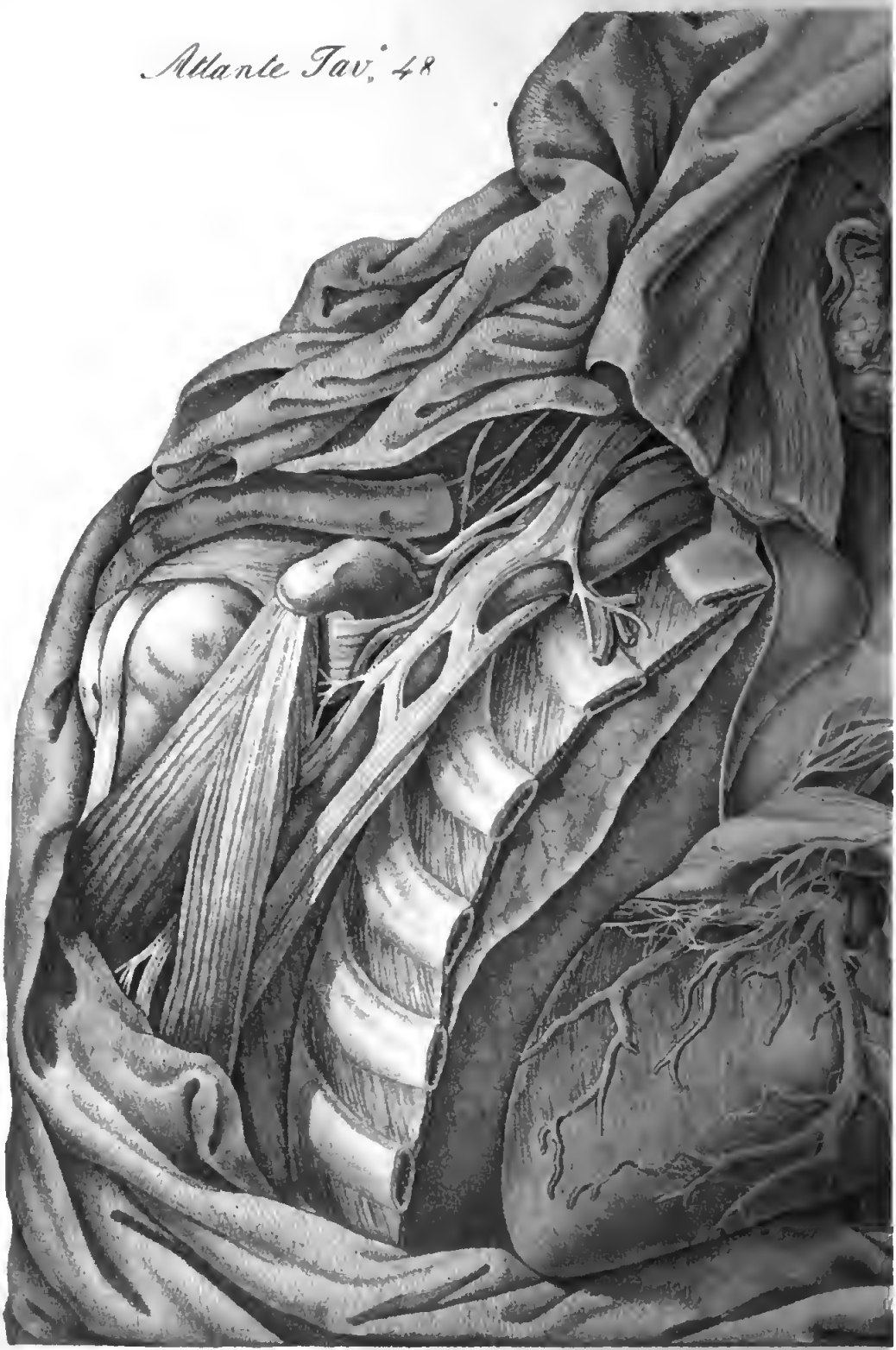

Otto Mühle del.

Scarpa - Opere

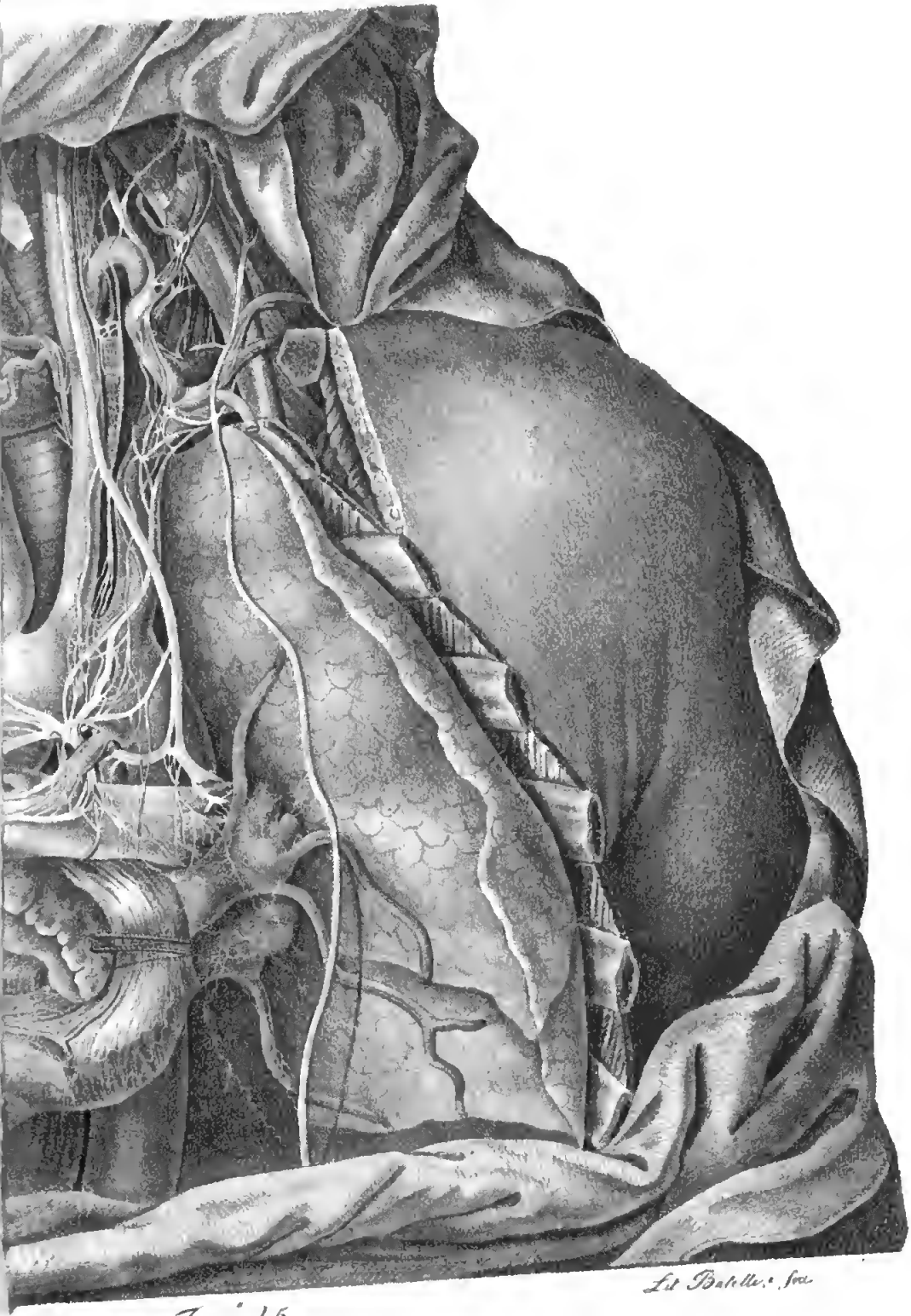

Lit. Batelli e fec.

varie. Tav.ª 25.

Atlas. Tab. 8 bis

Digitized by Google

Scarpa Opere varie Tav. 43. bis.

Atlante Tav.ª 49

Otto Mazzi del.

Scarpa Opere I

Digitized by Google

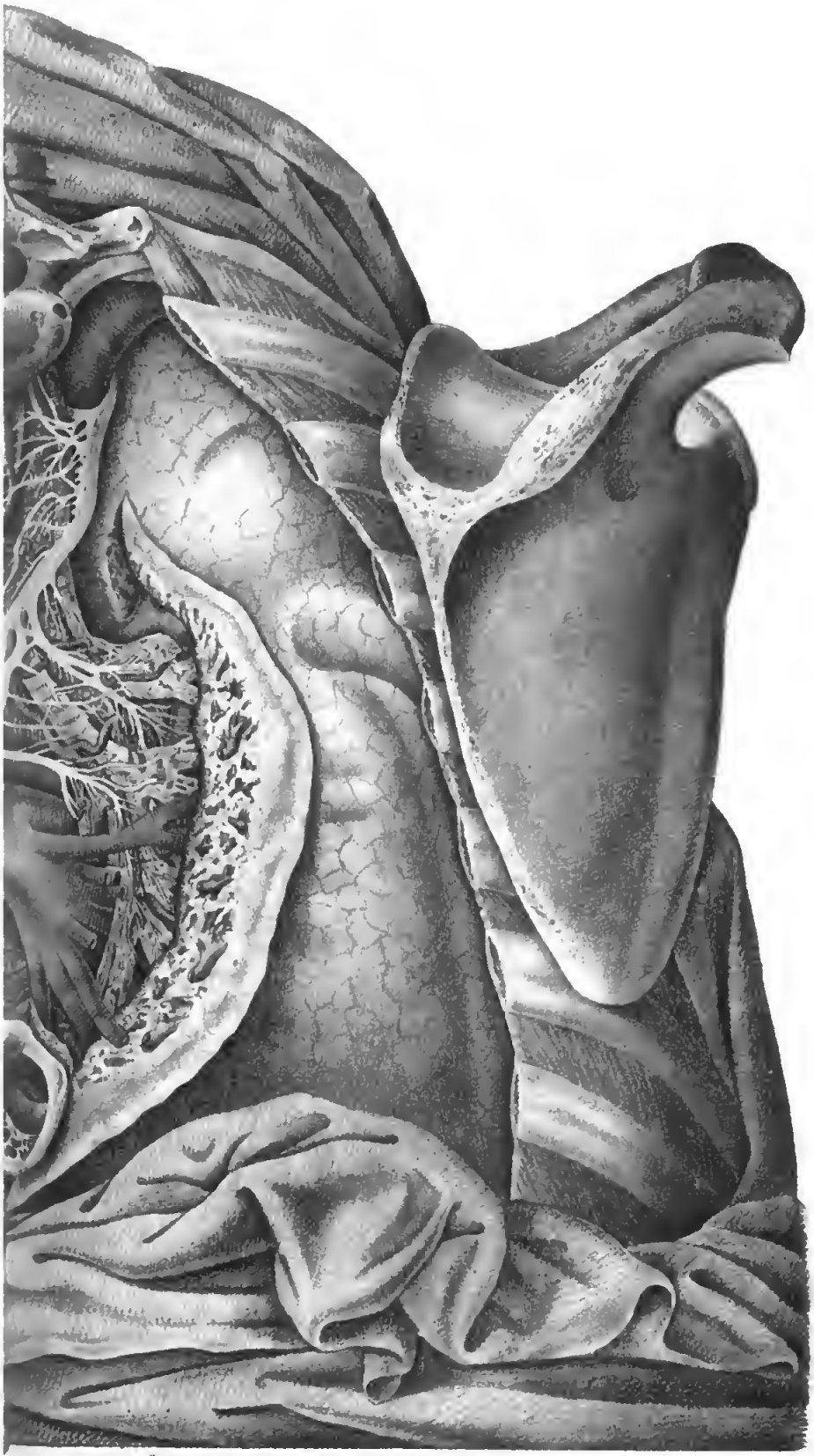

...ma Tav.ª 26

Lit. Batelli e Soci

Digitized by Google

Atlante Tav. 49. bis

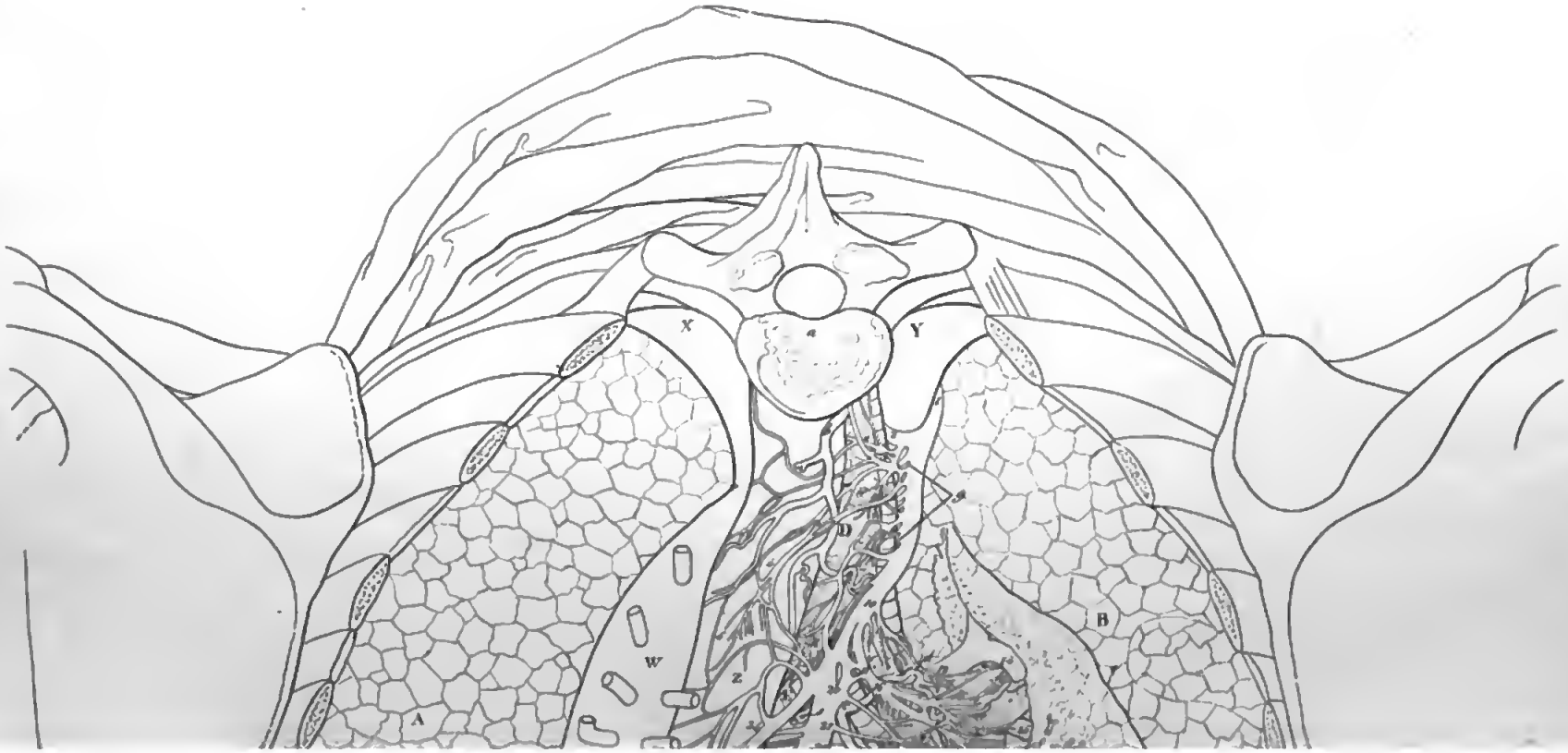

Scarpa Opere varie Tav: 16 bis

Atlante Tav.° 50.

Fig 1

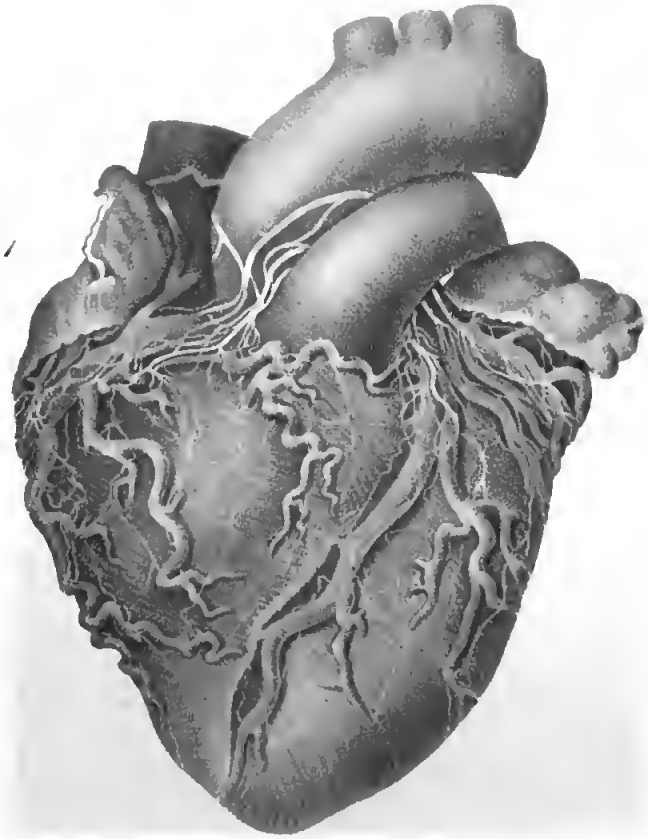

Fig 2

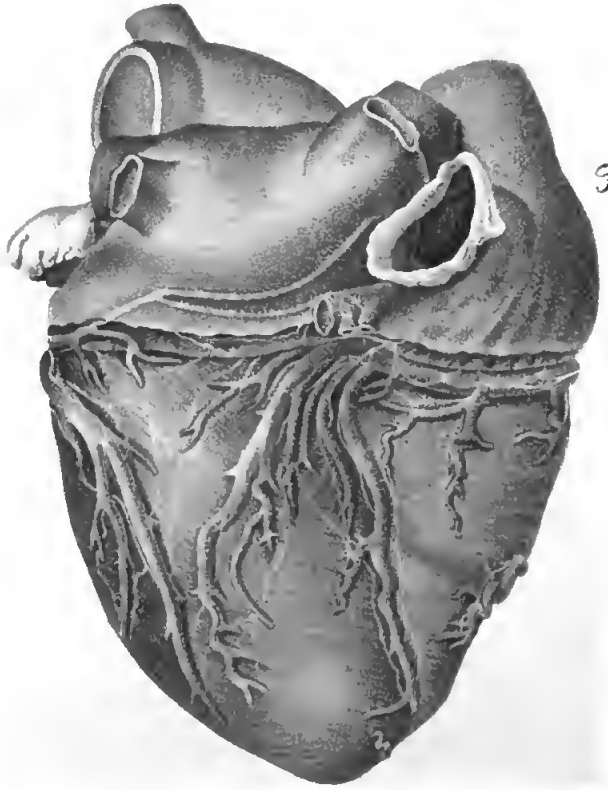

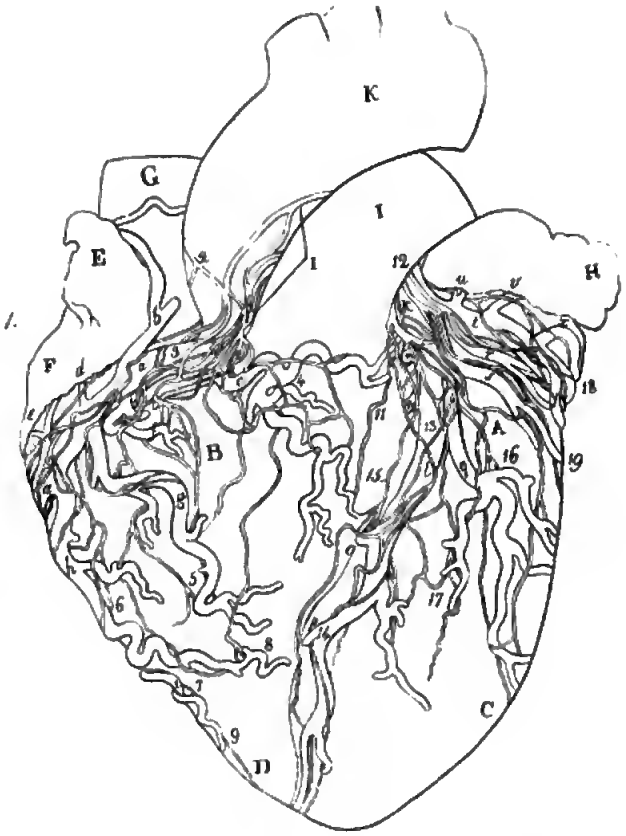

Fig 1.

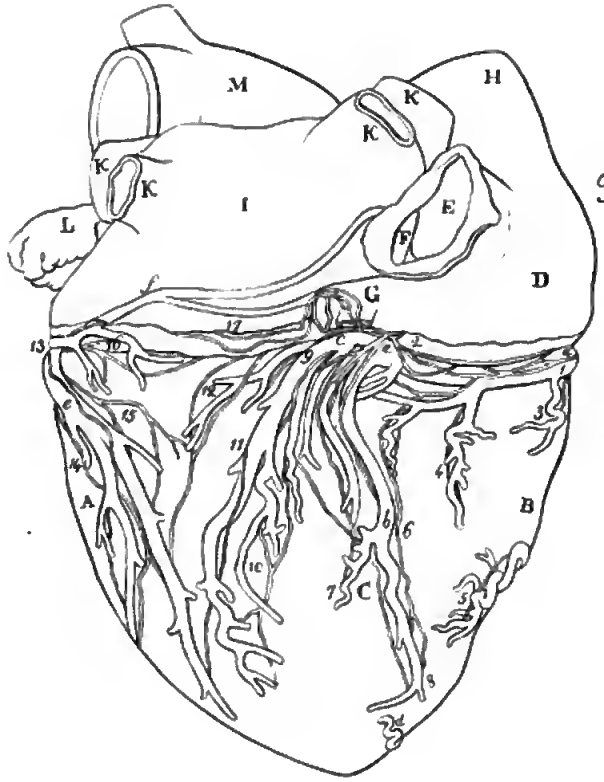

Fig 2

Scarpa - Opere varie Tav.ª 27.

Fig 1.

Plante Tav.ª 51

Fig 3.

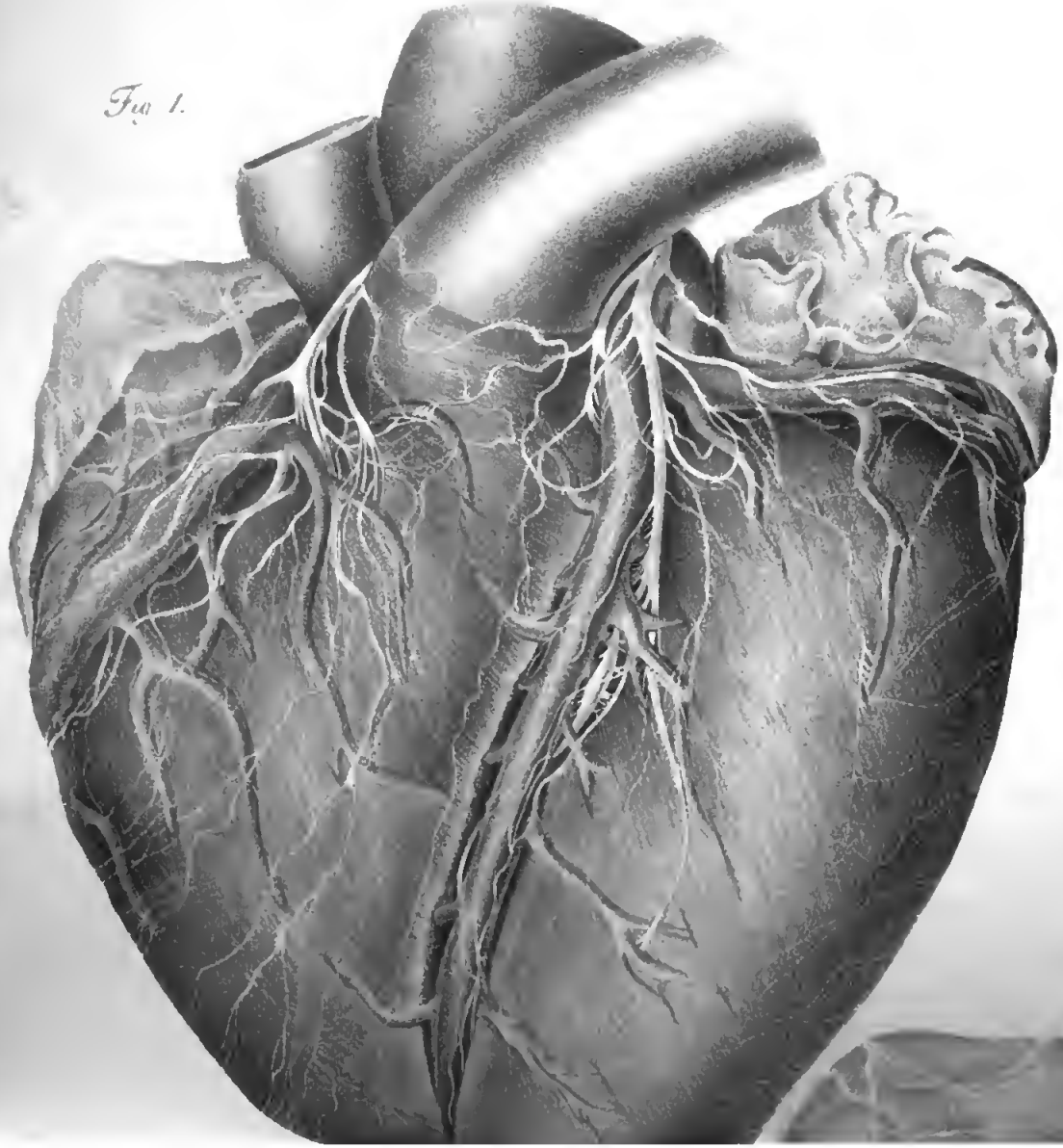

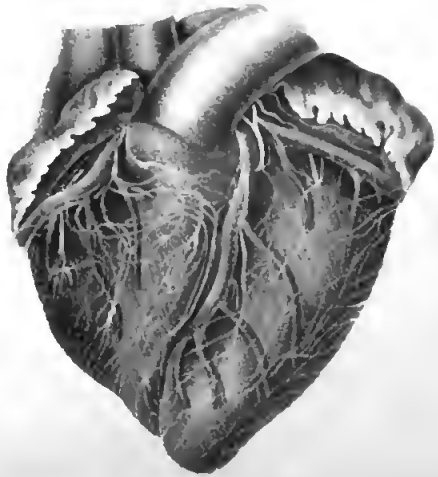

Fig 2

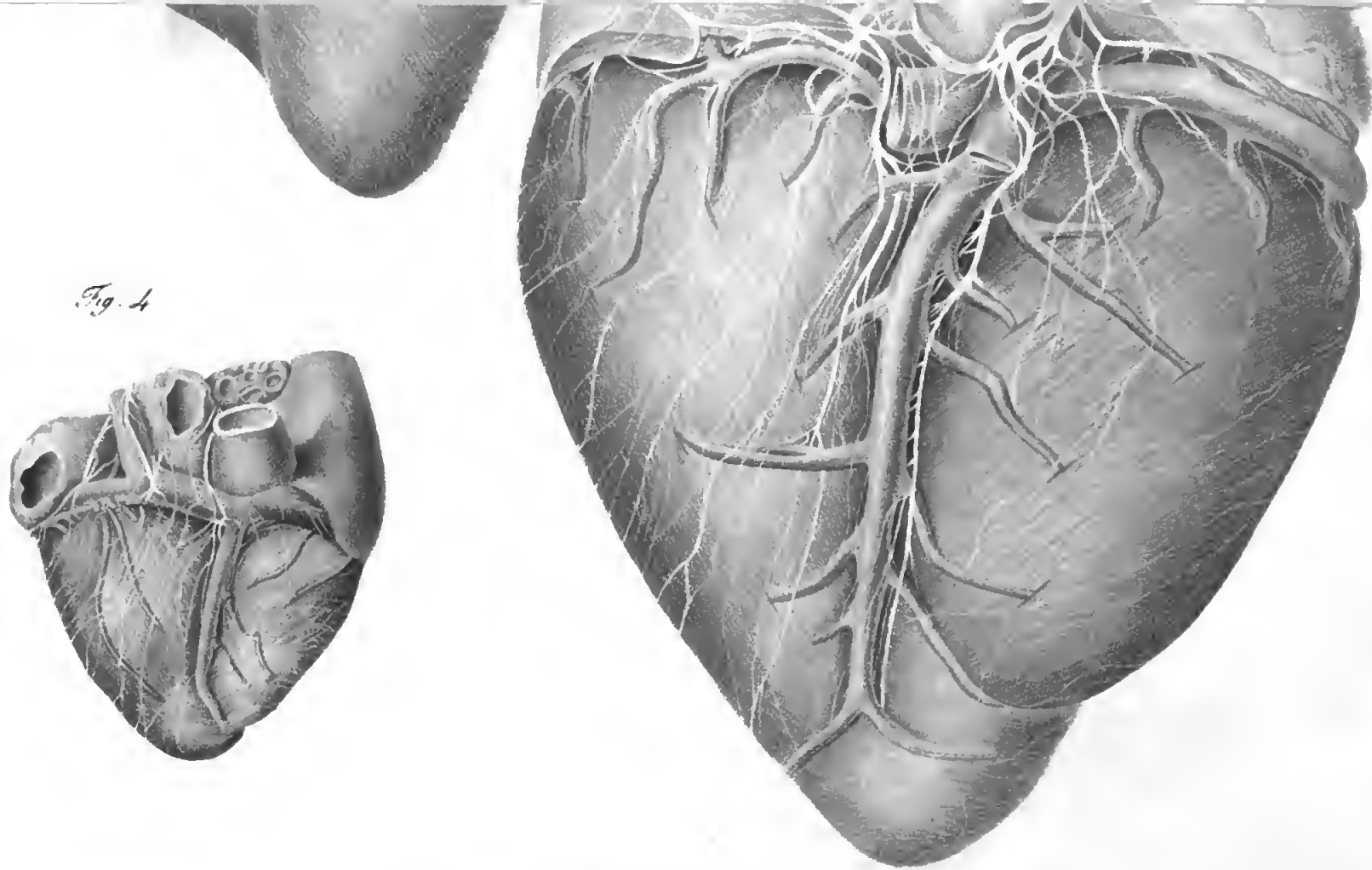

Fig. 4

Scarpa - Opere varie Tav. 2ª

Digitized by Google

Allante Tav. 51 bis.

Fig 1

Fig 3.

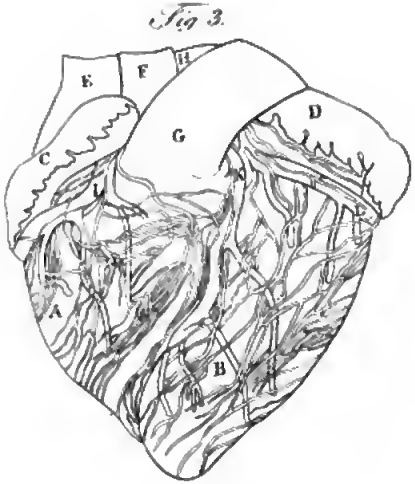

Fig 2

Scarpa Opere varie Tav. 28. bis.

Atlante Tav. 52. ed ultima

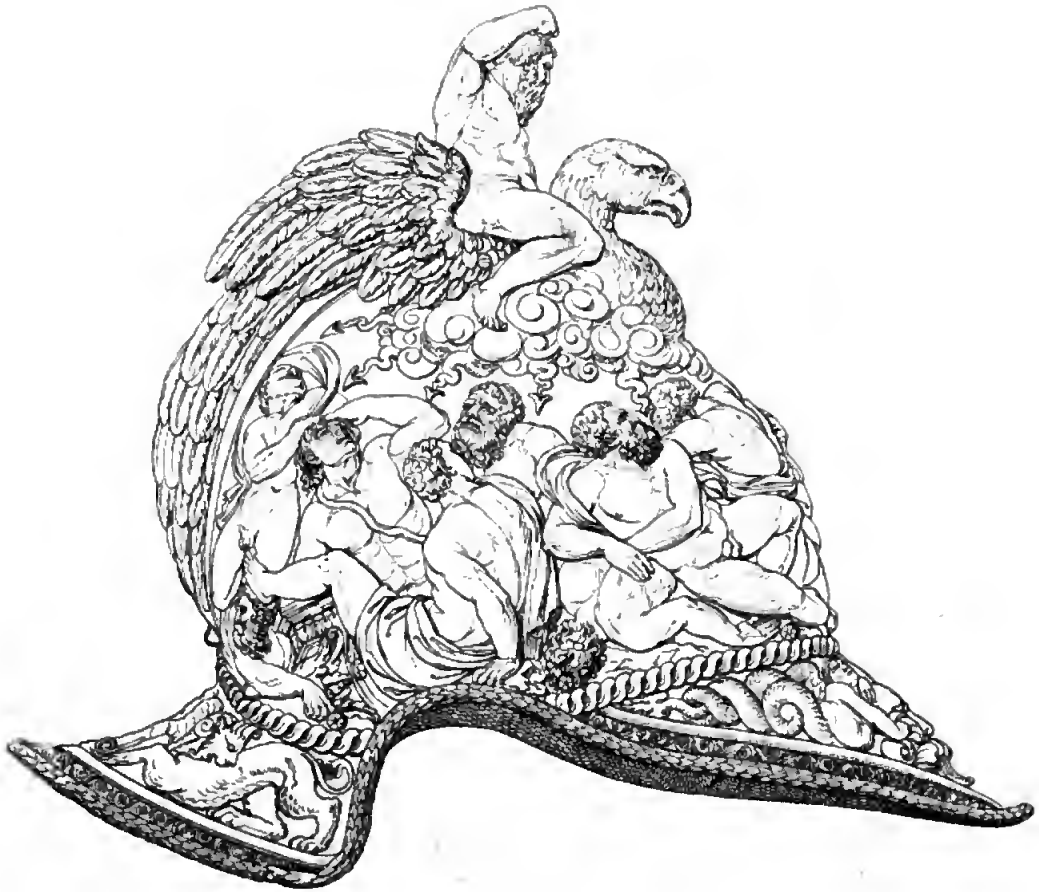



Scarpa - Appendice

56P257

Digitized by Google